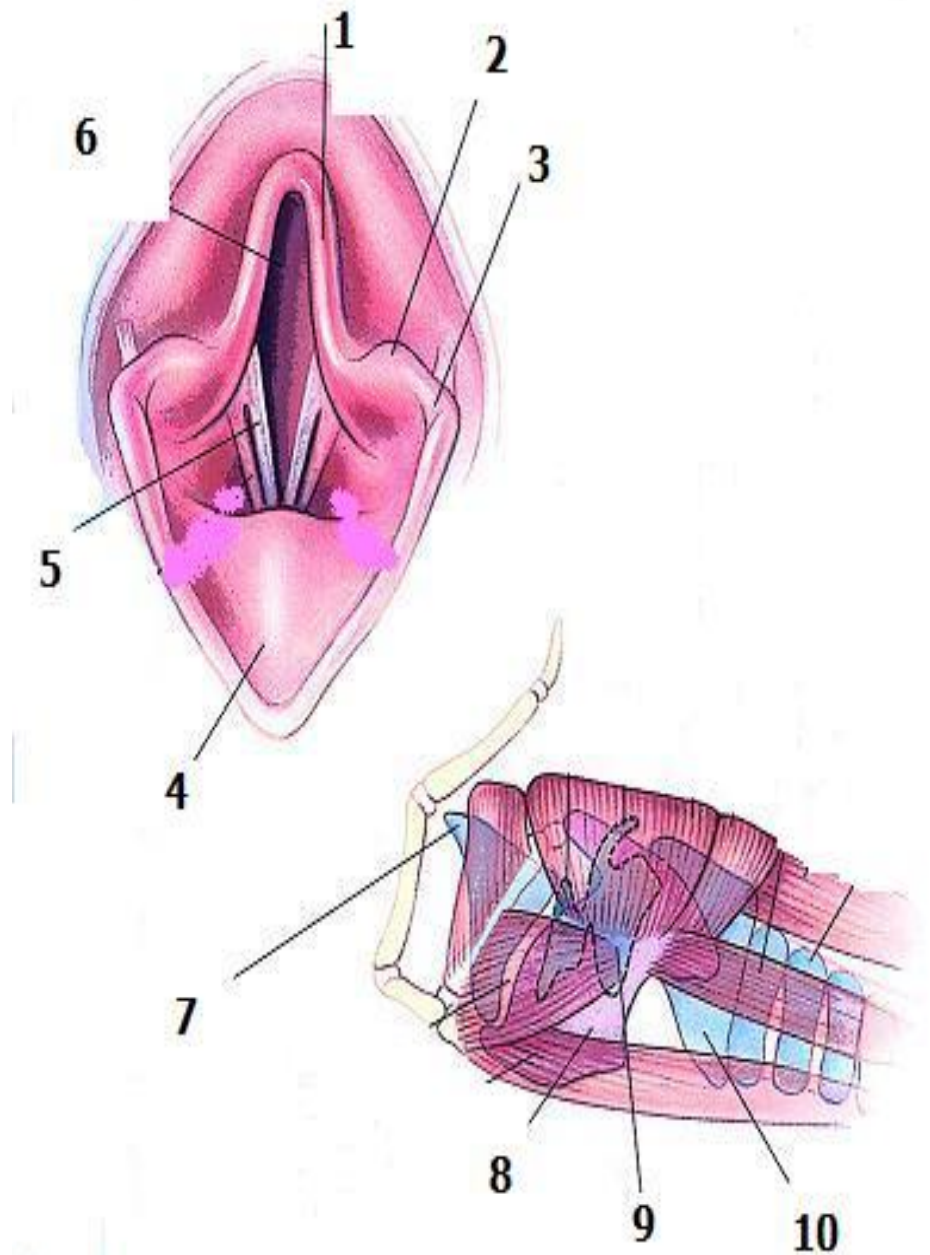


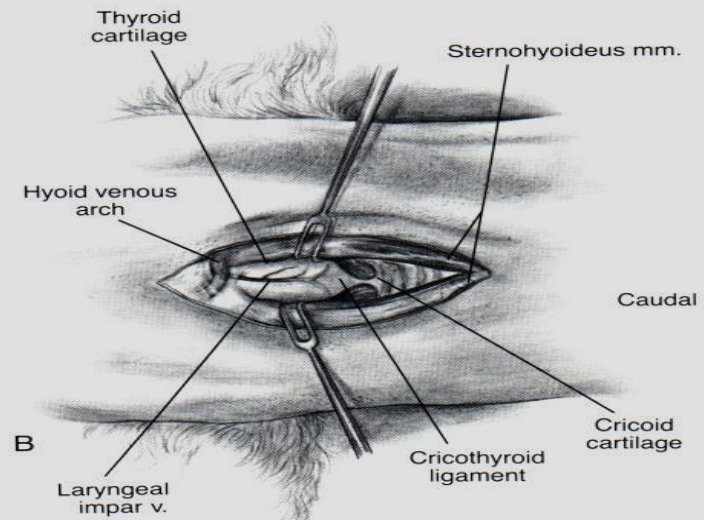
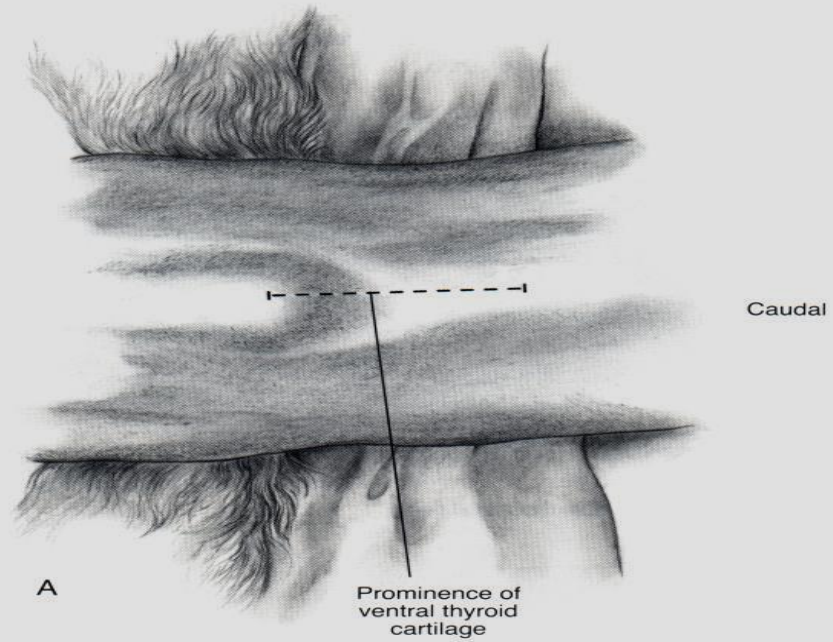
ΛΑΡΥΓΓΑΣ

- 1: κερατοειδής απόφυση,
- 2: σφηνοειδής απόφυση,
- 3: αρυταινοεπιγλωττιδική πτυχή,
- 4: επιγλωττίδα
- 5: φωνητικές χορδές
- 6: είσοδος του λάρυγγα
- 7: επιγλωττίδα
- 8, 9 και 10: θυρεοειδής, αρυταινοειδής και κρικοειδής χόνδρος, αντίστοιχα



ΧΕΙΡΟΥΡΓΙΚΕΣ ΕΠΕΜΒΑΣΕΙΣ

- ΚΟΙΛΙΑΚΗ ΛΑΡΥΓΓΟΤΟΜΗ
- Ενδείξεις: διερεύνηση, έλεγχος αιμορραγιών, ξένο σώμα, νεοπλασίες, εκτομή βλεν. λαρυγγικών κοιλιών, εκτομή φωνητικών χορδών, βιοψία
- Τεχνική: ύπτια θέση, τράχηλος σε έκταση, τομή δέρματος - υποδόριων ιστών στη μέση γραμμή, από βασιουοειδές ως κεντρικό τμήμα τραχείας



- Διαχωρισμός στερνοϋοειδών μυών → αποκάλυψη κρικοθυρεοειδούς συνδέσμου
- Διάνοιξη λάρυγγα με παρακέντηση - διατομή συνδέσμου
- Επέκταση τομής κεφαλικά στον θυρεοειδή χόνδρο
- Συρραφή βλεν., κρικοθυρεοειδούς συνδέσμου (απλές χωριστές). Λαρυγγικοί χόνδροι με μη απορροφήσιμο ράμμα, όχι είσοδος ραμμάτων στον αυλό.
- Στερνοϋοειδείς, υποδόριοι, δέρμα

- ΕΚΤΟΜΗ ΦΩΝΗΤΙΚΩΝ ΧΟΡΔΩΝ
- Ενδείξεις: Διεύρυνση σχισμής γλωττίδας κοιλ., νεοπλασίες
- Τεχνική: α) μέσω στόματος, β) κοιλιακή λαρυγγοτομή

- Α) πρηνής κατάκλιση, τράχηλος σε έκταση, διάνοιξη στόματος, ανύψωση επιγλωττίδας
- Σύλληψη κεντρ. τμήματος φωνητικής χορδής με λαβίδα και εκτομή του
- Φωνητική χορδή ανέπαφη 1-2 mm στο άνω και κάτω άκρο: αποφυγή στένωσης αυλού από ανάπτυξη κοκκιώδους ιστού

- Έλεγχος αιμορραγίας με πίεση
- Απομάκρυνση πηγμάτων/ εκκρίσεων
- Επούλωση κατά 2ο σκοπό

- Β) Πλήρης εκτομή από αρυταινοειδή μέχρι θυρεοειδή χόνδρο
- Συρραφή βλενν. με συνεχή ραφή
- Μετεγχειρητικά: γλυκοκορτικοειδή 2-3 ημέρες, ήσυχο περιβάλλον, ηρεμιστικά για αποτροπή γαυγίσματος

ΣΥΓΓΕΝΕΙΣ ΑΝΩΜΑΛΙΕΣ- ΕΠΙΚΤΗΤΕΣ ΠΑΘΗΣΕΙΣ

- ΕΚΣΤΡΟΦΗ ΒΛΕΝΝ. ΛΑΡΥΓΓΙΚΩΝ ΚΟΙΛΙΩΝ
- Πρόπτωση βλενν. στο λαρυγγικό αυλό
- Αποτελεί μέρος συνδρόμου άνω αναπνευστικού βραχυκεφαλικών φυλών
- Στενοί μυκτήρες - υπερμεγέθης μαλακή υπερώα
- Αποτελεί 1ο στάδιο σύμπτωσης τοιχ. λάρυγγα

- Βραχυκεφαλικές: έντονη εισπνευστική προσπάθεια για δίοδο αέρα: στενοί μυκτήρες- υπερμεγέθης μαλακή υπερώα → δημιουργία ↑ αρνητικής πίεσης σχισμή γλωττίδας, φλεγμονή - οίδημα βλενν. (από αέρα)
- Αυτά προκαλούν πρόπτωση βλενν. και έμφραξη κοιλ. τμήματος σχισμής γλωττίδας
- Φλεγμονή - οίδημα: επιδεινώνουν δύσπνοια
- Άλλες φυλές: έντονο γαύγισμα

- Ιστορικό: εισπνευστική δυσχέρεια - εισπν. λαρυγγοσυριγμός
- Επιδείνωση: παχυσαρκία, άσκηση, $\uparrow\theta^{\circ}\text{C}$ -υγρασία
- Κλιν. εικόνα: ήπια - έντονη δύσπνοια
- Διάγνωση: ιστορικό, κλιν. εικόνα, λαρυγγοσκόπηση, ακτιν. έλεγχος

- Δ.Δ.: Στενοί μυκτήρες - υπερμεγέθης μαλακή υπερώα, αποφρακτικές καταστάσεις άνω αναπν. (σύμπτωση τοιχ. λάρυγγα, παράλυση λάρυγγα, collapsus τραχείας, νεοπλασίες)

- Θεραπεία: Σε ήπιες μορφές: ↓ προδιαθετικών παραγόντων (σ.β., άσκηση), γλυκοκορτικοειδή, ηρεμιστικά, οξυγόνο
- Σε σοβαρές: χειρουργική αντιμετώπιση
- Ταχείας δράσης γλυκοκορτικοειδή, πρηνής κατάκλιση, τράχηλος σε έκταση, διάνοιξη στόματος, ανύψωση επιγλωττίδας

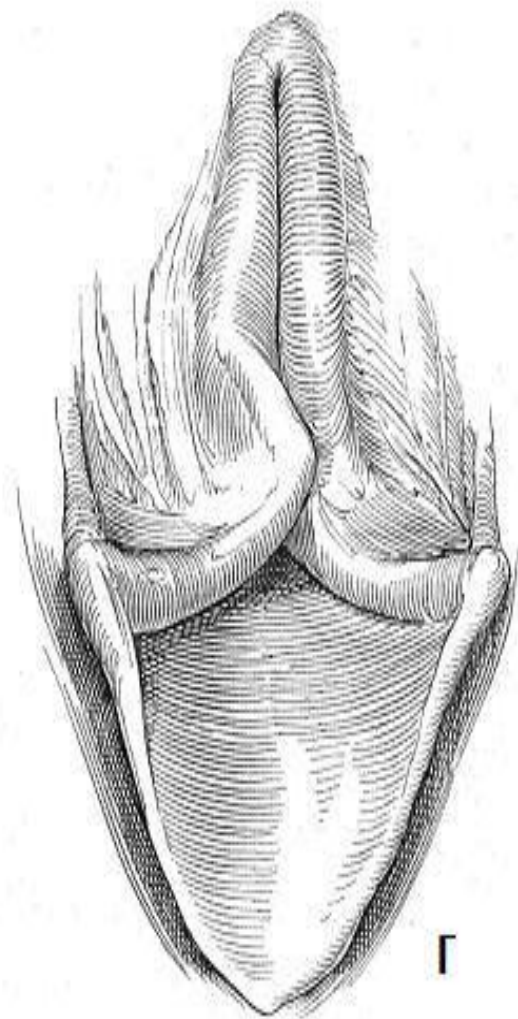
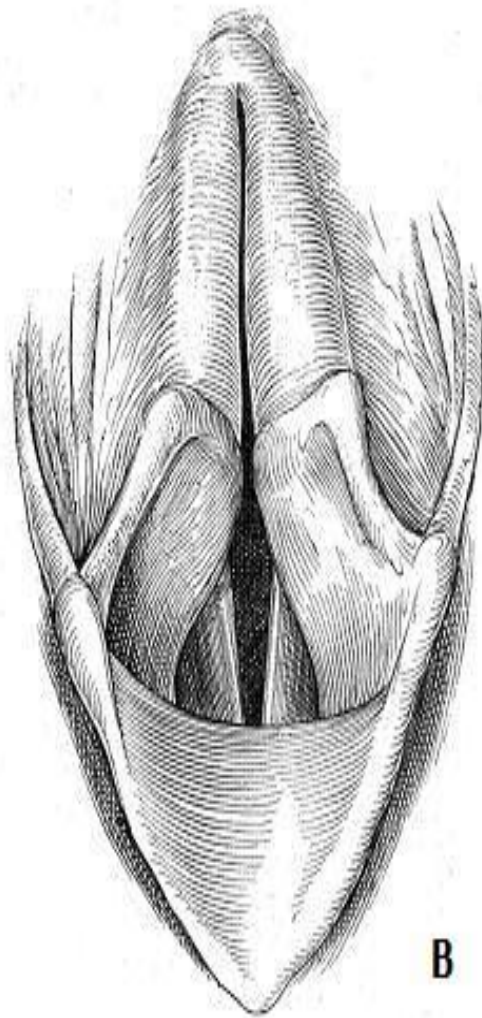
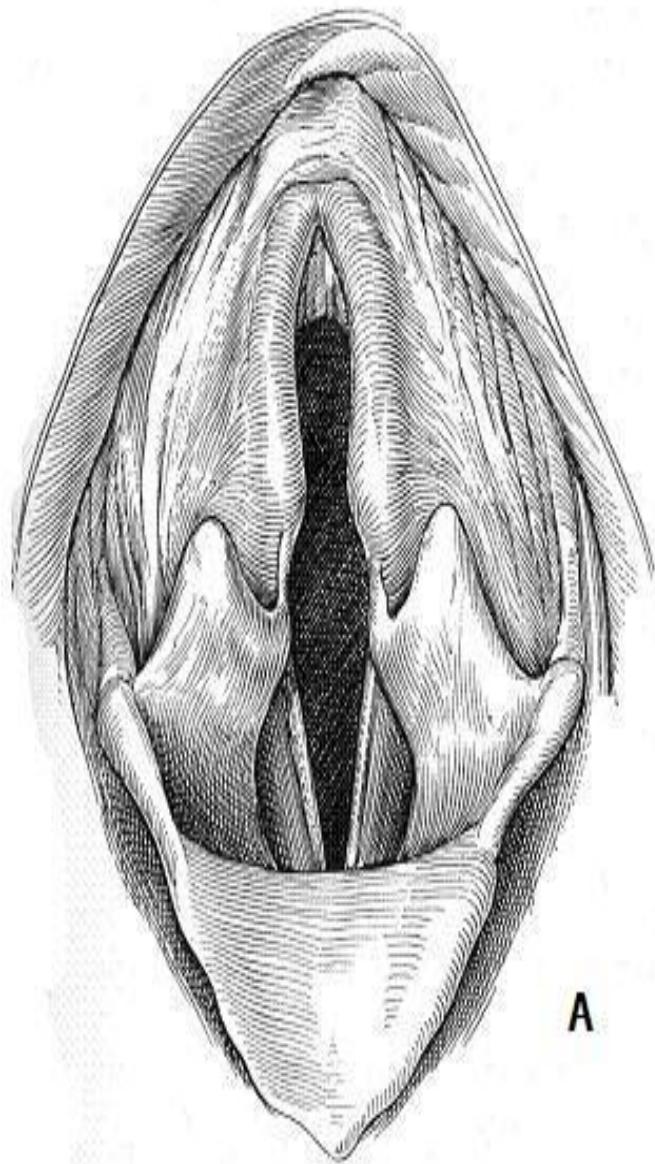
- Σύλληψη βλενν. και εκτομή από τη βάση του
- Λεπτοί χειρισμοί για αποφυγή έντονου οιδήματος
- Έλεγχος αιμορραγίας με πίεση
- Πρόγνωση: βελτίωση κλινικής εικόνας

ΣΥΜΠΤΩΣΗ ΤΟΙΧΩΜΑΤΩΝ ΛΑΡΥΓΓΑ

- Μορφή έμφραξης άνω αναπ. οδού
- Απώλεια στηρικτικής ικανότητας → απόκλιση χόνδρων προς τα έσω
- Αιτιολογία: α) απώλεια στηρικτικής ικανότητας χόνδρων 2γενώς από χρόνια έμφραξη άνω αναπν. (παράλυση λάρυγγα, σύνδρομο βραχυκεφ.)
β) κάταγμα χόνδρων

- Παθογένεια: όπως σε εκτροφή βλενν. λαρυγγικών κοιλιών
- Σταδιακή μετατόπιση προς τα έσω, μόνιμη διαταραχή σχήματος

- 3 στάδια
- 1ο: εκτροφή βλενν. λαρυγγικών κοιλιών, στην κοιλ. του λάρυγγα
- 2ο: σφηνοειδής απόφυση των αρυταινοειδών και αρυταινοεπιγλωττιδική πτυχή χάνουν στηρικτική ικανότητα και αποκλίνουν προς έσω
- 3ο: κερατοειδής απόφυση των αρυταινοειδών όπως πριν



- Επιδημιολογία
- Προδιάθεση: βραχυκεφαλικές, ζώα με παράλυση λάρυγγα
- Έντονου βαθμού σύμπτωση: >2 ετών
- Κατάγματα χόνδρων: ηλικιωμένα

- Κλινική εικόνα: λαρυγγοσυριγμός, κοπιώδης αναπνοή
- 2-3ου σταδίου: μέτρια - έντονη αναπνευστική δυσχέρεια
- Διάγνωση: ιστορικό, κλ. εικόνα, λαρυγγοσκόπηση, ακτινολογικός έλεγχος (συνυπάρχουσες καταστάσεις, κατάγματα, νεοπλασίες, Ca- χόνδρων)
- Δ.Δ.: άλλες αποφρακτικές καταστάσεις

- Θεραπεία: περιορισμός προδιαθετικών παραγόντων
- Μέτρια δυσχέρεια: ηρεμιστικά, γλυκοκορτικοειδή, \downarrow $\theta^{\circ}\text{C}$ σώματος
- Μέτρια - έντονη δυσχέρεια: αποκατάσταση συνυπάρχουσων αποφρακτικών καταστάσεων
- Ανάλογα με ανταπόκριση της αγωγής:

- 3ου σταδίου: μόνιμη τραχειοστομία
- 2ου σταδίου: μερική εκτομή αρυταινοεπιγλωττιδικών πτυχών
- Σύλληψη πτυχών με λαβίδα και εκτομή τους μαζί με σφηνοειδή απόφυση
- Επούλωση κατά 2ο σκοπό

ΠΑΡΑΛΥΣΗ ΛΑΡΥΓΓΑ

- Έμφραξη λόγω αδυναμίας αρυταινοειδών και φωνητικών χορδών να απάγονται κατά την εισπνοή
- Αίτια: συγγενής ή κληρονομική, επίκτητη
- Επίκτητη: ιδιοπαθής (πιο συχνά), τραυματική (μετεγχειρ. ή τυχαία), νεοπλασίες, μυοπάθειες, πολυνευροπάθειες

- Παθογένεια: δυσλειτουργία νεύρων* ή μυών → αδυναμία απαγωγής → μηχανική έμφραξη αναπ. οδού
- *παρασυμπαθητικό, παλίνδρομο λαρυγγικό
- Προδιάθεση σε εισροφητική βρογχοπνευμονία

- Σκύλος > γάτα
- Μεγαλόσωμες > μικρόσωμες, ♂ > ♀
- Συγγενής: <1 έτους, S. Husky, Bulldog, Bull terrier, Dalmatian
- Επίκτητη ιδιοπαθής: >μέσης ηλικίας, Afghan hound, Ir. Setter, Saint Bernard, Labrador-Golden Retriever, S. Husky

- Ιστορικό - κλ. εικόνα:
- Αλλαγή χροιάς φωνής
- Βήχας, φαρυγγική αναγωγή
- Εύκολη κόπωση, λαρυγγοσυριγμός
- Σε προχωρημένα στάδια: δύσπνοια, κυάνωση, συγκοπή
- Κάποια ζώα: ασυμπτωματικά στην ανάπαυση
- Παράγοντες επιδείνωσης

- 1/3 ζώων με σύμπτωση τοιχ. τραχείας: παράλυση
- Γενικευμένα νοσήματα: νευρικά συμπ., μυϊκή ατροφία, αδυναμία

- Διάγνωση: ιστορικό, κλ. εικόνα, λαρυγγοσκόπηση, ακτινολογικός έλεγχος, ηλεκτρομυογράφημα, αγωγιμότητα νεύρων, σπιρομετρία, ιστοπαθολογική (μυών), ορμονολογικές, ανίχνευση αντισωμάτων υποδοχέων ακετυλοχολίνης
- Δ.Δ.: αποφρακτικές καταστάσεις άνω αναπν., σύμπτωση τοιχ. λάρυγγα- τραχείας, νεοπλασίες

- Λαρυγγοσκόπηση:
- Απαιτείται ελαφριά αναισθησία, χωρίς τραχειοσωλήνα
- Όχι κατάργηση αντανακλαστικού λάρυγγα
- Σε βαθιά αναισθ.: φαίνεται παράλυση ακόμα και σε υγιή ζώα

- Φυσιολογικά: απαγωγή αρυταινοειδών – φωνητικών χορδών κατά την εισπνοή
- Σε παράλυση: ↓ ή απώλεια απαγωγής, μετατόπιση προς το κέντρο, παράδοξη κίνηση (απαγωγή σε εκπνοή)
- Προσοχή: σε κινητικότητα λόγω εισόδου αέρα

- Θεραπεία: α) συντηρητική: σε ζώα με ασυμπτωματική νόσο → περιορισμένη δραστηριότητα, έλεγχος σ.β.
- Φαρμακευτική αγωγή: αντιμετώπιση οξείας αναπν. δυσχέρειας
- Καλύτερα αποτελέσματα σε μικρόσωμες

- Περιορισμός προδιαθετικών παραγόντων
- Ηρεμιστικά, γλυκοκορτικοειδή, οξυγόνο
- β) χειρουργική: μέτρια - έντονη αναπ. δυσχέρεια
- Σκοπός: διεύρυνση σχισμής γλωττίδας

- Τεχνικές: 1) ετερο- αμφοτερόπλευρη συγκράτηση σε απαγωγή αρυταινοειδών χόνδρων
- Συρραφή αρυταινοειδούς σε θυρεοειδή ή κρικοειδή

- 2) μερική λαρυγγεκτομή: εκτομή φωνητικής χορδής και απόφυσης, και σφηνοειδούς – κερατοειδούς απόφυσης
- 3) επανεύρωση λαρυγγικών μυών: σε τραύματα παλίνδρομου λαρυγγικού νεύρου
- 4) μόνιμη τραχειοστομία

- Πρόγνωση: ζώα με ήπια κλ. εικόνα :καλή
- Ζώα με μέτρια - έντονη κλ. εικόνα: κίνδυνος σύμπτωσης τοιχ. και οξείας αναπν. έμφραξης
- Συγκράτηση αρυταινοειδών σε απαγωγή: 90% επιτυχής
- Μερική λαρυγγεκτομή: >50% θάνατος
- Επανεύρωση: κλιν. βελτίωση 5-11 μήνες μετά

ΑΝΑΣΤΡΟΦΟΣ ΠΤΑΡΜΟΣ

- Σπασμός άνω αναπνευστικού
- Παγίδευση επιγλωττίδας από μαλακή υπερώα πάνω από σχισμή γλωττίδας
- Νανο- μικρόσωμες φυλές
- Μετά από διέγερση, απλή ενόχληση - κυάνωση
- Θεραπεία: εκτομή 1-2 mm επιγλωττίδας

ΚΑΚΩΣΕΙΣ ΕΞΩΤΕΡΙΚΗΣ ΠΡΟΕΛΕΥΣΗΣ

- Αίτια: δήγματα, βλήματα, έλξη περιλαίμιου, τέμνοντα όργανα, τροχαίο
- Σπάνιες, ειδικά κατάγματα χόνδρων
- Παθογένεια: οίδημα - αιμάτωμα → δύσπνοια - ασφυξία. Δευτερογενώς σε ρήξη λάρυγγα: υποδόριο εμφύσημα
→ πνευμομεσοπνευμόνιο, πνευμοθώρακας

- Κλινική εικόνα: συνύπαρξη βλαβών στην τραχηλική χώρα
- Τοπικά οίδημα - αιμάτωμα, απόστημα - συρίγγιο
- Παράλυση λάρυγγα, υποδόριο εμφύσημα πνευμομεσοπνευμόνιο, πυο-πνευμοθώρακας

- Διάγνωση: ιστορικό, κλιν. εικόνα, λαρυγγοσκόπηση, α/α, αξονική τομογραφία
- Θεραπεία: σε έντονη αναπν. δυσχέρεια
→ διασωλήνωση, τραχειοστομία
- Κριτήρια διερεύνησης τραυμάτων λάρυγγα: βαθμός έμφραξης αναπν. οδού, έντονο εμφύσημα, παρουσία 'γυμνών' χόνδρων στον αυλό, κατάγματα

- Αποκατάσταση ρήξης βλενν. – ακινητοποίηση καταγμάτων: μέσα σε 24 ώρες
- Στόχος διατήρηση διαβατότητας αναπν. οδού
- Αρχικά τραχειοστομία
- Τομή σε μέση γραμμή κοιλ. επιφάνειας λάρυγγα
- Κοιλιακή λαρυγγοτομή

- Ρήξεις βλενν.: νεαροποίηση, συρραφή (απλές χωριστές, απορροφήσιμο ράμμα)
- Κατάγματα: ακινητοποίηση με ράμματα
- Μετεγχειρητικά: αντιβίωση 3-5 εβδ., γλυκοκορτικοειδή 24-48 ώρες
- Πρόγνωση: κατάγματα με κάκωση παλίνδρομου →επιφυλακτική
- Κίνδυνος στένωσης από κοκκιώδη-ουλώδη ιστό

ΚΑΚΩΣΕΙΣ ΕΣΩΤΕΡΙΚΗΣ ΠΡΟΕΛΕΥΣΗΣ

- Αίτια: διασωλήνωση, ενδοσκόπηση (μηχανική πίεση, αλλεργία, μόλυνση)
- Παθογένεια - κλινική εικόνα: τραυματισμός φων. χορδών, αποφύσεων αρυταινοειδών, βλενν., → υπεραιμία, οίδημα, εξέλκωση, κοκκιώδης ιστός → στένωση - έμφραξη

- Διασωλήνωση >24 ώρες → ισχαιμία βλενν.- υποβλενν.- χόνδρου
- Ανάλογα διαμέτρου τραχειοσωλήνα
- Πρόγνωση: αυτόματη επούλωση - στένωση
- Πρόληψη

ΞΕΝΑ ΣΩΜΑΤΑ

- Αίτια: άγανα, ξύλα, κ.ά. ειδικά παρουσία φαρυγγίτιδας, παράλυσης, δυσφαγίας
- Σπάνια
- Κλινική εικόνα: άμεσα βήχας, τάση για εμετό
- Εισπνευστική δύσπνοια, διόγκωση λεμφαδένων, αλλαγή φωνής

- Διάγνωση: ιστορικό, κλιν. εικόνα, λαρυγγοσκόπηση, α/α
- Θεραπεία: εξαγωγή από στοματική κοιλ. με λαβίδα κροκοδείλου - λαρυγγοτομή

ΣΤΕΝΩΣΗ ΛΑΡΥΓΓΑ

- Αίτια: χειρ. ή τυχαίο τραύμα
- Παθογένεια - κλινική εικόνα: προοδευτικά επιδεινούμενη δύσπνοια (→ εμφάνισή της σε μείωση 60% αυλού)
- Φλεγμονώδες οίδημα - συσσώρευση βλέννας: οξεία αναπν. δυσχέρεια

- Διάγνωση: ιστορικό, κλιν. εικόνα, λαρυγγοσκόπηση, α/α, αξονική τομογραφία
- Θεραπεία: 1) πρόσφατες αλλοιώσεις (<4 εβδ.): μηχ. διεύρυνση με βρογχοσκόπιο (6-8 φορές σε 8 εβδ.), τοπική έγχυση γλυκοκορτικοειδών, απομάκρυνση ιστού
- 2) χρόνιες: χειρ. αποκατάσταση: εκτομή κοκκιώδους, κάλυψη ελλείμματος με βλενν.