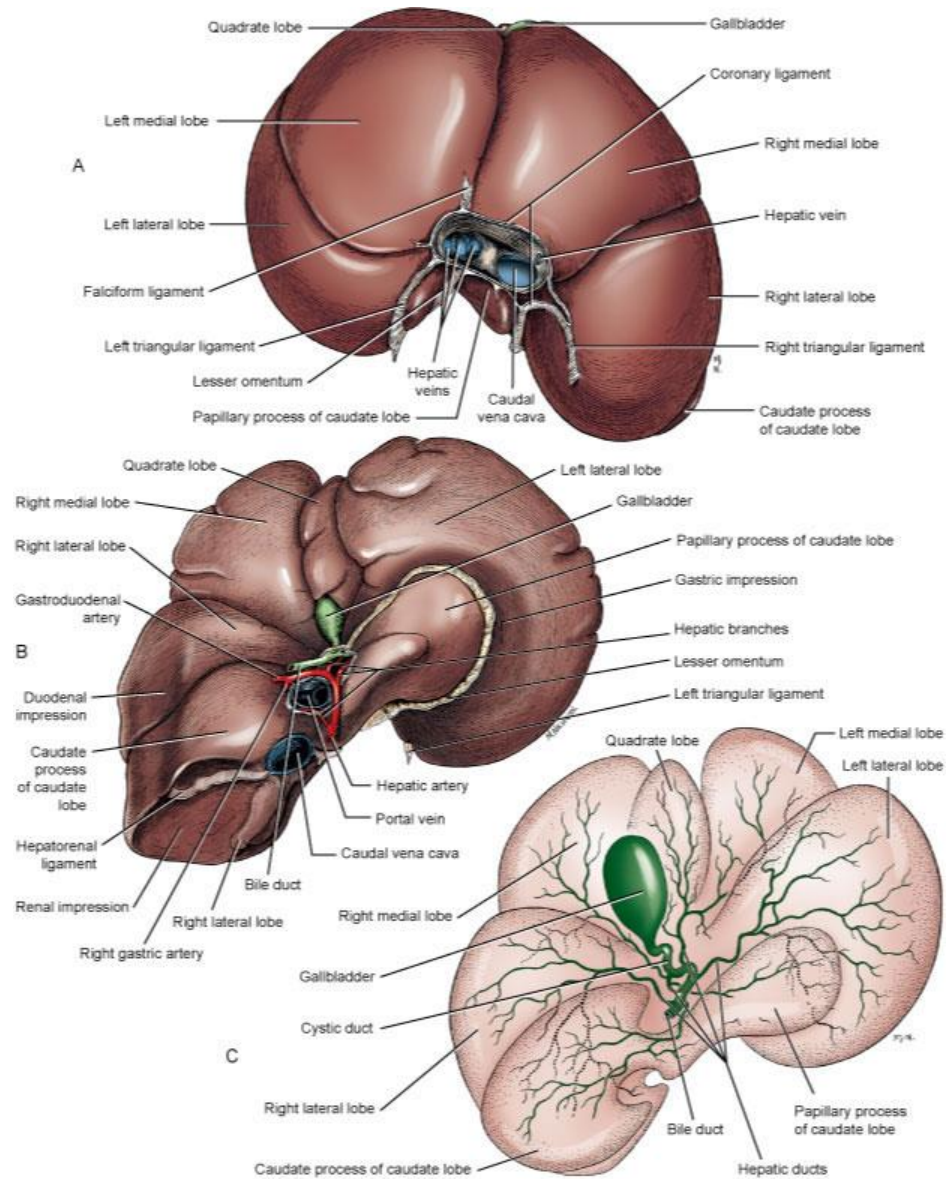


ΗΠΑΡ ΚΑΙ ΧΟΛΗΦΟΡΟ ΣΥΣΤΗΜΑ

- 6 ηπατικοί λοβοί:
 Δεξιός έσω και έξω λοβός
 Αριστερός έσω και έξω λοβός
 Κερκοφόρος και τετράπλευρος
 λοβός

*Tobias and Johnston,
 Veterinary Surgery:
 Small Animal, 2012*



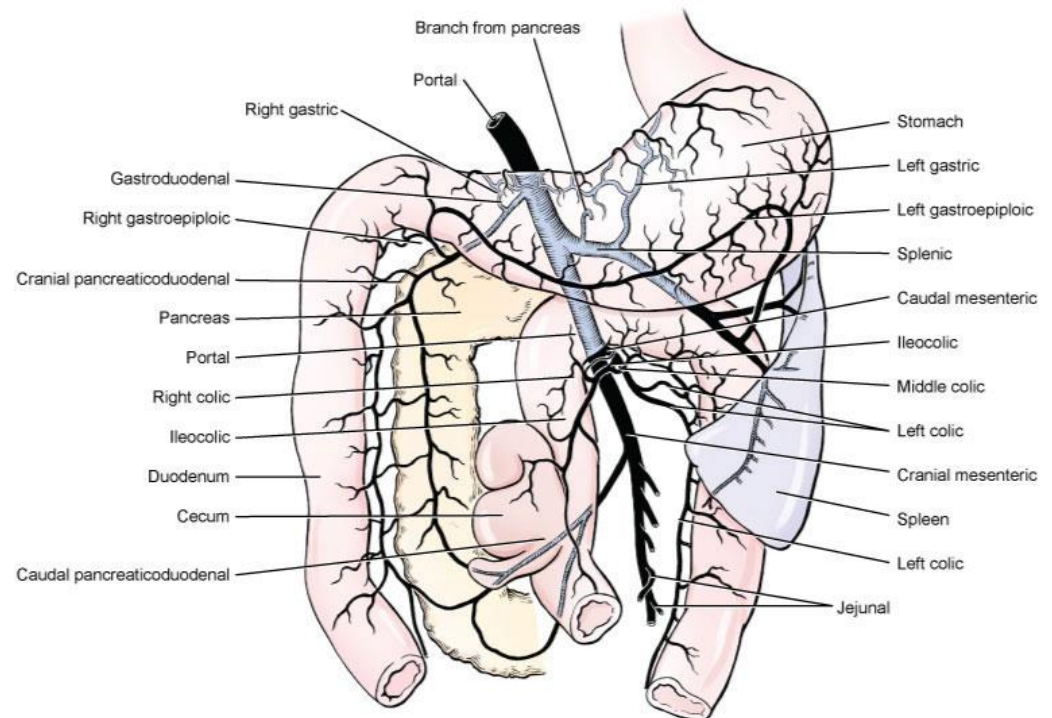
- Αγγείωση:

Πυλαία φλέβα: σε αυτή εκβάλλουν φλέβες στομάχου, εντέρου, παγκρέατος, σπλήνα

Κοινές ηπατικές αρτηρίες (2-5 κλάδοι κοινής ηπατικής αρτηρίας)

Ηπατικές φλέβες

- *Tobias and Johnston, Veterinary Surgery: Small Animal, 2012*



- Ιδιαιτερότητες

Εύθρυπτος ιστός

Πολλές αιμορραγίες

Δύσκολες οι απολινώσεις αγγείων και ηπατικών πόρων

Πλήρης λειτουργική ικανότητα ακόμα και σε εκτομές 80%

- Προσπέλαση

Πρόσθια μέση λαπαροτομή

- Αντιβιοτικά σε ζώα με διαταραχή ηπατικής λειτουργίας:

Ampicillin 22 mg/kg IV, IM, or SC q6-8hr

Metronidazole 10-12 mg/kg PO or IV q8-12hr

Cefazolin 22 mg/kg IV or IM q8-12hr

Clindamycin Dogs: 11 mg/kg IV or PO q8-12hr

Cats: 11-33 mg/kg PO or SC q12-24hr

ΒΙΟΨΙΑ ΗΠΑΤΟΣ

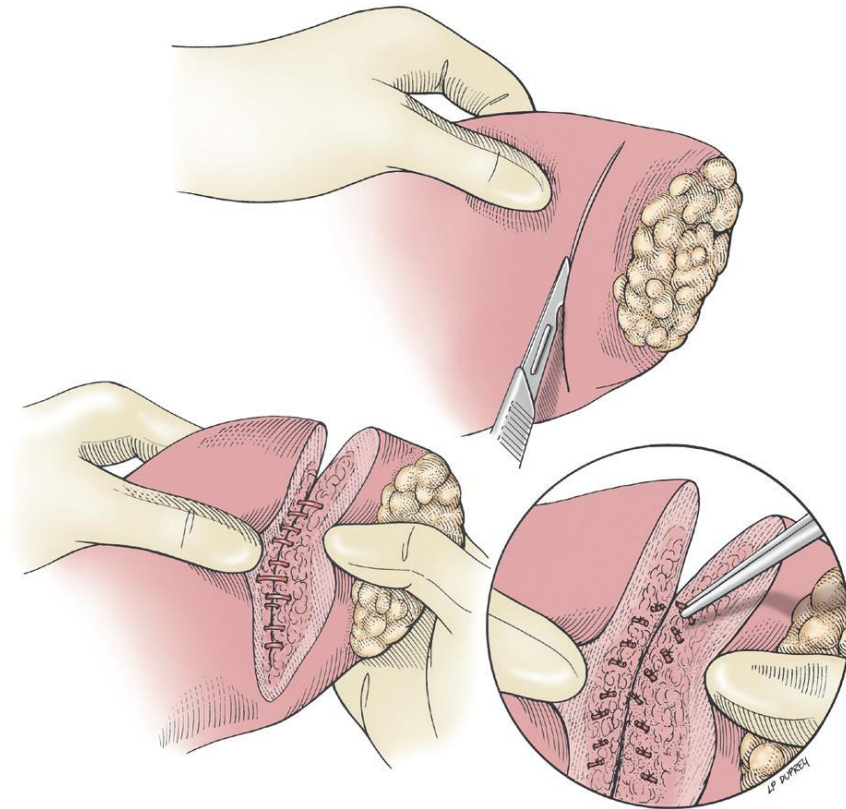
- Διαδερμικά με υπερηχοτομογραφική καθοδήγηση
- Λαπαροσκοπικά
- Χειρουργικά
- Βελόνες μεγάλης διαμέτρου, biopsy punch, Tru-Cut, μέθοδος γκιλοτίνας

- Μερική λοβεκτομή

Τομή στην κάψα

Δακτυλική σύνθλιψη
παρεγχύματος

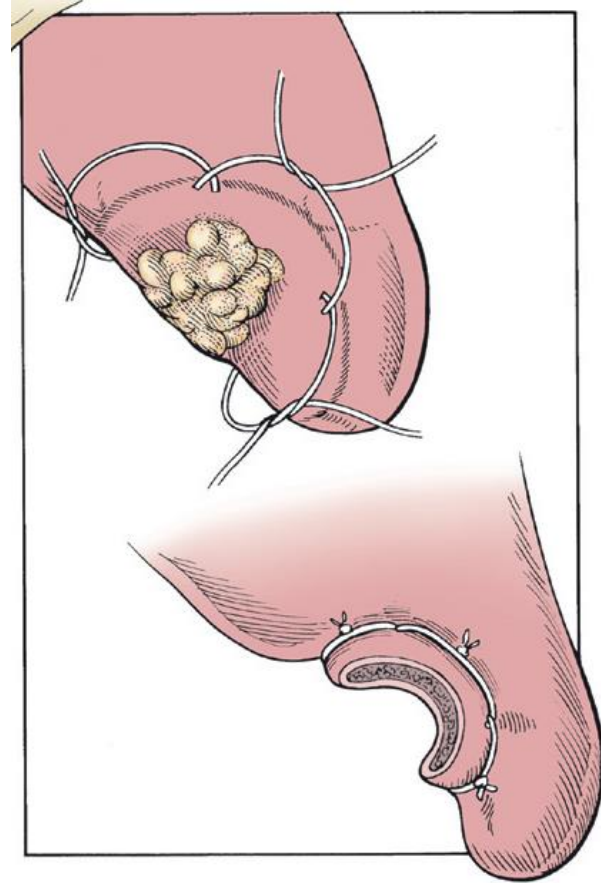
Απολινώσεις αγγείων [ράμματα,
(polydioxanone ή polyglyconate)
hemoclips, διαθερμία,
συρραπτικά]



- Μικρόσωμοι σκύλοι και γάτες

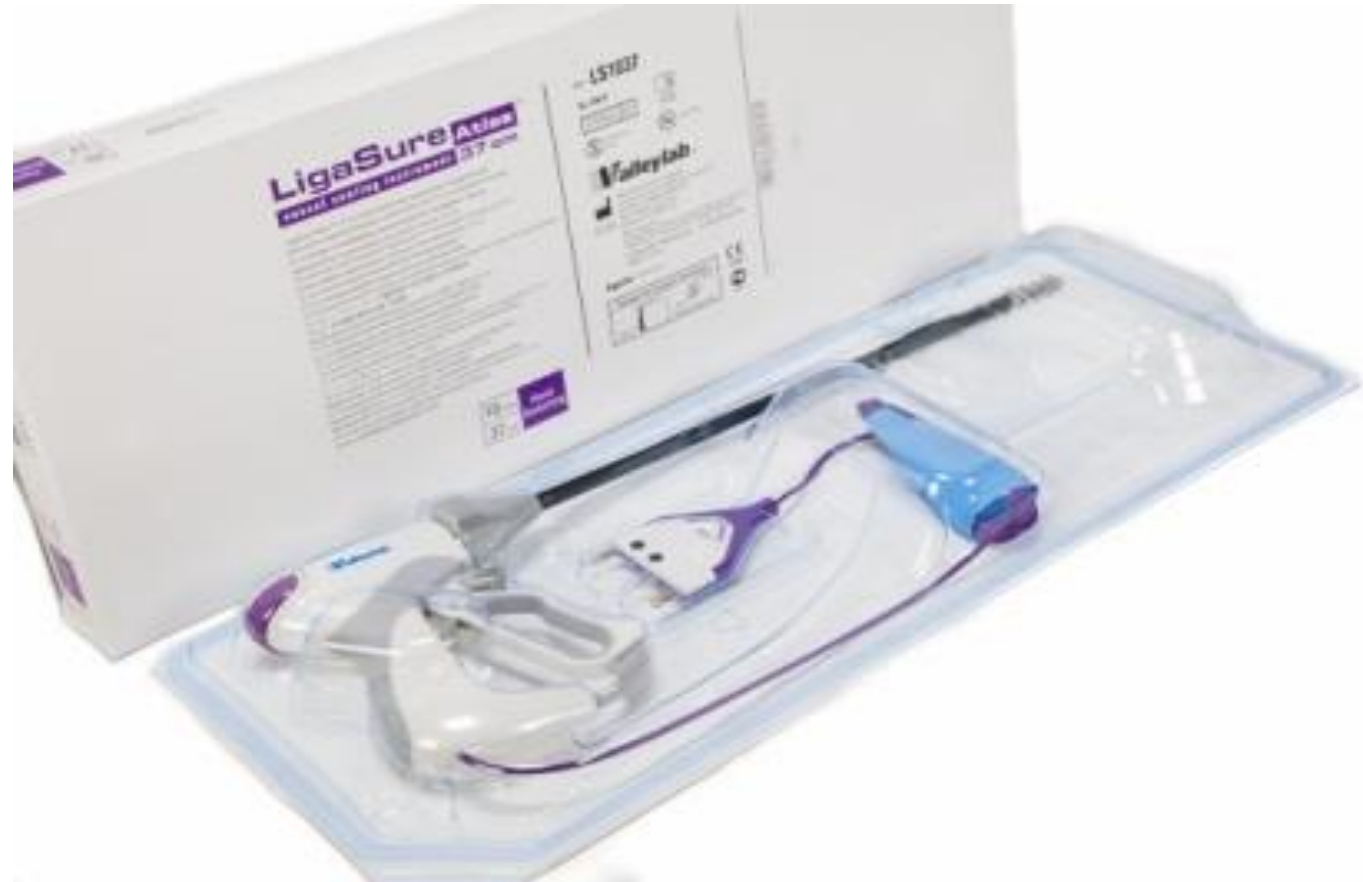Μέθοδος γκιλοτίνας (0 ή
2-0 polyglactin 910)

Fossum 2012



- Μέτριου σ.β. σκύλοι

Απολίνωση και διατομή με ηλεκτροθερμική ενέργεια χαμηλής τάσης (LigaSure Atlas™; Covidien)



- Ultrasonically activated scalpel (UAS; Ultracisions Harmonic Scalpel, Ethicon Endo-Surgery)

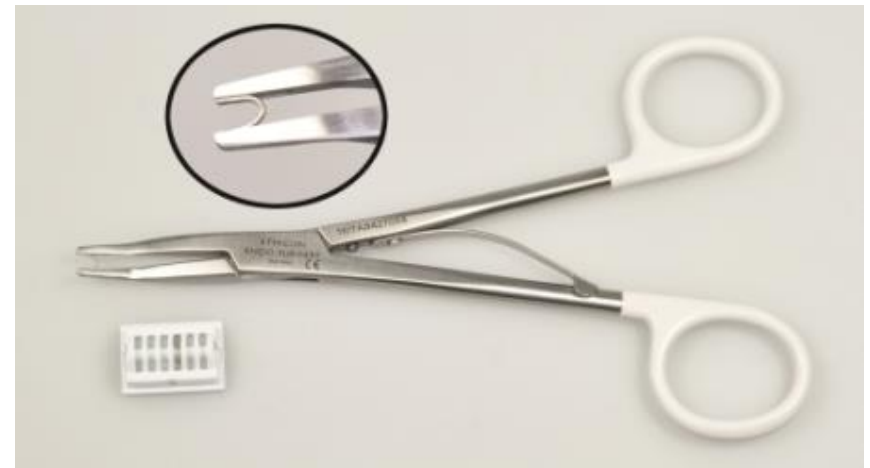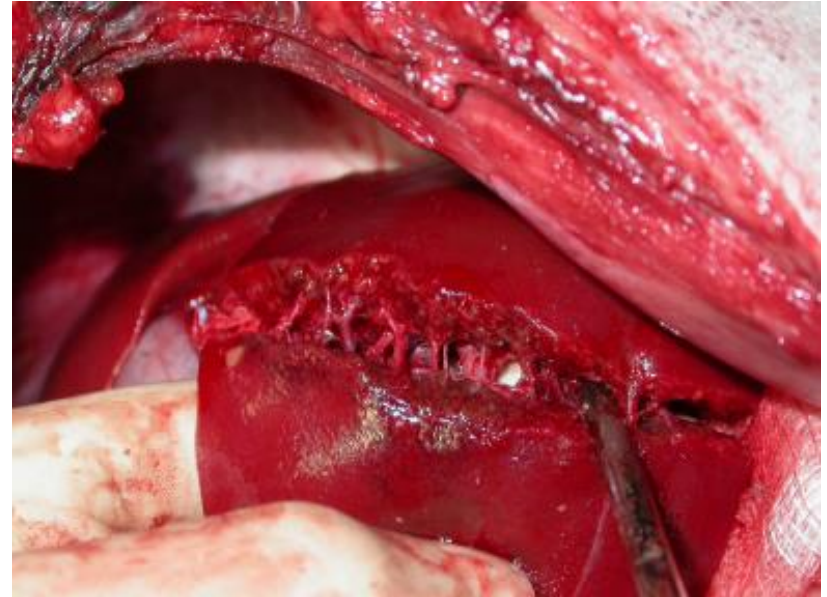


HARMONIC® BLUE Hand Piece

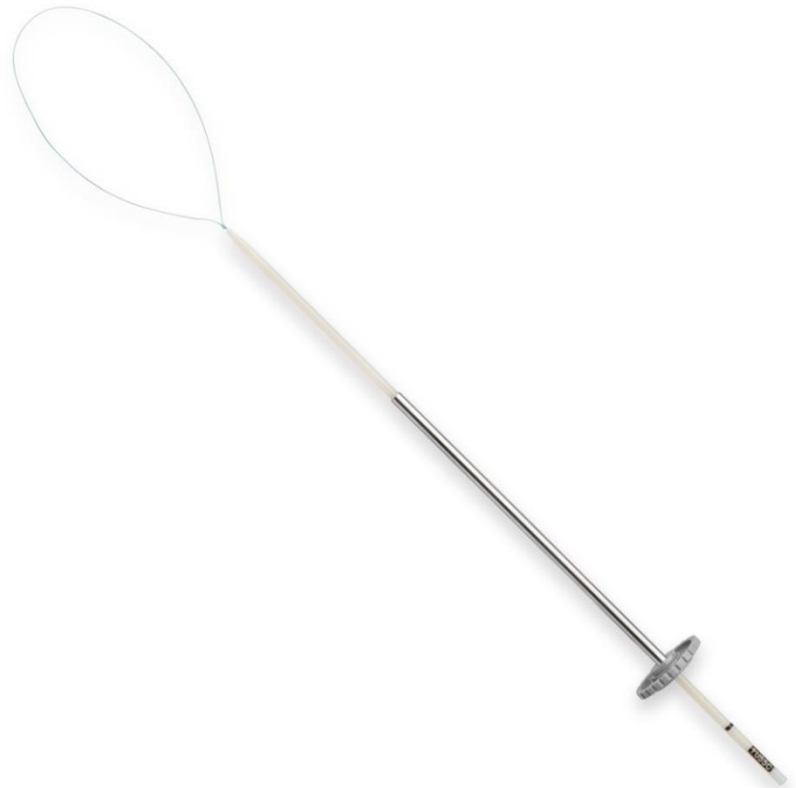

HARMONIC® Hand Piece

- Τυφλή διατομή παρεγχύματος με ρύγχος αναρρόφησης roole και απολινώσεις αγγείων με hemoclips ή με συρραπτικό TA



- Χρήση βρόγχου ράμματος polysorb μεγέθους 0 (SurgiTie™; Covidien)

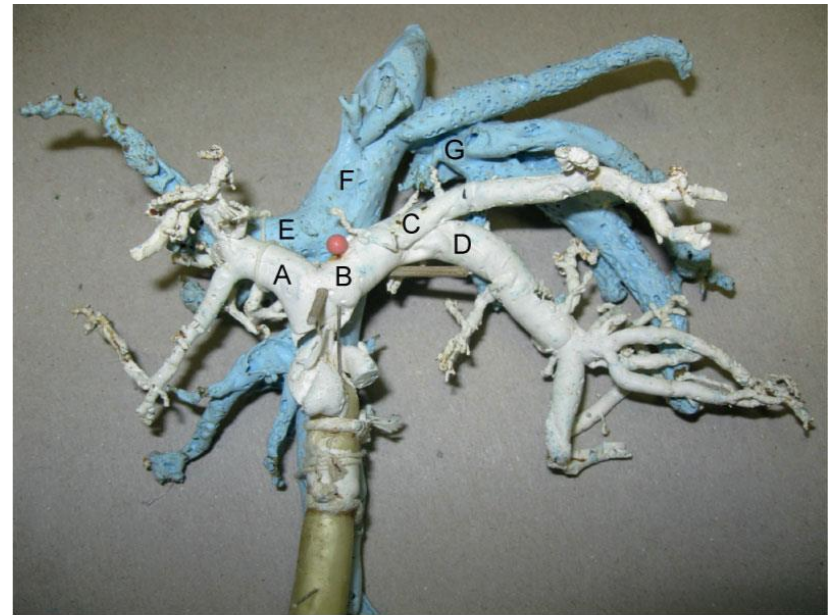


- Ολική λοβεκτομή

Αριστεροί λοβοί πιο εύκολοι

Δεξιοί λοβοί και κερκοφόρος:
διαχωρισμός από την οπίσθια
κοίλη φλέβα

*Tobias and Johnston, Veterinary Surgery: Small
Animal, 2012*



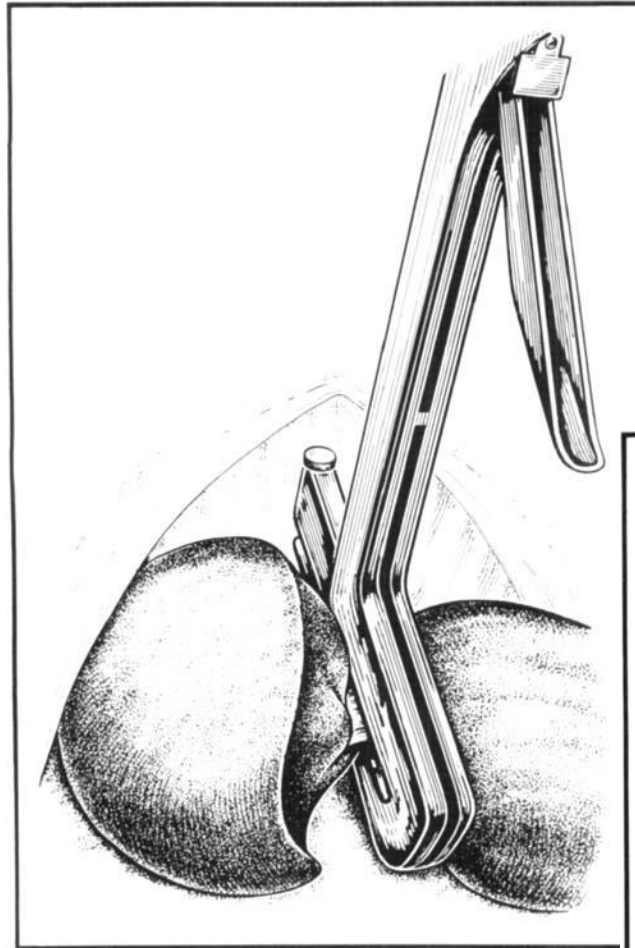
Tobias and Johnston: Veterinary Surgery: Small Animal
Copyright © 2012 by Saunders, an imprint of Elsevier Inc.

Αριστεροί λοβοί σε μεγάλους σκύλους και δεξιοί λοβοί:
διαχωρισμός από την οπίσθια κοίλη φλέβα, rummel tourniquet σε
κοιλιακή αρτηρία, πυλαία και οπίσθια κοίλη φλέβα, πρόσθιες
μεσεντέριες αρτηρίες

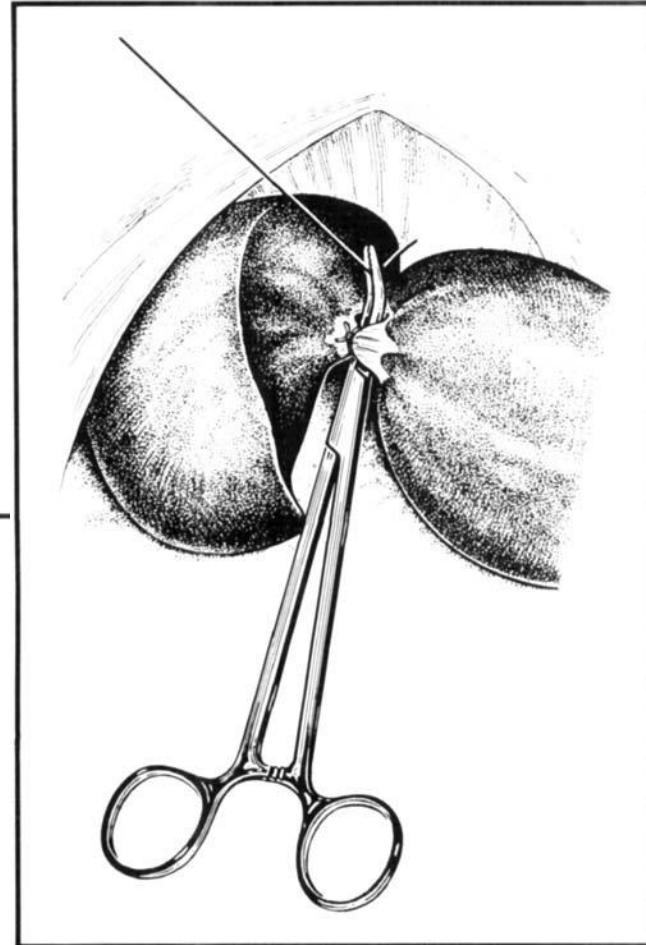
Διαχωρισμός αγγείων και χοληφόρων αγγείων στο ύψος της πύλης και
διπλές απολινώσεις αυτών

Διατομή ηπατικού παρεγχύματος αφήνοντας κολόβωμα για αποφυγή
αιμορραγιών

- Αριστεροί λοβοί σε μικρόσωμους σκύλους και γάτες: απολίνωση αγγείων στη βάση του λοβού



Lewis et al. 1990, Vet Surg



- Έξω αριστερός λοβός

Παρασκευάζεται και απολινώνεται η ηπατική αρτηρία του αριστερού έξω λοβού και ο ηπατικός πόρος (διαφανές βέλος) μέσα στον ηπατοδωδεκαδακτυλικό σύνδεσμο (λευκό βέλος)

Παρασκευάζεται και απολινώνεται ο κλάδος της πυλαίας (μαύρος αστερίσκος)


και της ηπατικής φλέβας του αριστερού έξω λοβού (λευκός αστερίσκος)

LLL: έξω αριστερός λοβός

LML: έσω αριστερός λοβός

QL: τετράπλευρος λοβός

GB: χοληδόχος κύστη



- Μετεγχειρητικά

Χορήγηση ορών, αναλγητικών, έλεγχος συγκέντρωσης γλυκόζης, ηλεκτρολυτών (Κ), αλβουμινών, πιθανή χορήγηση πλάσματος, αίματος ή κολλοειδών

- Επιπλοκές

Αιμορραγία

Σηψαιμία

Πυλαία υπέρταση

- ΠΥΛΑΙΟΣΥΣΤΗΜΑΤΙΚΕΣ ΑΝΑΣΤΟΜΩΣΕΙΣ

Ανώμαλη επικοινωνία ανάμεσα στην πυλαία και κάποια φλέβα της συστηματικής κυκλοφορίας

Συγγενείς ή επίκτητες

Εξωηπατικές και ενδοηπατικές

Ενδοηπατικές: πιο δύσκολη αντιμετώπιση

- Εξωηπατικές: οπισθίως του ήπατος
- Πυλαιοκοίλη ή πυλαιοάζυγη αναστόμωση
- Αρ. γαστρική ή σπληνική ή πρ. μεσεντέρια ή οπ. μεσεντέρια ή γαστροδωδεκαδάκτυλική φλέβα στην πυλαία φλέβα
- Ενδοηπατικές: σύνδεση με οπίσθια κοίλη φλέβα μέσα ή κεφαλικά του ηπατικού παρεγχύματος

- Ιστορικό

Ζώα ηλικίας 2-3 ετών, αλλά δεν αποκλείεται και μεγαλύτερα

Εξωηπατικές: μικρόσωμες φυλές Yorkshire Terrier, Maltese, Silky Terrier, Miniature Schnauzer, Poodle, Lhasa Apso, Bichon Frise, Jack Russell Terrier, Shih Tzu, Pekingese


Ενδοηπατικές: μεγαλόσωμες φυλές German Shepherd, Golden Retriever, Doberman Pinscher, Labrador Retriever, Irish Setter, Samoyed, Irish Wolfhound

- Μικρό σωματικό μέγεθος, ↓ ανάπτυξη, ↓ σ.β., διαλείπουσα ανορεξία, κατάρπωση, έμετοι, πολυουρία-πολυδιψία, σιαλόρροια (γάτες), αμαύρωση, διαταραχές συμπεριφοράς, ουρολιθιάσεις, ηπατική εγκεφαλοπάθεια, παρατεταμένη ανάνηψη
- Επιδείνωση μετά από γεύματα
- Μικροηπατία, μη ειδικά κλινικά ευρήματα

- Διάγνωση: ιστορικό, κλ. εικόνα, α/α, us, εργαστηριακές εξετάσεις, σπινθηρογράφημα, CT, MRI
- Δ.δ.: άλλα αίτια ηπατικής ανεπάρκειας και νευρολογικών συμπτωμάτων

- Θεραπεία
- Συντηρητική
- Χειρουργική: συμπτωματικά ζώα με συγγενείς πυλαιοσυστηματικές αναστομώσεις
- Σταθεροποίηση προεγχειρητικά

- Στόχος η σταδιακή σύγκλειση ή μείωση του εύρους
- Χρήση αυτοσυστελλόμενου σφικτήρα καζεΐνης ή σελλοφάνης



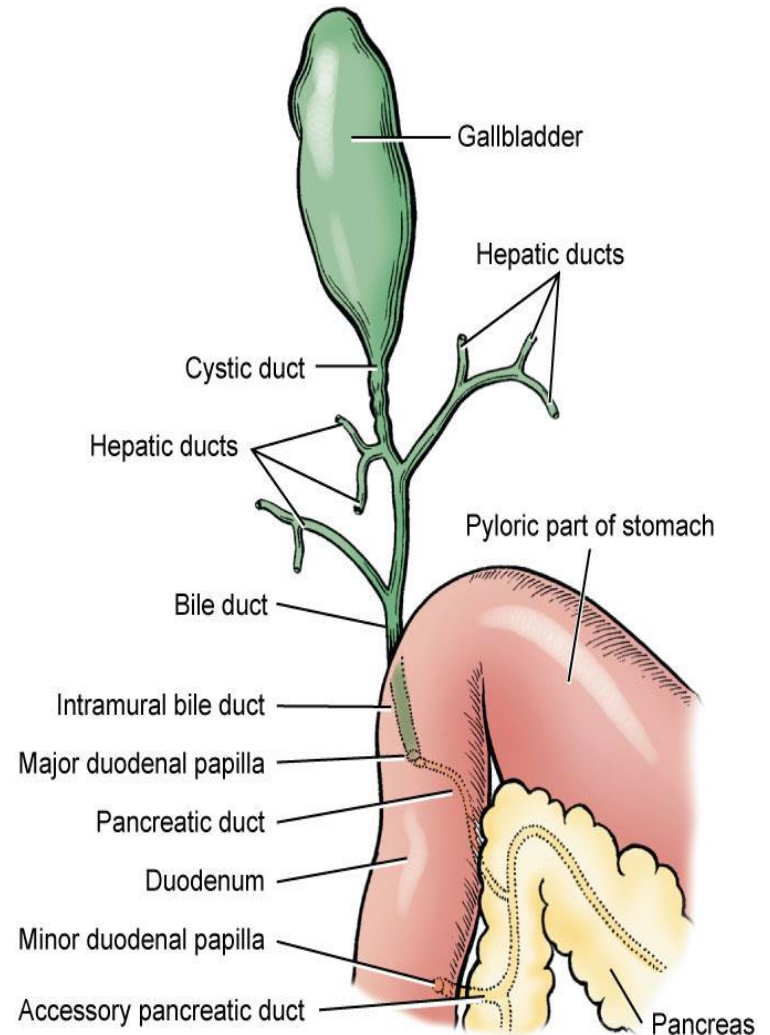
- Μετεγχειρητικά

Παρακολούθηση για πυλαία υπέρταση (οξύς κοιλιακός πόνος, κατάρρευση, διόγκωση κοιλιάς από παραλυτικό ειλεό, ωχροί βλεννογόνοι, αιμορραγική ή ψευδομεμβρανώδης διάρροια)

Πρόληψη υπογλυκαιμίας, υποκαλιαιμίας, αντιμετώπιση επιληπτικών κρίσεων, συντηρητική αγωγή

- Θνησιμότητα 23%

- Χοληδόχος κύστη: μεταξύ τετράπλευρου και έσω δεξιού λοβού
- Κύστη → κυστικός πόρος → χοληδόχος πόρος



- Χολαγγεία: ηπατικά κύτταρα εκκρίνουν χολή σε πόρους ή σωληνάκια → μεσολόβιοι χοληφόροι πόροι → ηπατικοί πόροι → κυστικός → χοληδόχος πόρος (μείζονα θηλή 12δακτύλου)
- Σκύλος: ελάσσονας παγκρεατικός πόρος εκβάλλει στη μείζονα θηλή 12δακτύλου
- Γάτα: μείζονας παγκρεατικός πόρος ενώνεται με χοληδόχο πόρο και εκβάλλει στη μείζονα θηλή 12δακτύλου ως κοινός χοληδόχος πόρος
- Χολεκυστεκτομή
- Ενδείξεις: κακώσεις, φλεγμονές, χοληδόχος βλεννοκήλη, λιθίαση, νεοπλάσματα