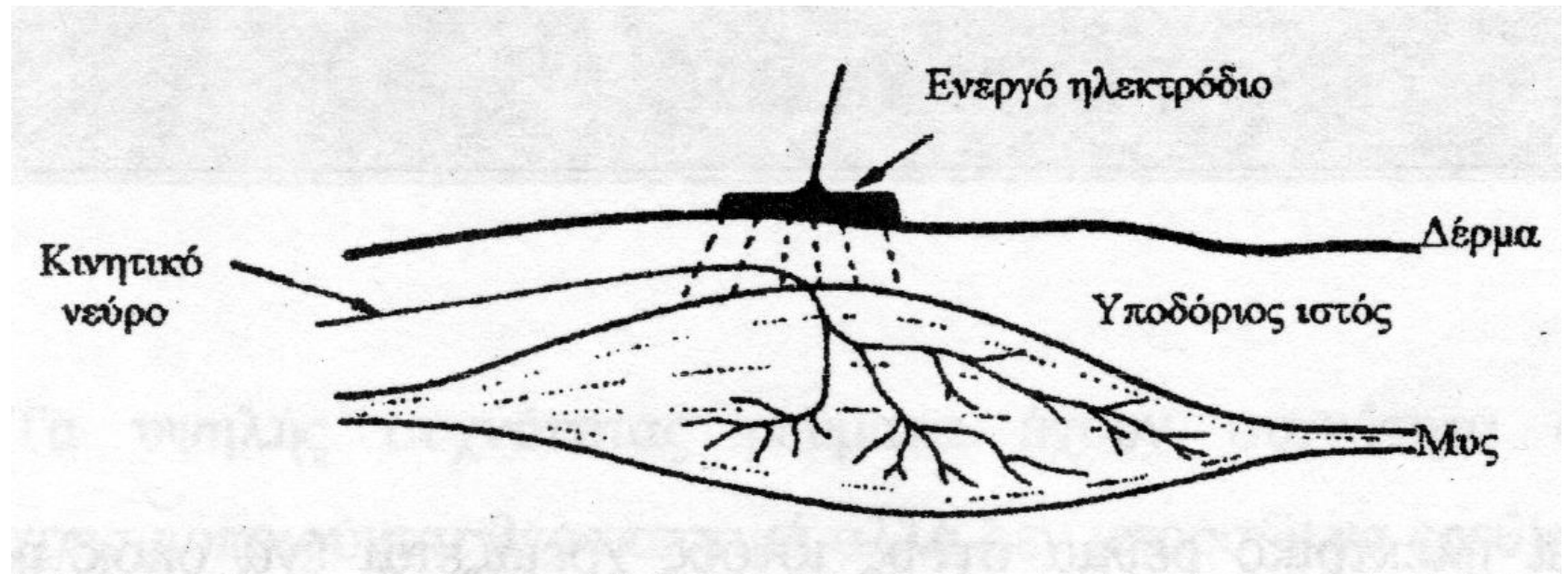
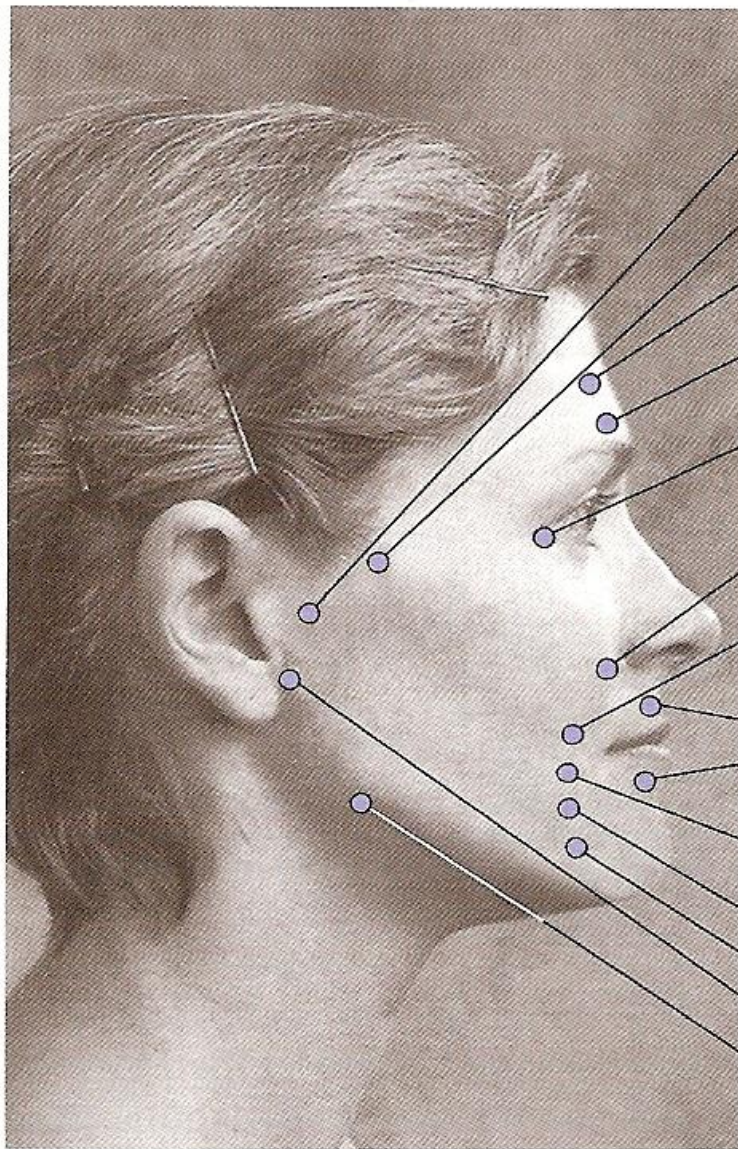


Κινητικό Σημείο

Είναι το σημείο εκείνο στην επιφάνεια του δέρματος το οποίο όταν διεγερθεί προκαλεί μυϊκή σύσπαση με την διοχέτευση της μικρότερης δυνατής ενέργειας (επειδή βρίσκεται πλησιέστερα στο σημείο εισόδου του κινητικού νεύρου στον μυ). Συνήθως το κινητικό σημείο βρίσκεται στα όρια μεταξύ του κεντρικού και του μέσου τριτημορίου της γαστέρας του μυ.





Προσωπικό νεύρο, μέσος κλάδος

Προσωπικό νεύρο, άνω κλάδος

Μετωπιαίος

Σφιγκτήρας των φρυδιών

Σφιγκτήρας των βλεφάρων

Ανελκτήρας του άνω χείλου

Βυκανητής και γελαστήριος

Σφιγκτήρας του στόματος

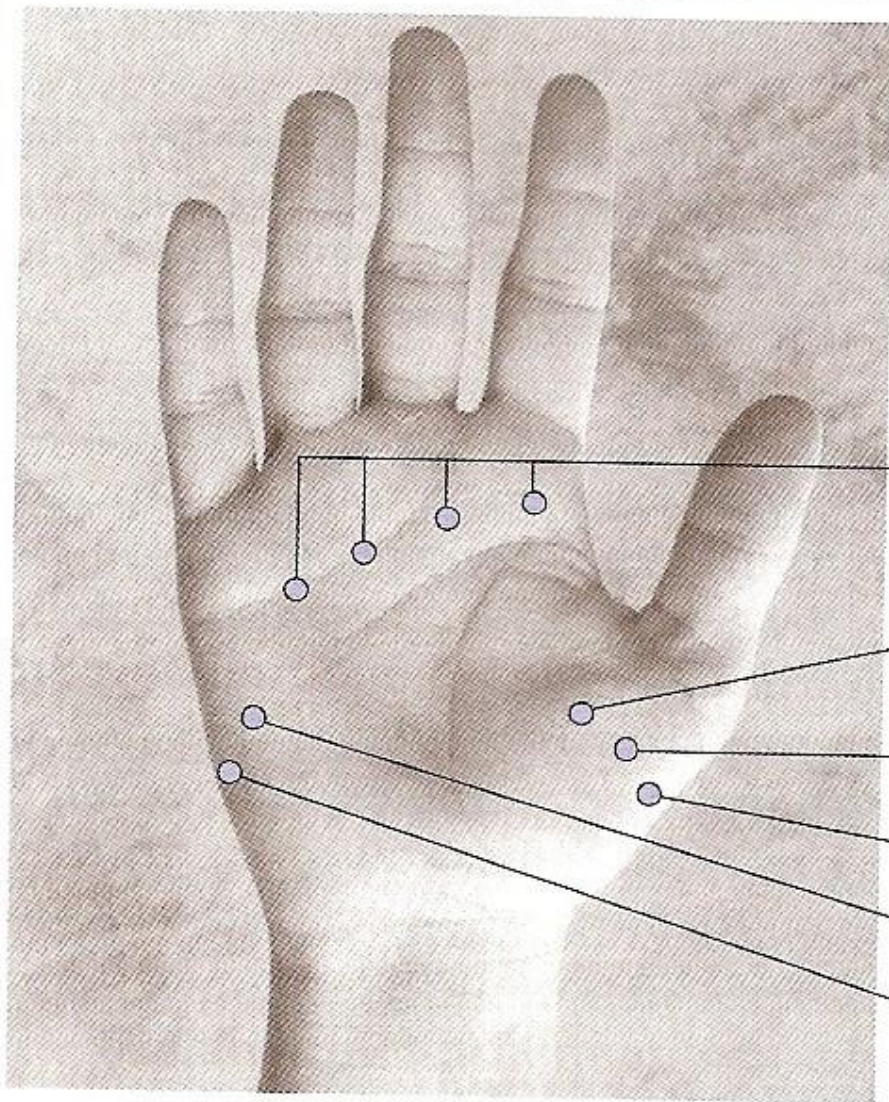
Καθελκτήρας της γωνίας του στόματος

Καθελκτήρας του κάτω χείλους

Γενειακός (mentalis)

Προσωπικό νεύρο, κορμός

Προσωπικό νεύρο, κάτω κλάδος



Ελμινθοειδείς

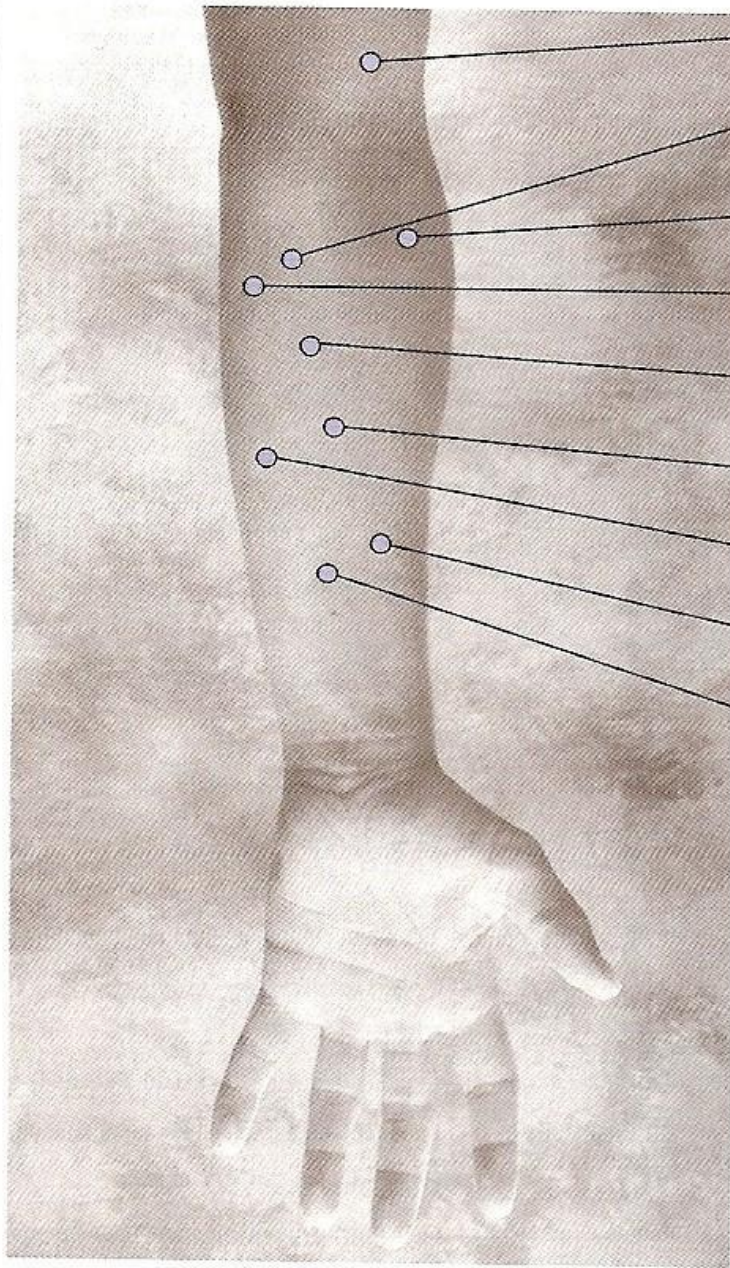
Βραχύς καμπτήρας του αντίχειρα

Αντιθετικός του αντίχειρα

Βραχύς απαγωγός του αντίχειρα

Απαγωγός του μικρού δακτύλου

Καμπτήρας του μικρού δακτύλου και
αντιθετικός του μικρού δακτύλου



Βραχιόνιος

Στρογγύλος πρηγιστής

Βραχιονοκερκιδικός

Ωλένιος καμπτήρας του καρπού

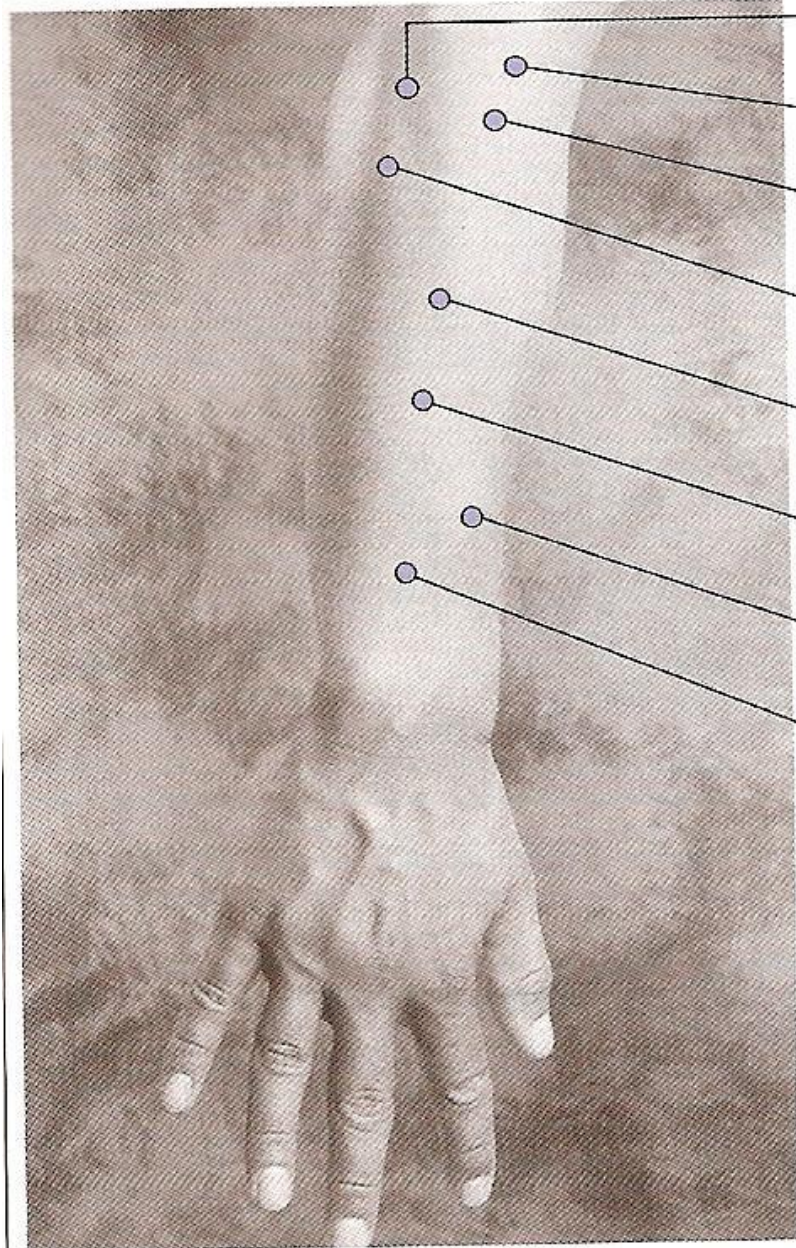
Μακρός παλαμικός

Κερκιδικός καμπτήρας του καρπού

Εν τω βάθει καμπτήρας των δακτύλων

Μακρός καμπτήρας του αντίχειρα

Επιπολής καμπτήρας των δακτύλων



Υππιαστής

Βραχιονοκερκιδικός

Βραχύς και μακρός κερκιδικός εκτείνουν τον καρπό

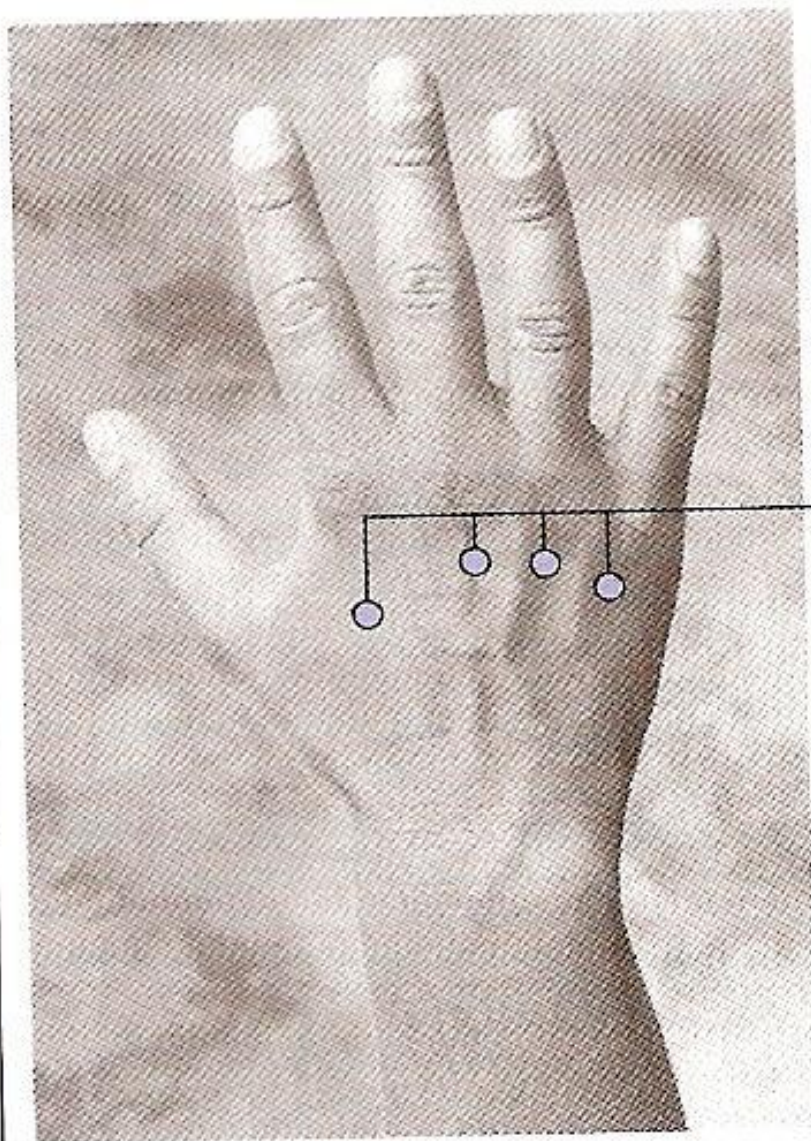
Ωλένιος εκτείνουν τον καρπό

Εκτείνουν των δακτύλων

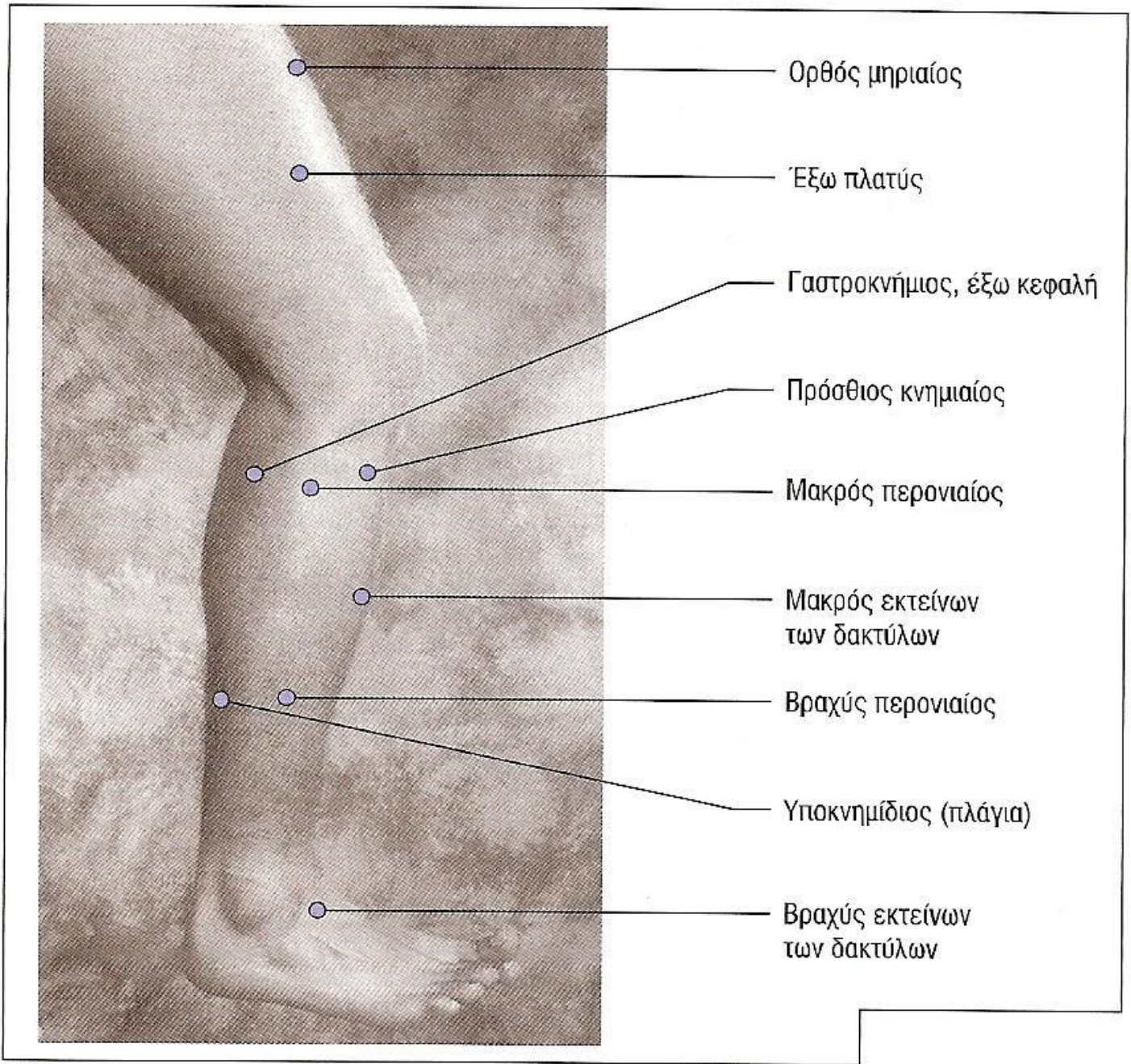
Εκτείνουν του μικρού δακτύλου

Μακρός απαγωγός και βραχύς εκτείνουν τον αντίχειρα

Μακρός εκτείνουν τον αντίχειρα



Ραχιαίοι μεσόστεοι



Ορθός μηριαίος

Έξω πλατύς

Γαστροκνήμιος, έξω κεφαλή

Πρόσθιος κνημιαίος

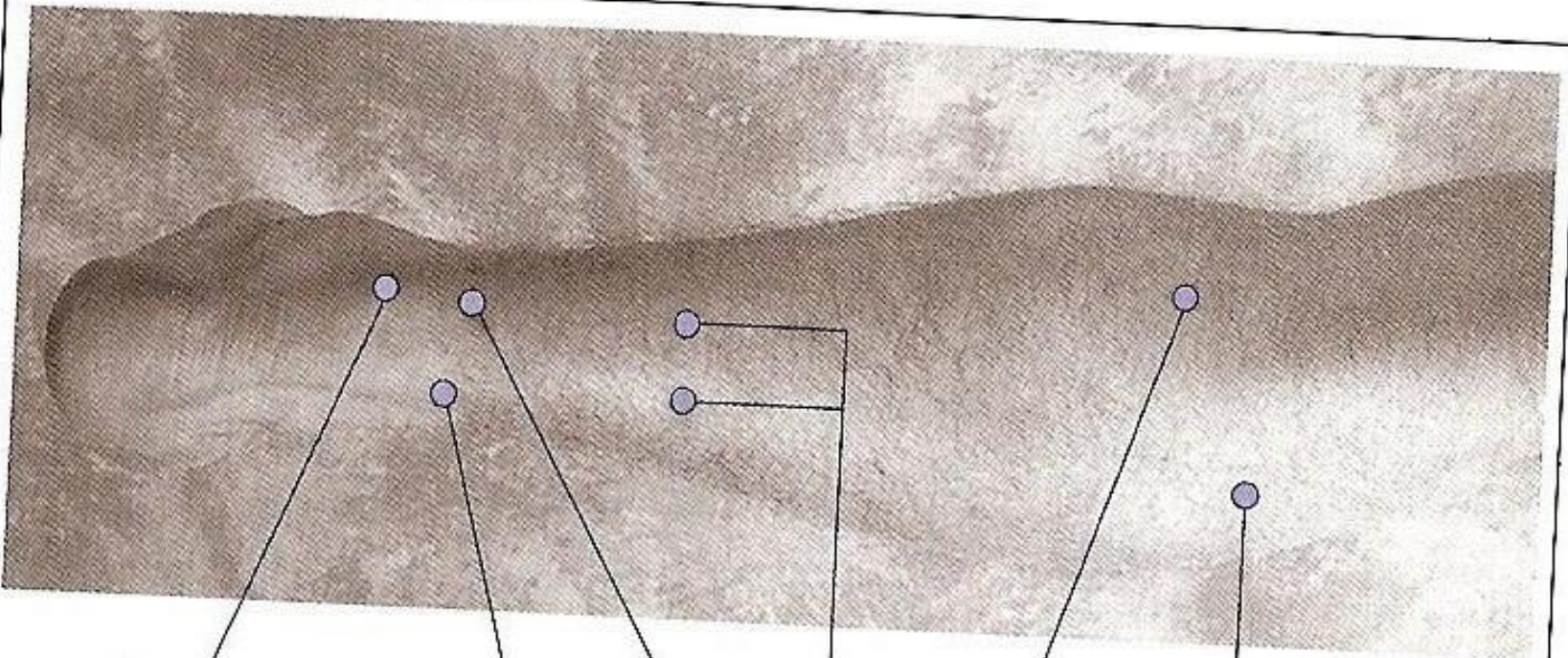
Μακρός περνιαίος

Μακρός εκτείνων των δακτύλων

Βραχύς περνιαίος

Υποκνημίδιος (πλάγια)

Βραχύς εκτείνων των δακτύλων



Γαστροκνήμιος,
έξω κεφαλή

Γαστροκνήμιος,
έσω κεφαλή

Υποκνημίδιος

Μακρός καμπτήρας
των δακτύλων

Μακρός καμπτήρας
του μεγάλου δακτύλου

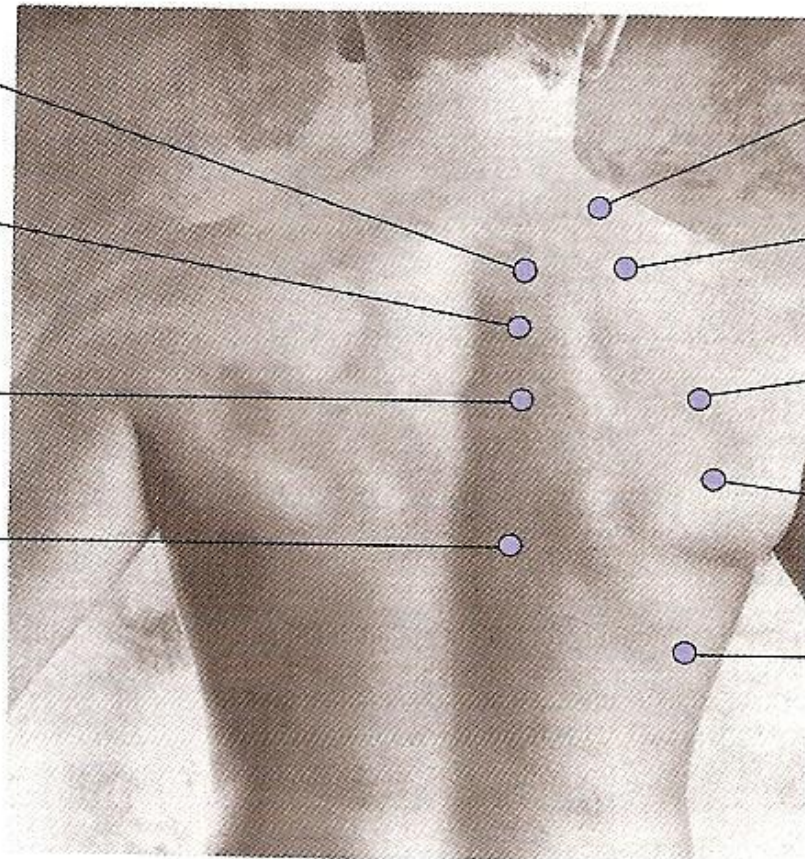
Ορθίσιος κνημιαίος

Ανεκκτήρας
ωμοπλάτης

Ρομβοειδείς

Τραπεζοειδής,
μέση μοίρα

Τραπεζοειδής,
κάτω μοίρα




Τραπεζοειδής,
άνω μοίρα

Υπερακάνθιος

Υπακάνθιος

Μείζων
στρογγύλος

Πλατύς ραχιαίος



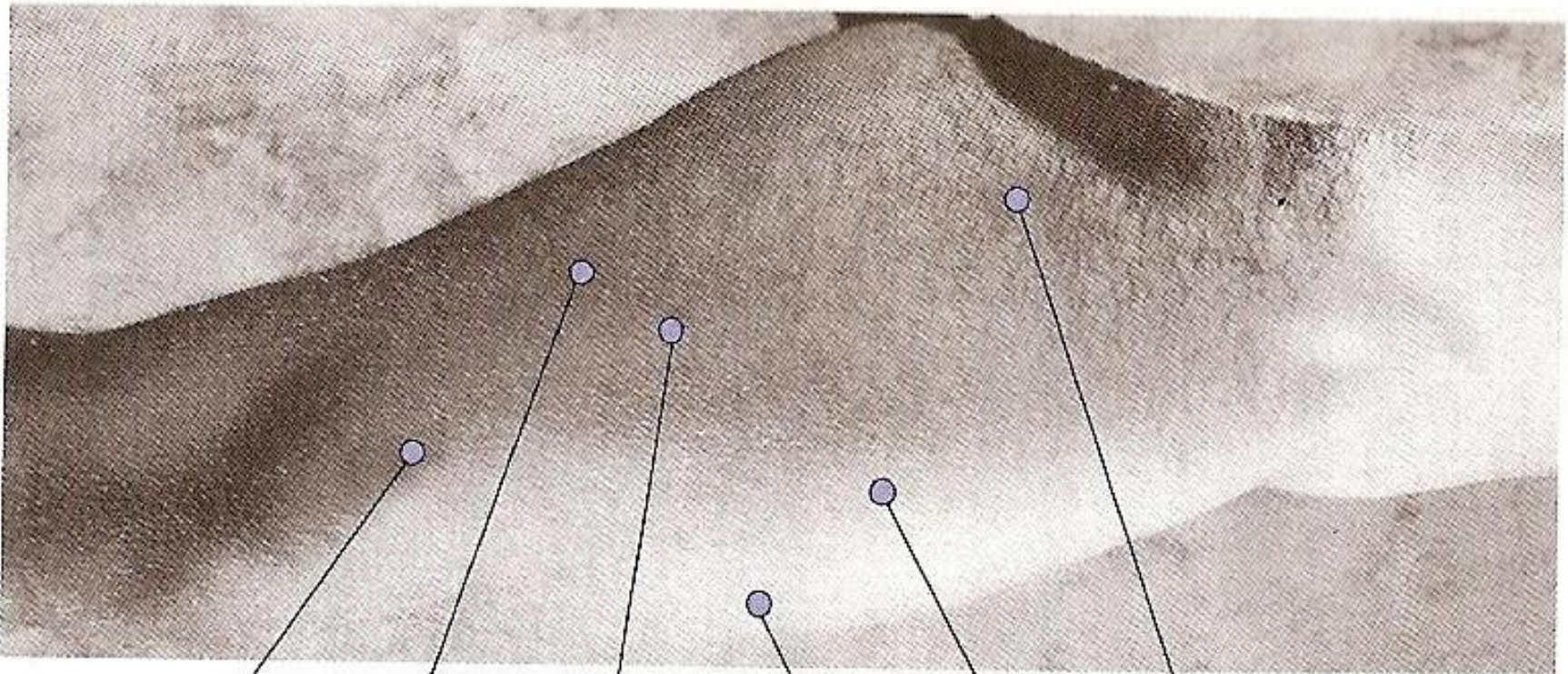
Μέσος και μικρός
γλουτιαίος

Μείζων γλουτιαίος

Ημικενωτής

Ημισυνωτής

Δικέφαλος μηριαίος



'Εσω Πλάτος

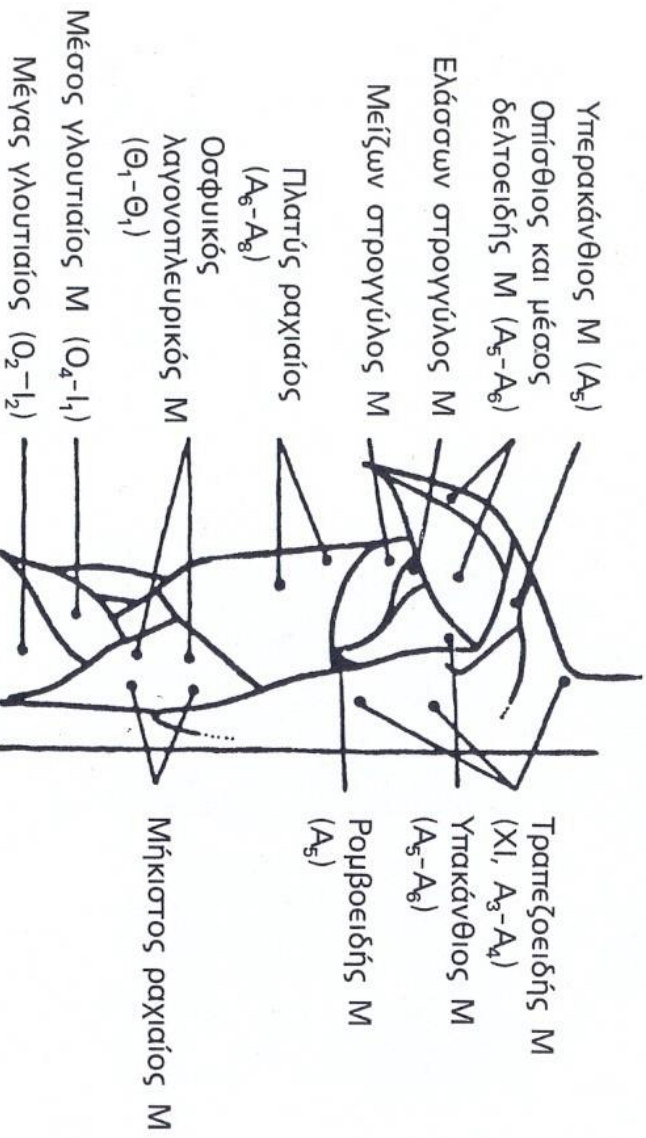
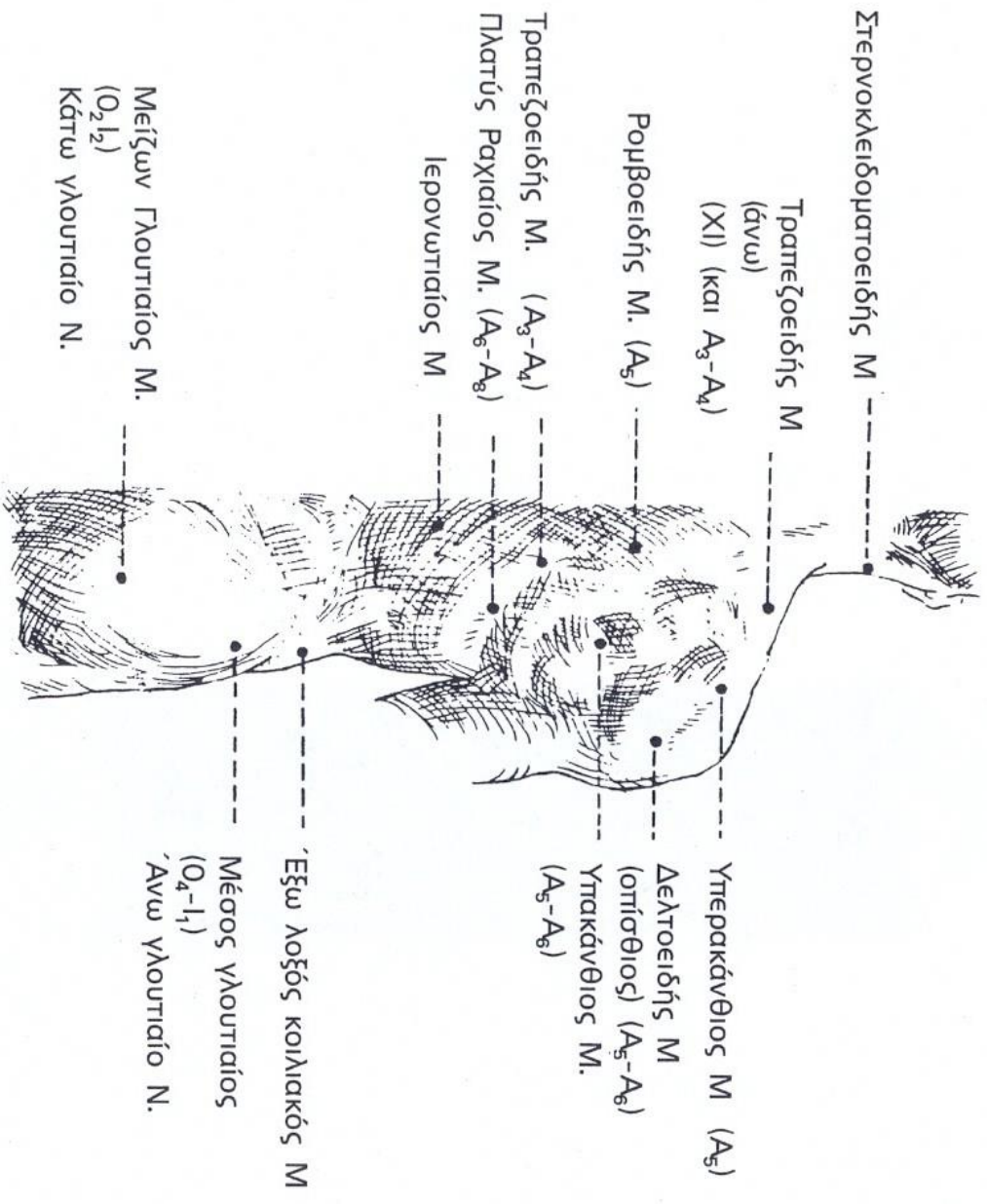
Μέγας
Προσαγωγός

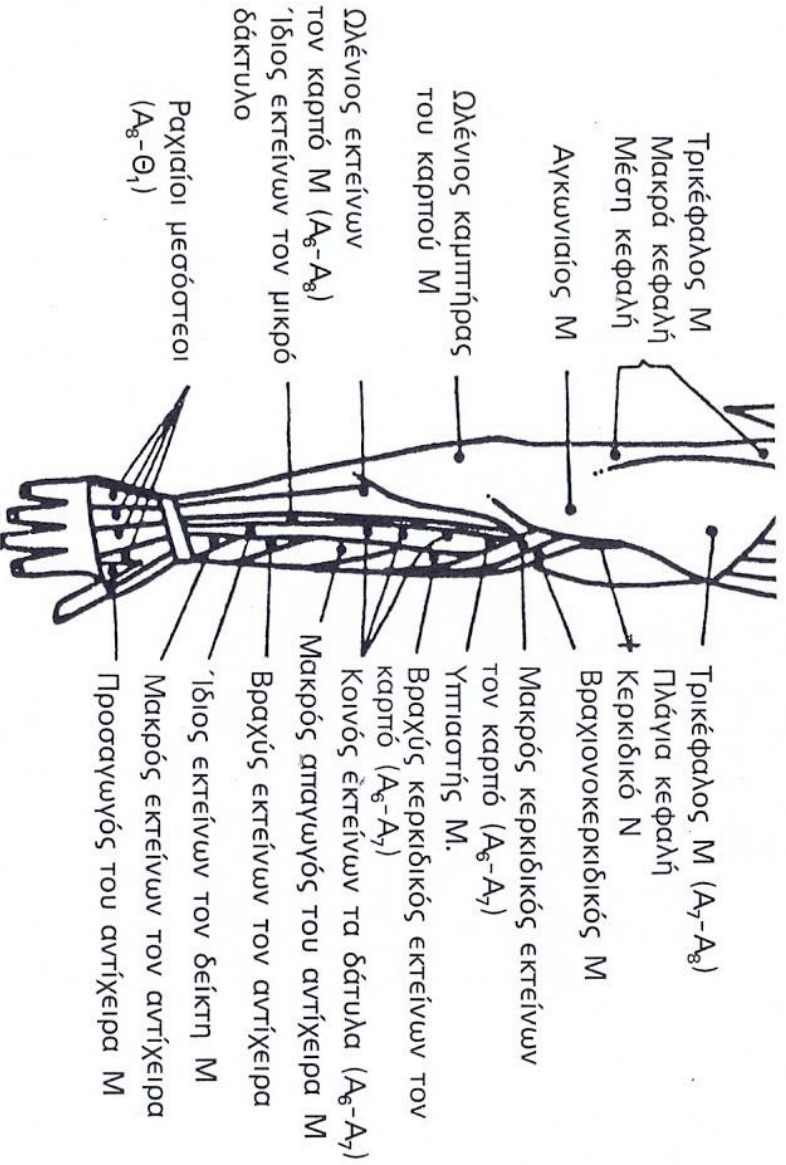
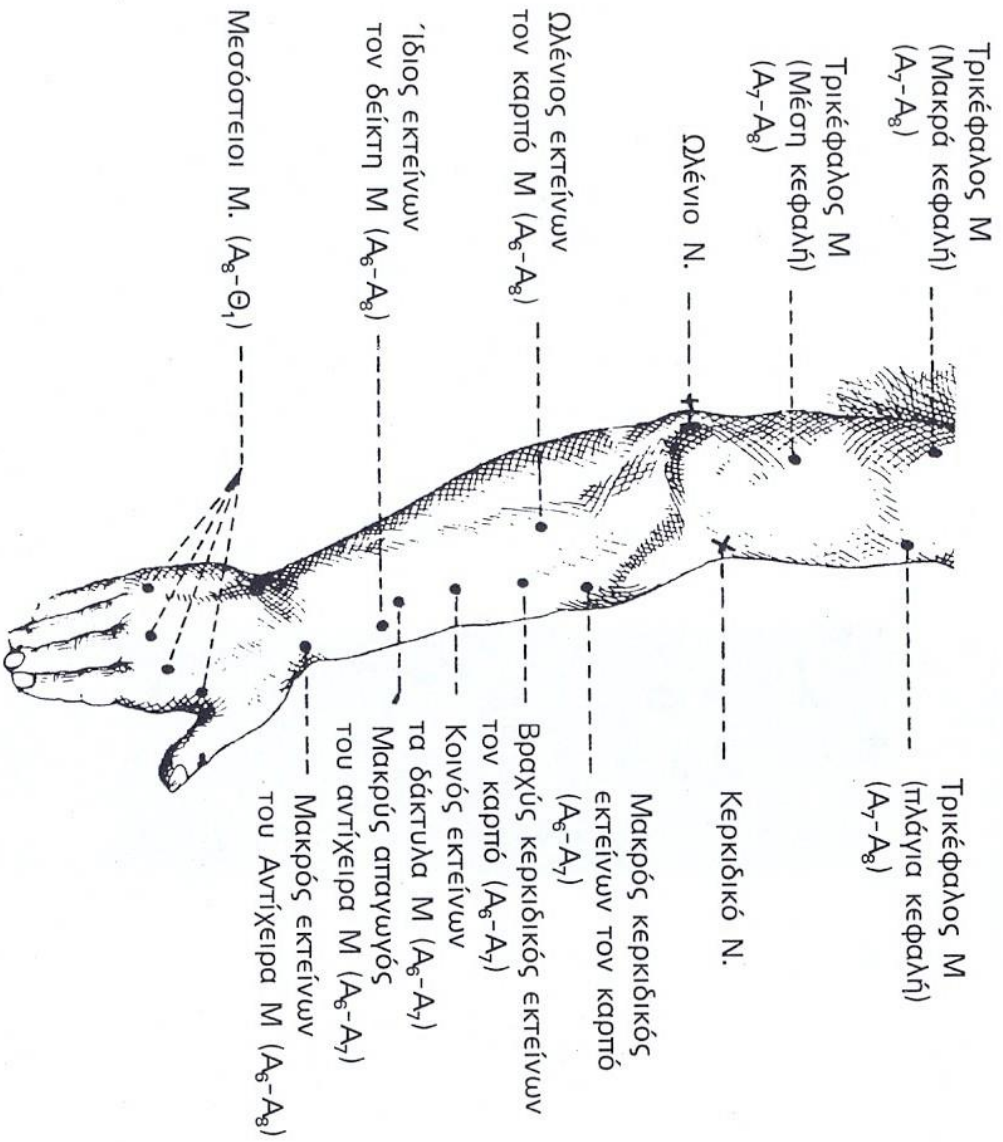
Πατιτικός

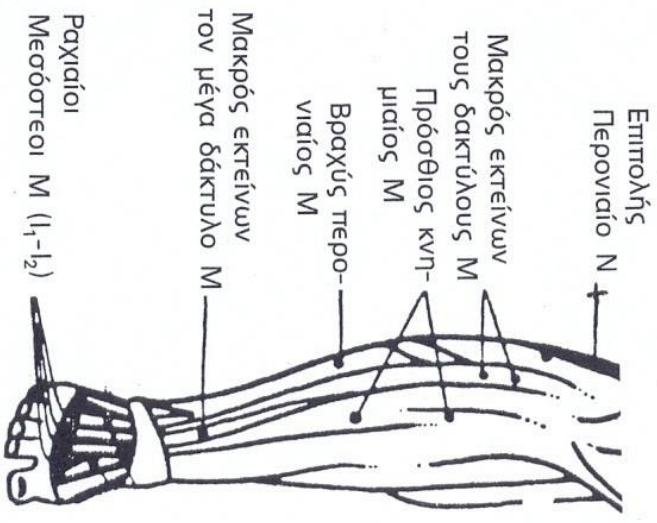
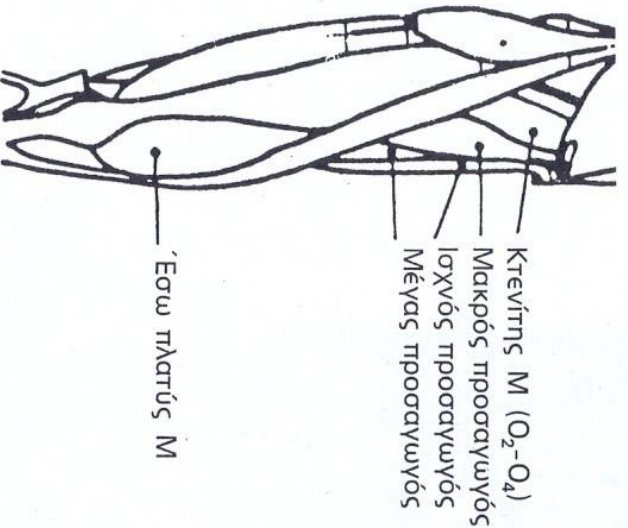
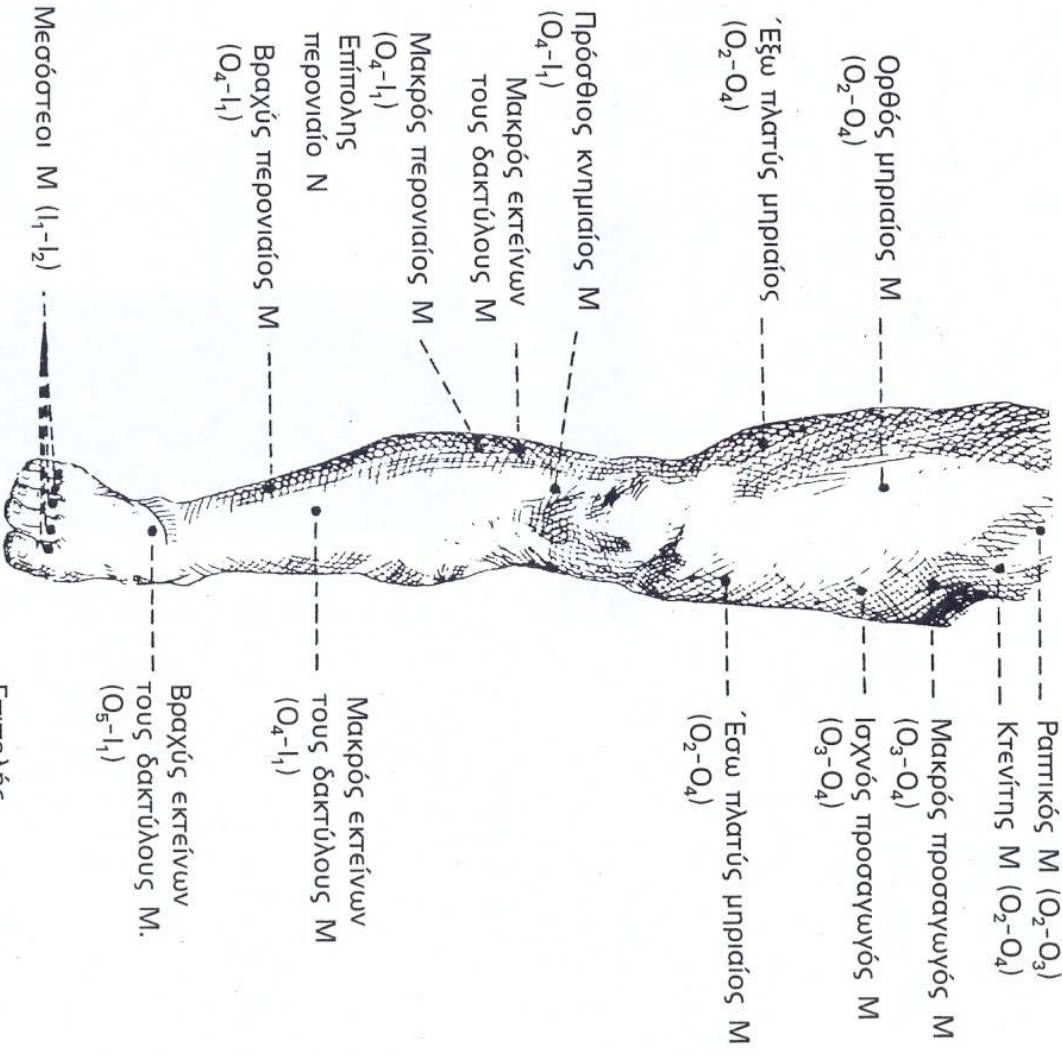
'Εξω Πλάτος

Ορθός μηριαίος

Κρενίτης







Στερνοκλειδομαστοειδής Μ.
(XI) και A₂-A₃

Δελτοειδής Μ.
Δελτοειδής Μ
(Μέσος) A₅-A₆

Πρόσθια Θωρακικά Ν.
(Βραχιόνιο πλέγμα)

Μείζων
Θωρακικός Μ.

Πρόσθιος Οδοντωτός Μ
A₅-A₇

Έξω λοξός κοιλιακός Μ.
Μεσοπλεύρια Ν
(Θ₈-O₁)

Ορθός κοιλιακός Μ.

Πυραμοειδής Μ.

