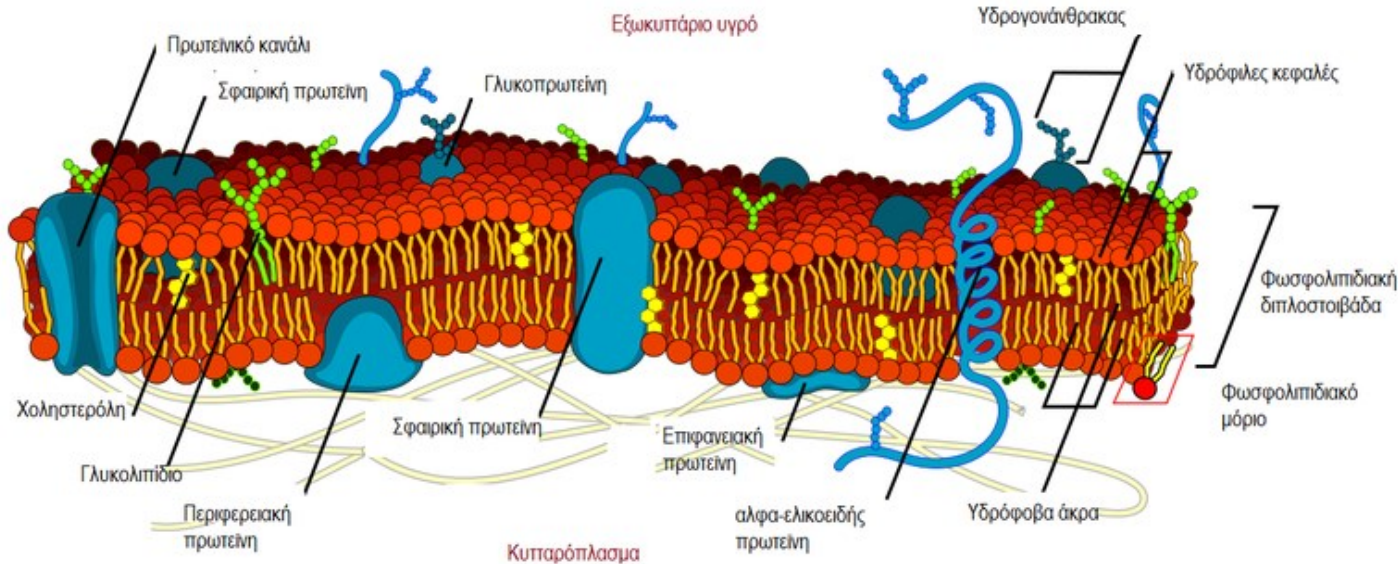
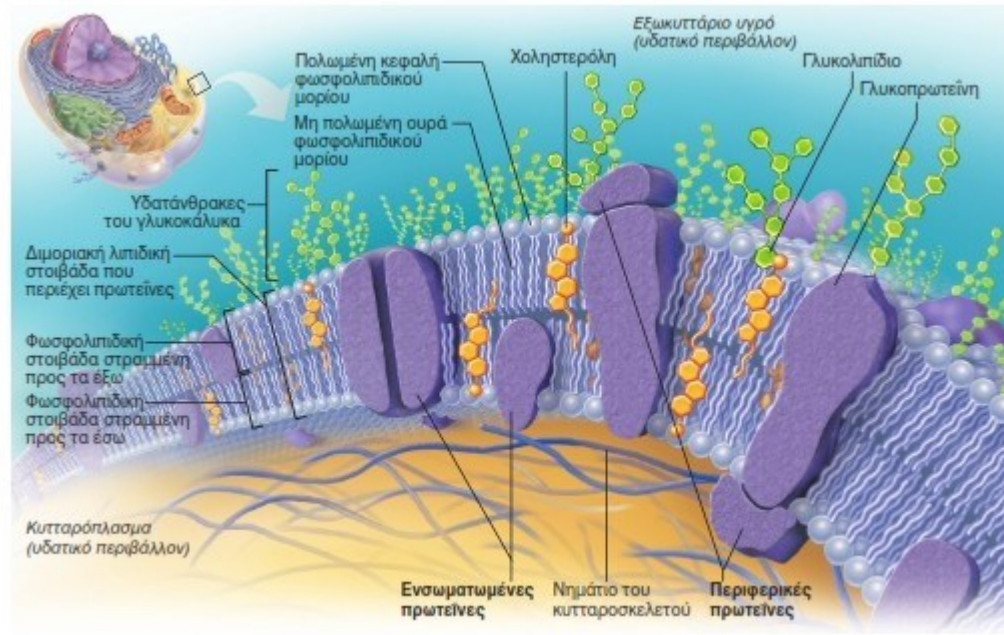


Κυτταρική μεμβράνη



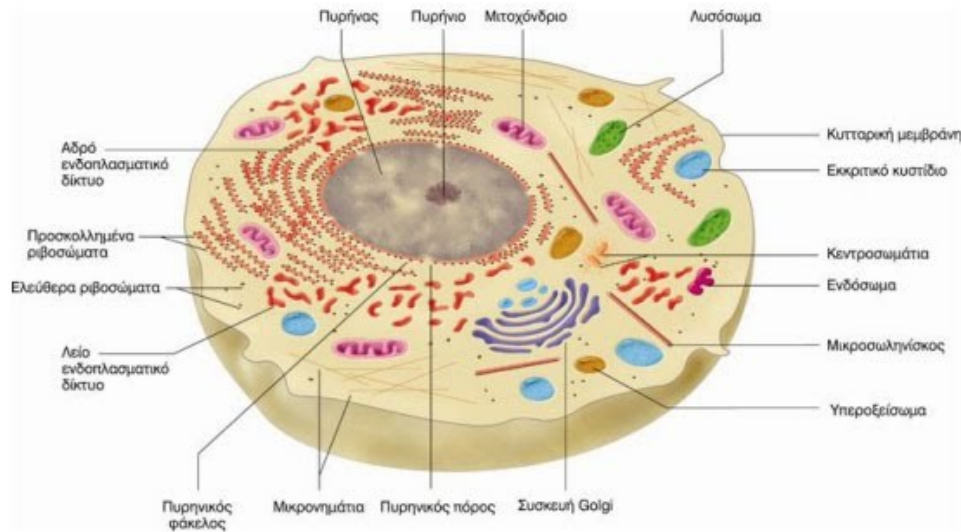
- Σχηματίζει το όριο του κυττάρου από το εξωτερικό περιβάλλον.
- Το μοντέλο του ρευστού μωσαϊκού αναπαριστά την πλασματική μεμβράνη ως μία διπλοστοιβάδα λιπιδικών μορίων, με μόρια των πρωτεϊνών να βρίσκονται εμβυθισμένα μέσα σε αυτή.
- Παρουσιάζει προεξοχές και εγκολπώσεις. Παρουσιάζει πόρους (είσοδος και έξοδος ουσιών στο κύτταρο).

Κυτταρική μεμβράνη



- **Λειτουργίες:**
- Η πλασματική μεμβράνη λειτουργεί ως εύθραυστος φραγμός που προστατεύει το περιεχόμενο του κυττάρου. Καθορίζει τι εισέρχεται στο κύτταρο και τι εξέρχεται από αυτό (εκλεκτική διαπερατότητα).

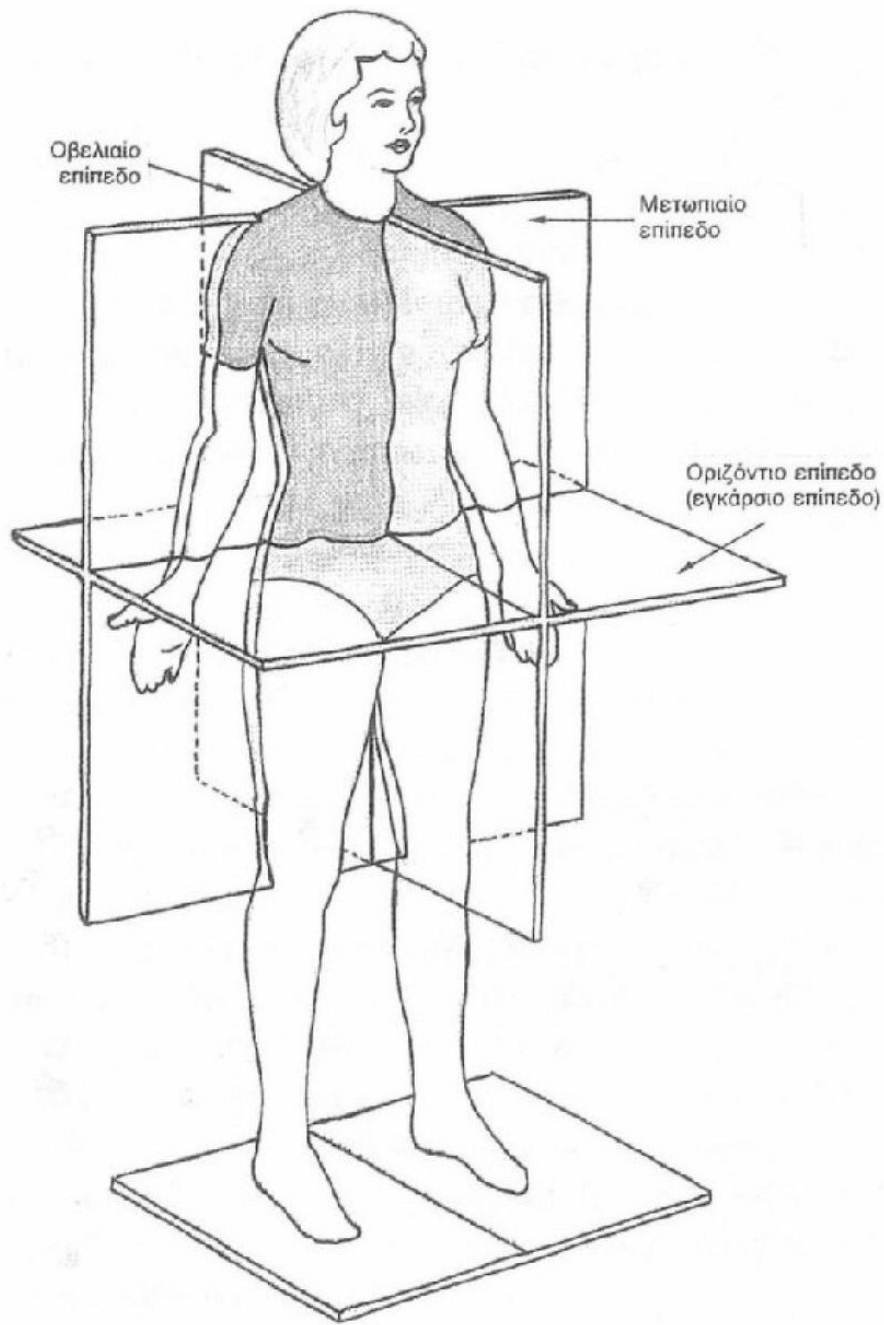
Κυτταρόπλασμα



- **Τα οργανίδια είναι:**
- Ο πυρήνας
- Το Ενδοπλασματικό δίκτυο (αδρό και λείο)
- Τα Ριβοσώματα
- Η Συσκευή Golgi
- Τα Μιτοχόνδρια
- Τα Λυσοσώματα
- Το κεντροσωμάτιο

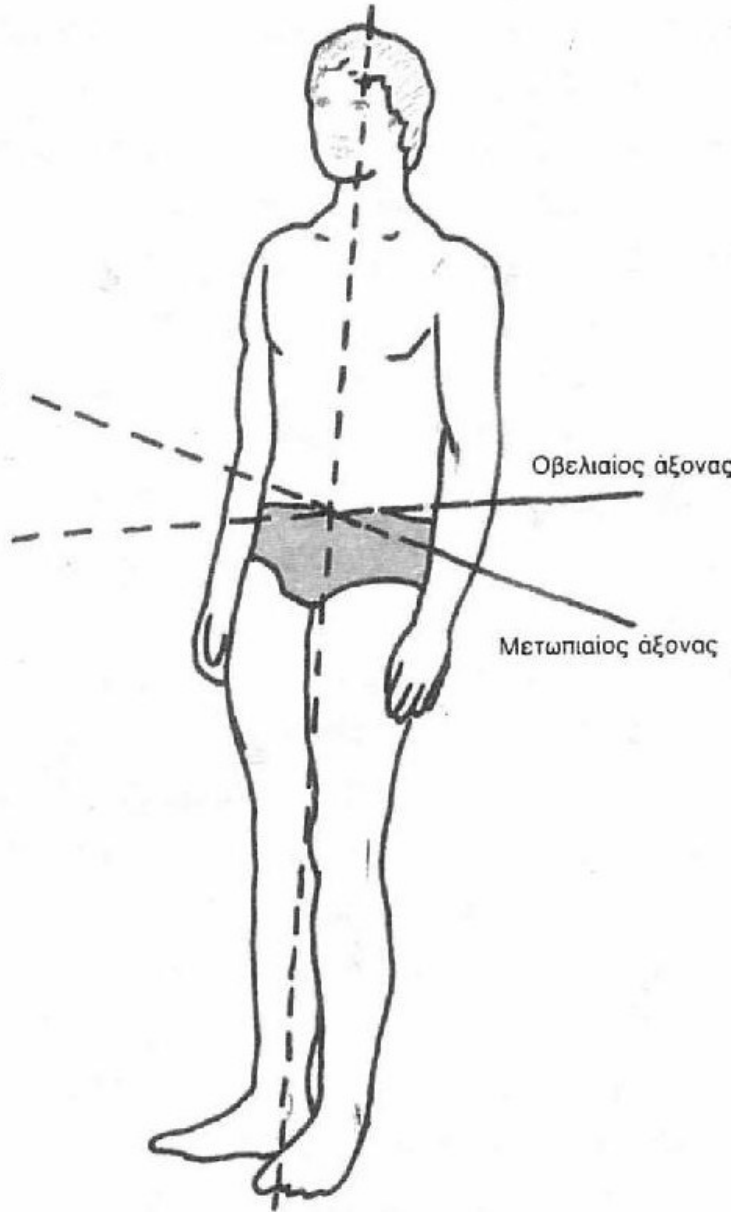
Βασικές λειτουργίες του κυττάρου

- **Μεταβολισμός:** Επεξεργασία των πρώτων υλών (γλυκόλυση, οξείδωση) και παραγωγή ενέργειας.
- **Κίνηση:** Εμφανίζεται μόνο σε ορισμένα κύτταρα.
- **Ερεθιστικότητα:** Η ικανότητα καθορισμένης αντίδρασης σε διάφορα εξωτερικά ή εσωτερικά ερεθίσματα (έκκριση ουσιών, απομάκρυνση, κλπ.).
- **Ανάπτυξη:** Ο πολλαπλασιασμός των οργανιδίων του κυττάρου και όχι η φαινομενική ανάπτυξή του με διόγκωση ή αποθήκευση ουσιών (αποθήκευση λίπους, γλυκογόνου).
- **Πολλαπλασιασμός:** Συντελείται με τη μίτωση. Ειδικός τρόπος πολλαπλασιασμού είναι η μείωση, που συντελείται στα γεννητικά κύτταρα.



Επίπεδα αναφοράς στο ανθρώπινο σώμα

Κατακόρυφος άξονας



Άξονες αναφοράς στο ανθρώπινο σώμα

Είδη ιστών

- Οι **ιστοί** είναι αθροίσματα κυττάρων που έχουν την ίδια κατασκευή και επιτελούν την ίδια λειτουργία.
- Υπάρχουν 4 βασικά είδη ιστών:
- Ο **επιθηλιακός ή επιθήλιο** (καλυπτικός και αδενικός)
- Ο **συνδετικός** (ιδίως συνδετικός, συνδετικός με ειδικές ιδιότητες, στηρικτικοί συνδετικοί ιστοί)
- Ο **μυϊκός** (λείες και γραμμωτές ίνες)
- Ο **νευρικός**

Συστήματα του ανθρώπου

- Πολλά όργανα μαζί εξυπηρετούν την ίδια βασική λειτουργία του οργανισμού, και αποτελούν ένα οργανικό σύστημα.
- Τα συστήματα διακρίνονται σε:
- **Ερμιστικό**
- **Μυϊκό**
- **Αναπνευστικό**
- **Πεπτικό**
- **Κυκλοφορικό**
- **Νευρικό**
- **Ουροποιητικό**
- **Γεννητικό**
- **Σύστημα ενδοκρινών αδένων**
- **Καλυπτήριο (ή καλυπτικό)**

Επιθηλιακός ιστός

- Τα επιθήλια είναι στρώματα κυττάρων που καλύπτουν τις επιφάνειες του σώματος και επενδύουν τις κοιλότητές του.
- Τα επιθήλια σχηματίζουν επίσης τους περισσότερους αδένες τους οργανισμού.

- Στις λειτουργίες τους περιλαμβάνονται:
 - Η **προστασία** των υποκείμενων ιστών
 - Η **έκκριση** (απελευθέρωση μορίων από τα κύτταρα)
 - Η **απορρόφηση** (είσοδος μικρών μορίων μέσα στα κύτταρα)
 - Η **διάχυση** (διέλευση μορίων ανάλογα με την κλίση συγκέντρωσης)
 - Η **διήθηση** (διέλευση μικρών μορίων μέσω μια μεμβράνης (ηθμός))
 - **Υποδοχή αισθητικών ερεθισμάτων**

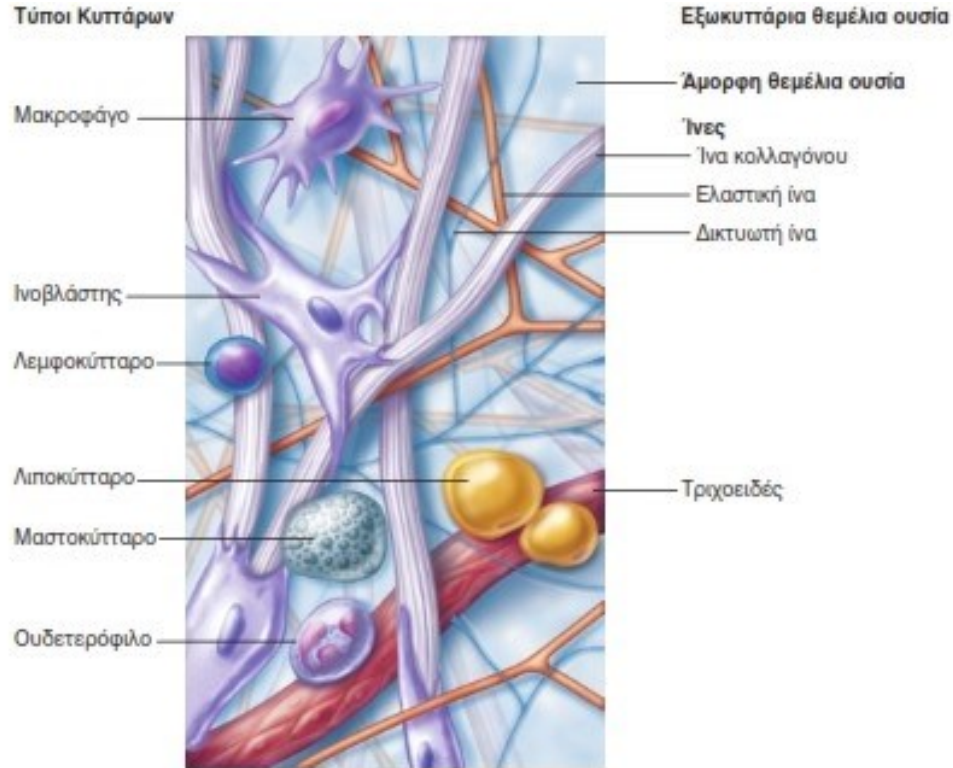
Ταξινόμηση του επιθηλιακού ιστού

- Διακρίνουμε το **καλυπτήριο** και το **αδενικό** επιθήλιο.
- Το καλυπτήριο ταξινομείται μορφολογικά σύμφωνα με τον αριθμό των κυτταρικών στοιβάδων και τη μορφολογία των κυττάρων της επιφανειακής στοιβάδας:
- **Μονόστοιβο πλακώδες** επιθήλιο (αγγεία)
- **Μονόστοιβο κυβοειδές** επιθήλιο (έντερο)
- **Μονόστοιβο κροσσωτό κυλινδρικό** επιθήλιο
- **Πολύστοιβο** επιθήλιο (δέρμα)
- **Ψευδοπολύστοιβο πλακώδες** επιθήλιο (αναπνευστικό)
- **Πολύστοιβο κυλινδρικό** (στοματική κοιλότητα, οισοφάγος, κόλπος)
- **Πολύστοιβο κυβοειδές** (επενδύουν τους πόρους αδένων)
- **Μεταβατικό** (πολύστοιβο επιθήλιο που λεπταίνει όταν διατείνεται (κοίλα όργανα ουροποιητικού)).

Συνδετικός Ιστός

- Είναι ο πιο ετερογενής και εκτεταμένος ιστός του σώματος. Προσφέρει και διατηρεί τη μορφή του σώματος. Χρησιμεύει για τη σύνδεση και τη συνένωση των κυττάρων και των οργάνων και υποβαστάζει το σώμα.
- Ο συνδετικός ιστός αποτελείται από **κύτταρα, ίνες και θεμέλια ουσία**. Οι διαφορετικές αναλογίες αυτών των τριών συστατικών διαμορφώνουν και τους τύπους του συνδετικού ιστού.

ΣΥΝΔΕΤΙΚΟΣ ΙΣΤΟΣ



- Οι κύριες κατηγορίες συνδετικού ιστού είναι:
- **Ιδίως συνδετικός ιστός** (π.χ. Λιπώδης ιστός και ινώδης των συνδέσμων)
- **Χόνδρος**
- **Οστίτης ιστός**
- **Αίμα**

Μυϊκός ιστός

- Ο μυϊκός ιστός αποτελείται από επιμήκη μυϊκά κύτταρα τα οποία είναι εξειδικευμένα στη συστολή και στην κινητικότητα.
- Τα μυϊκά κύτταρα διαχωρίζονται μεταξύ τους από ελάχιστο χαλαρό συνδετικό ιστό.
- Οι τύποι του μυϊκού ιστού είναι τρεις:
- Ο **σκελετικός** μυϊκός ιστός εντοπίζεται στους μυς που κινούν το σκελετό. Τα κύτταρά του είναι κυλινδρικά και εμφανίζουν γραμμώσεις.
- Ο **καρδιακός** μυϊκός ιστός εντοπίζεται στα τοιχώματα της καρδιάς και εξωθεί το αίμα. Τα κύτταρά του διακλαδίζονται και διαθέτουν γραμμώσεις.
- Ο **λείος** μυϊκός ιστός εντοπίζεται στα τοιχώματα των κοίλων οργάνων και ρόλος του είναι η επίτευξη προωθητικών κινήσεων μέσω εναλλαγής σύσπασης και χάλασης. Τα κύτταρά του είναι ατρακτοειδή και δεν έχουν γραμμώσεις.

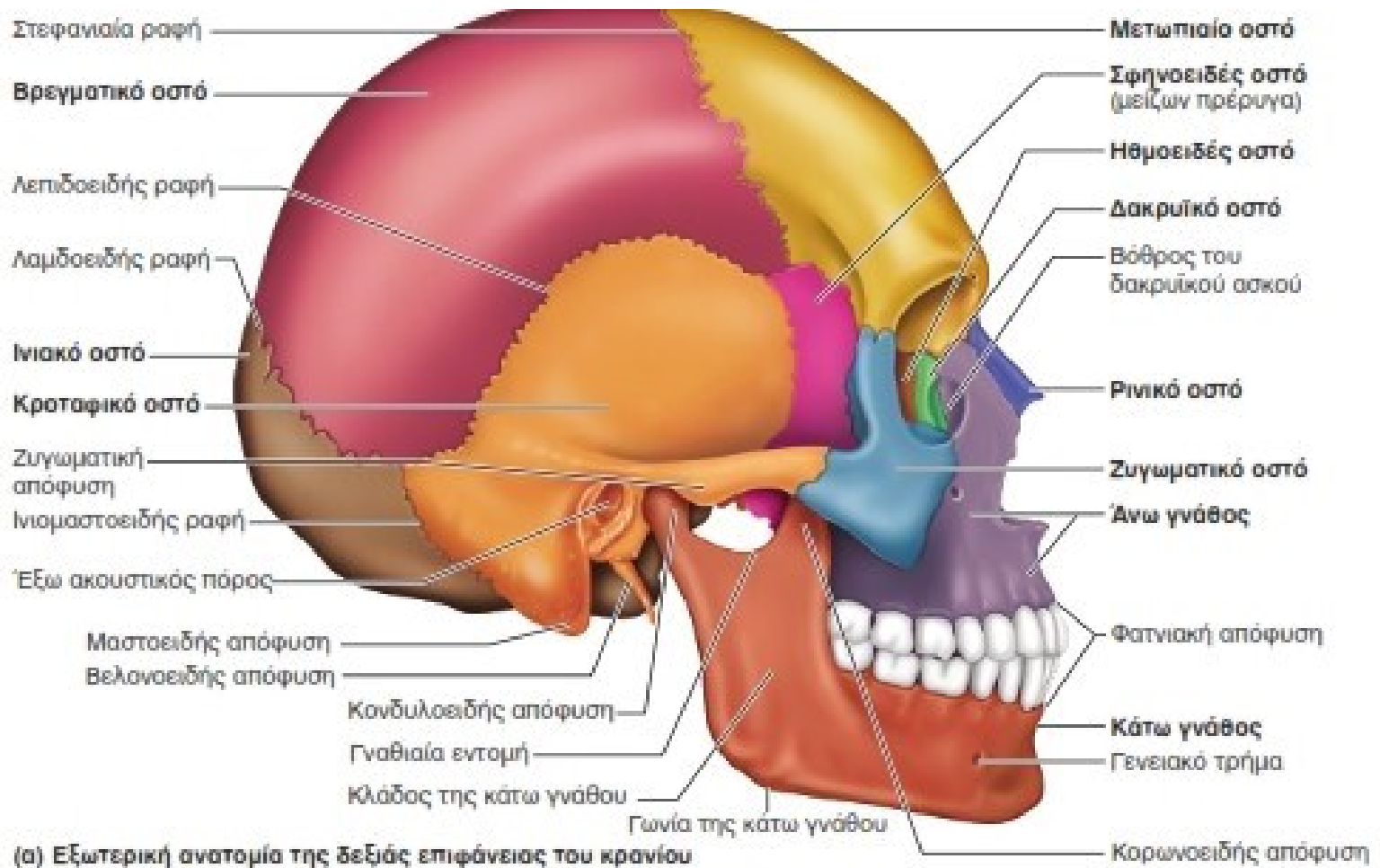
Αδενικό επιθήλιο

- Το αδενικό επιθήλιο σχηματίζεται από εξειδικευμένα κύτταρα που παράγουν ουσίες είτε χρήσιμες για τον οργανισμό (εκκρίματα) είτε άχρηστες (απεκκρίματα).
- Οι αδένες διακρίνονται σε **ενδοκρινείς** (χωρίς πόρους) και σε **εξωκρινείς** (με εκφορητικούς πόρους).
- Οι ενδοκρινείς εκκρίνουν ορμόνες , που εισέρχονται στα αγγεία του κυκλοφορικού συστήματος και μετακινούνται προς τα όργανα-στόχους όπου σηματοδοτούν μια αντίδραση.
- Οι εξωκρινείς έχουν ένα εκκριτικό τμήμα που περιέχει εκκριτικά κύτταρα και τους πόρους με τους οποίους εκκρίνουν τα προϊόντα τους πάνω σε επιφάνειες του σώματος ή στο εσωτερικό κοιλότητων.

Αδένες του ανθρώπου

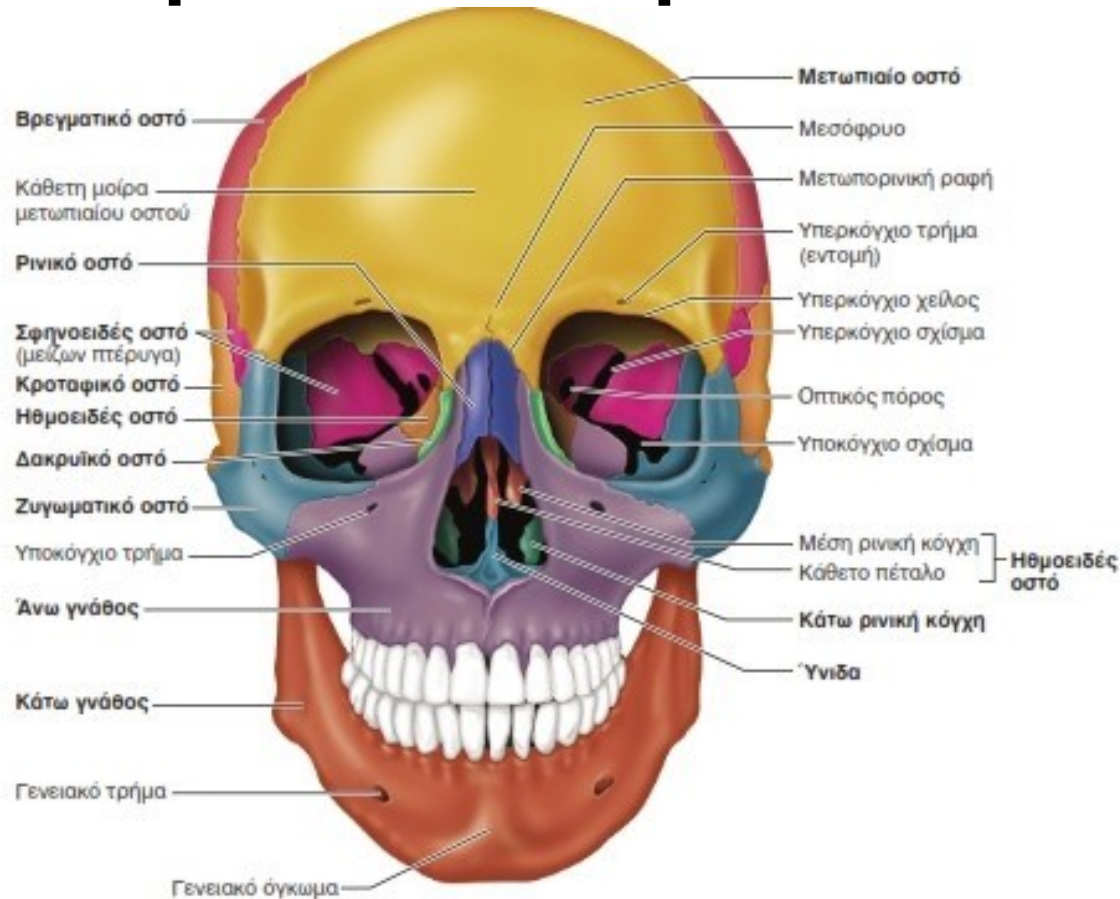
- Επίφυση
- Υπόφυση
- Δακρυικοί αδένες
- Σιελογόνοι αδένες
- Θυροειδής
- Παραθυροειδής
- Θύμος
- Στόμαχος
- Πάγκρεας
- Νεφροί
- Γεννητικοί αδένες
- Μήτρα
- Σμηγματογόνοι αδένες
- Ιδρωτοποιοί αδένες
- Μαστοί
- Ήπαρ
- Επινεφρίδια

Εγκεφαλικό κρανίο



- Τα 8 οστά του εγκεφαλικού κρανίου είναι:
- Τα 2 **βρεγματικά** και τα 2 **κροταφικά** (διφυή)
- Τα 4 **μονοφυή**: **μετωπιαίο, ινιακό, σφηνοειδές, ηθμοειδές**

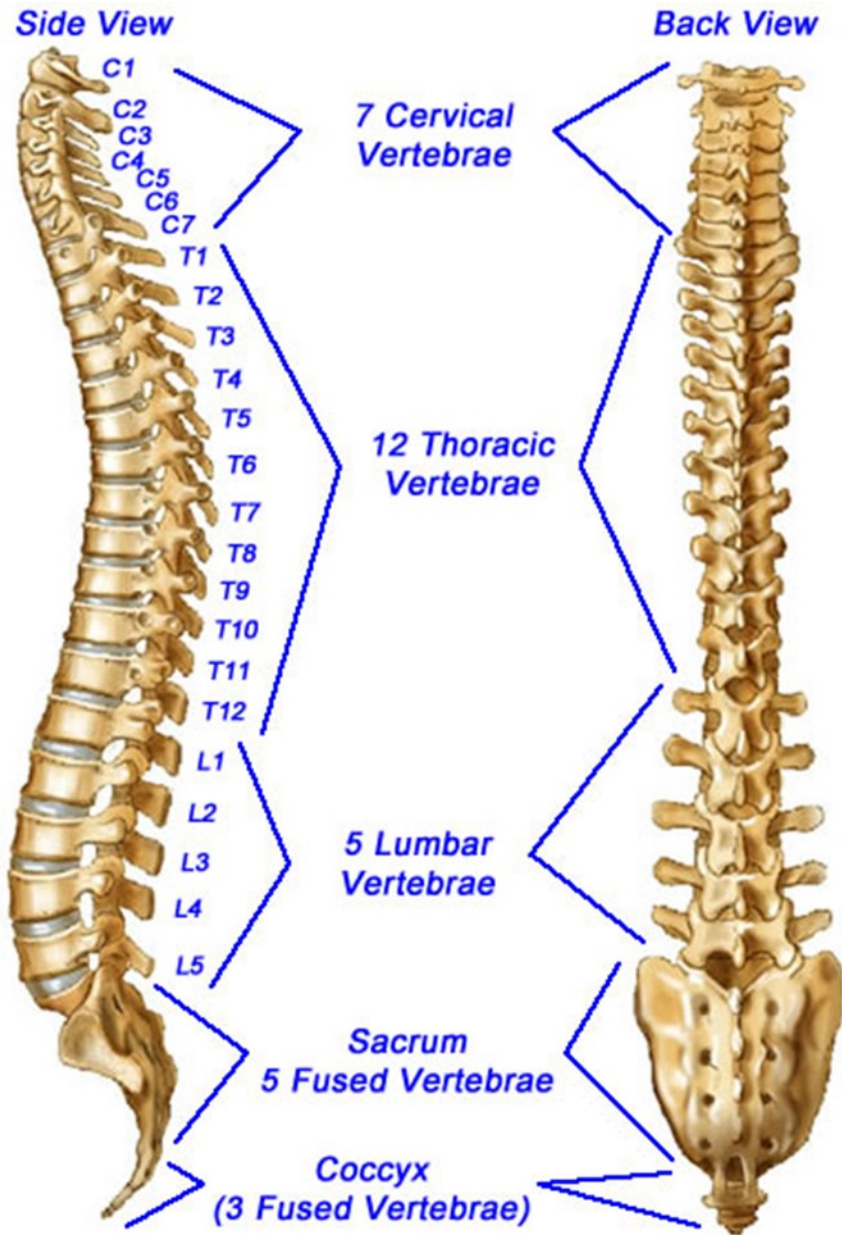
Προσωπικό κρανίο



(α) Πρόσθια άποψη του κρανίου

- Τα οστά του προσωπικού κρανίου είναι:
- Τα μονοφυή: της κάτω γνάθου και της ύνιδας
- Τα διφυή: οστά της άνω γνάθου, οι κάτω ρινικές κόγχες, τα ζυγωματικά, τα ρινικά και τα δακρυϊκά

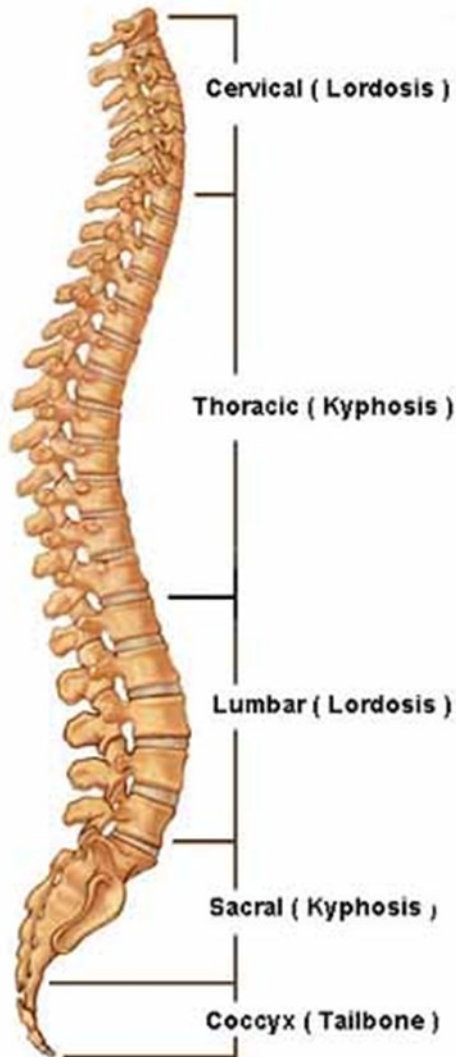Μοίρες σπονδυλικής στήλης



- Η σπονδυλική στήλη διαιρείται σε πέντε κύριες μοίρες με τους αντίστοιχους σπονδύλους:
- **αυχενική μοίρα** (7 αυχενικοί)
- **θωρακική μοίρα** (12 θωρακικοί)
- **οσφυϊκή μοίρα** (5 οσφυϊκοί)
- **ιερό οστό** (5 συνοστεωμένοι ιεροί)
- **κόκκυγας** (4-5 συνοστεωμένοι κοκκυγικοί)

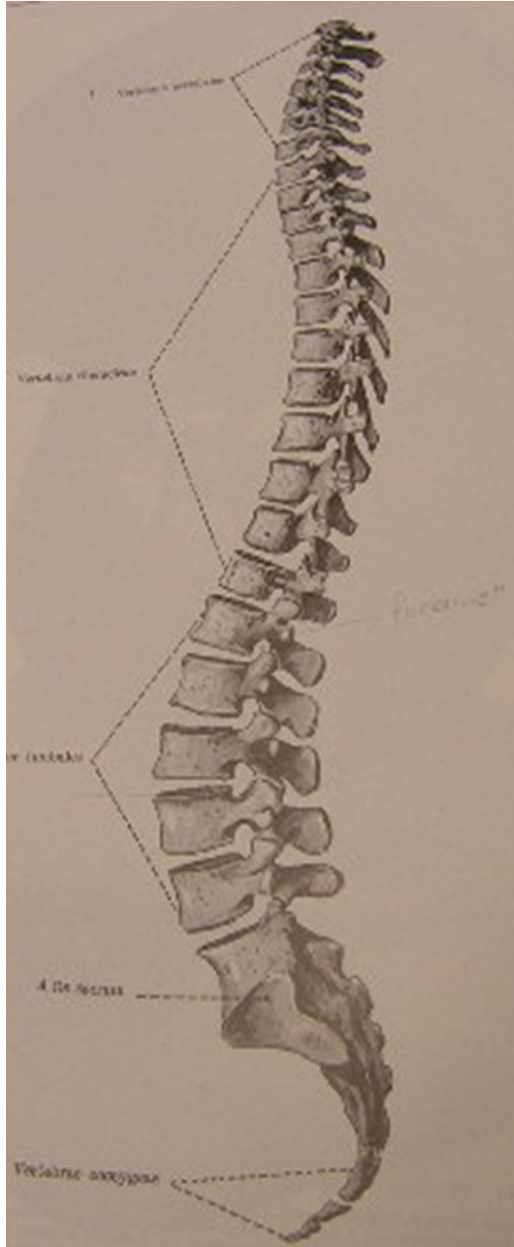
Κυρτώματα σπονδυλικής στήλης

Lateral (Side) Spinal Column



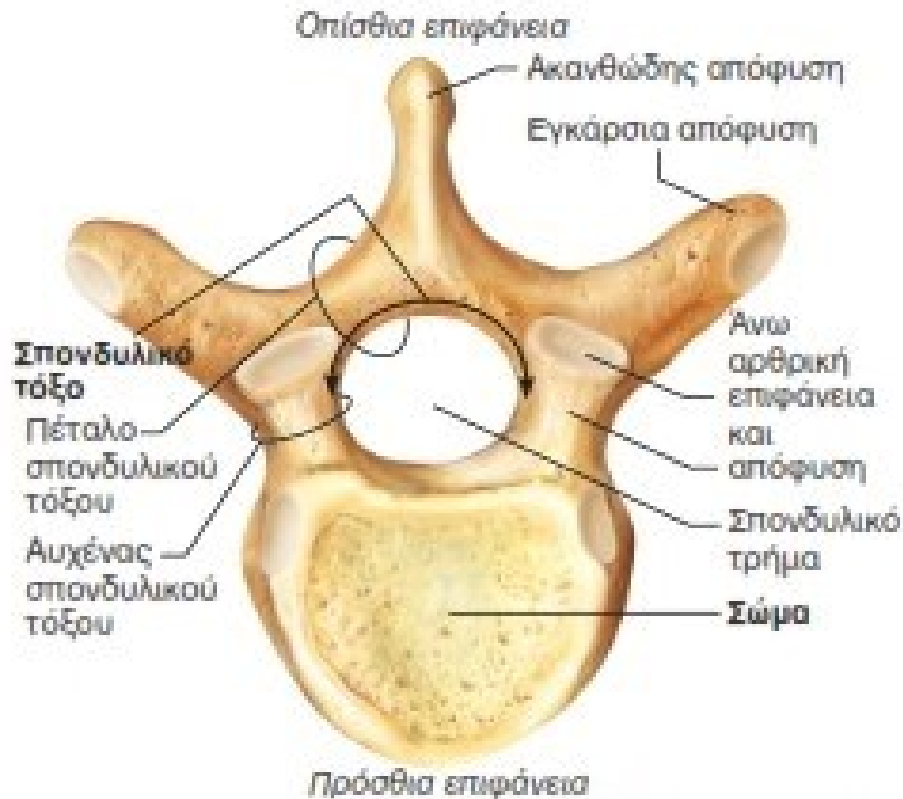
- Δεν είναι τελείως ευθεία, όπως μπορεί να φαίνεται από την πρόσθια ή οπίσθια πλευρά, αλλά παρουσιάζει διάφορα κυρτώματα, από άνω προς τα κάτω:
- η αυχενική λόρδωση
- η θωρακική κύφωση
- η οσφυϊκή λόρδωση
- η ιεροκοκκυγική κύφωση
- Το αυχενικό και το οσφυϊκό κύρτωμα έχουν το κοίλο στραμμένο προς τα πίσω, ενώ το θωρακικό και το ιερό κύρτωμα έχουν το κοίλο στραμμένο προς τα εμπρός.

Λειτουργίες σπονδυλικής στήλης



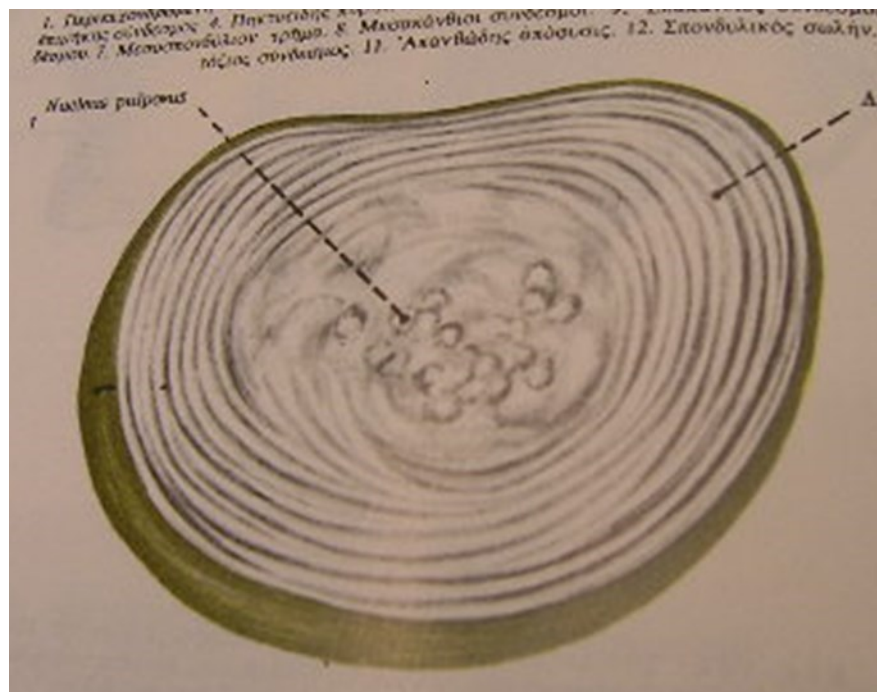
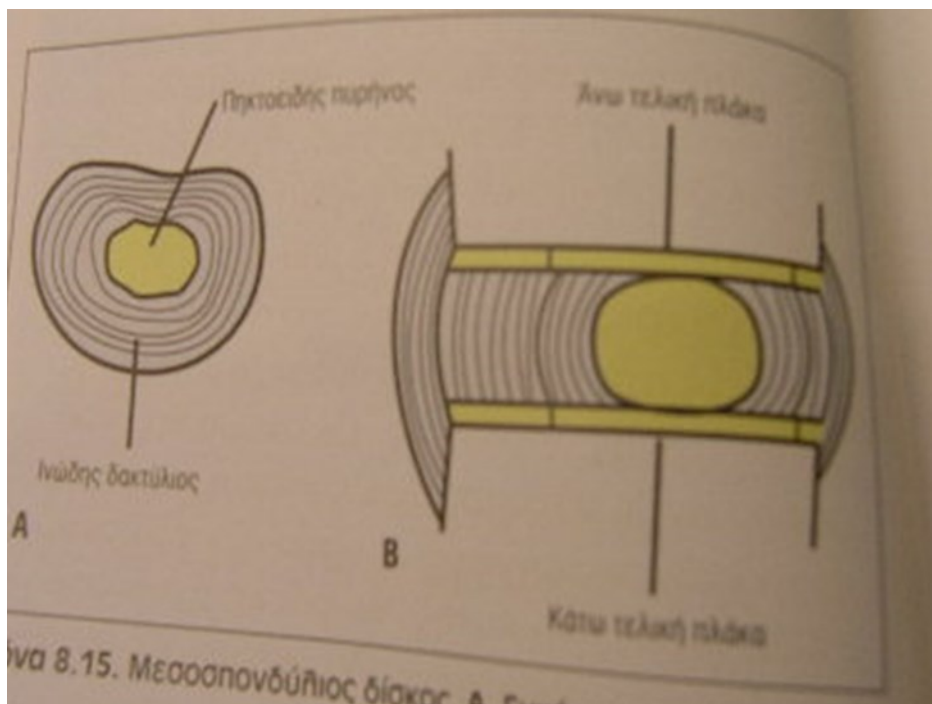
- Στηρικτική λειτουργία σώματος
- Προστατευτική λειτουργία νωτιαίου μυελού (περιέχεται στον σπονδυλικό σωλήνα που σχηματίζεται από τα σπονδυλικά τμήματα)
- Απόσβεση κραδασμών
- Κινητική λειτουργία

Δομή σπονδύλου



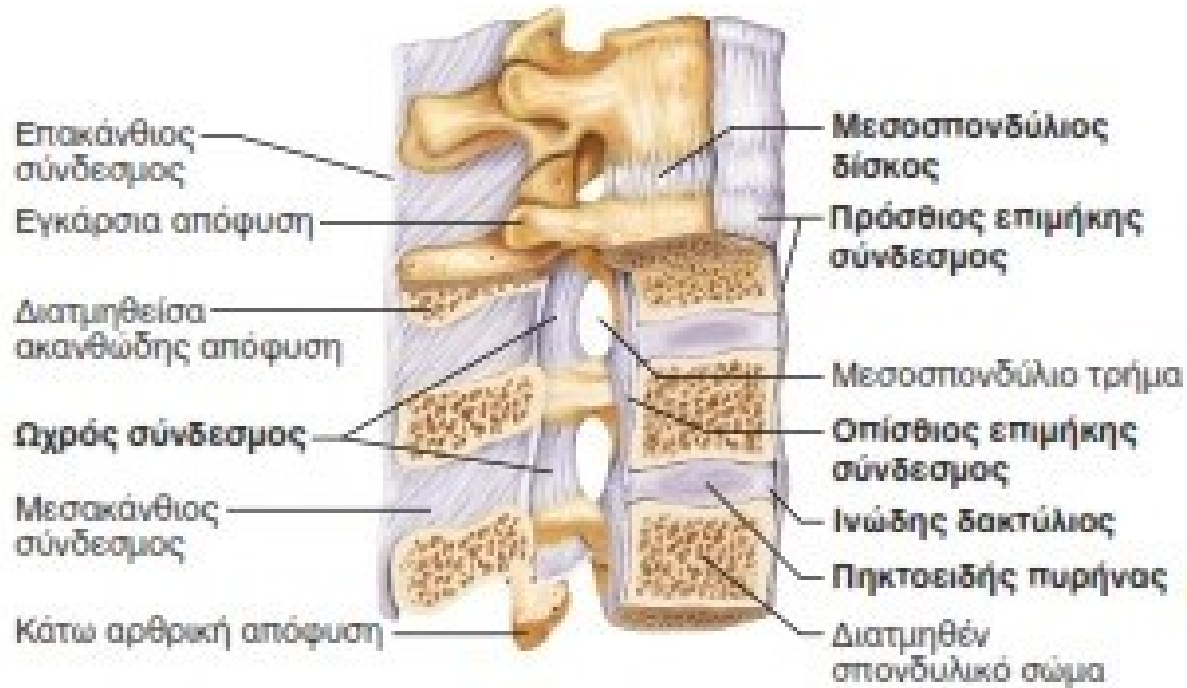
- Με εξαίρεση τον πρώτο αυχενικό, όλοι οι αυχενικοί, θωρακικοί και οσφυϊκοί σπόνδυλοι έχουν ένα σώμα, δύο εγκάρσιες αποφύσεις, δύο άνω και δύο κάτω αρθρικές αποφύσεις, μία ακανθώδη απόφυση, ένα σπονδυλικό τόξο και το σπονδυλικό τρήμα.

Μεσοσπονδύλιοι δίσκοι



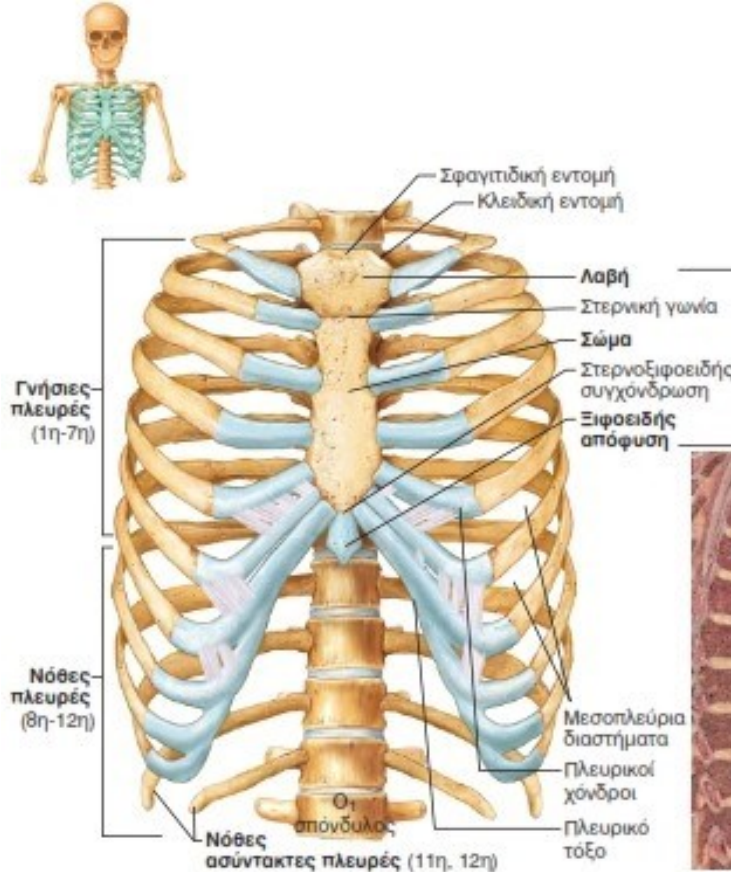
- Οι μεσοσπονδύλιοι δίσκοι με τους **ινώδεις δακτυλίους** και τους **πηκτοειδείς πυρήνες** τους λειτουργούν ως απορροφητές κραδασμών και προσδίδουν ευλυγισία στη σπονδυλική στήλη.

Σύνδεσμοι σπονδυλικής στήλης



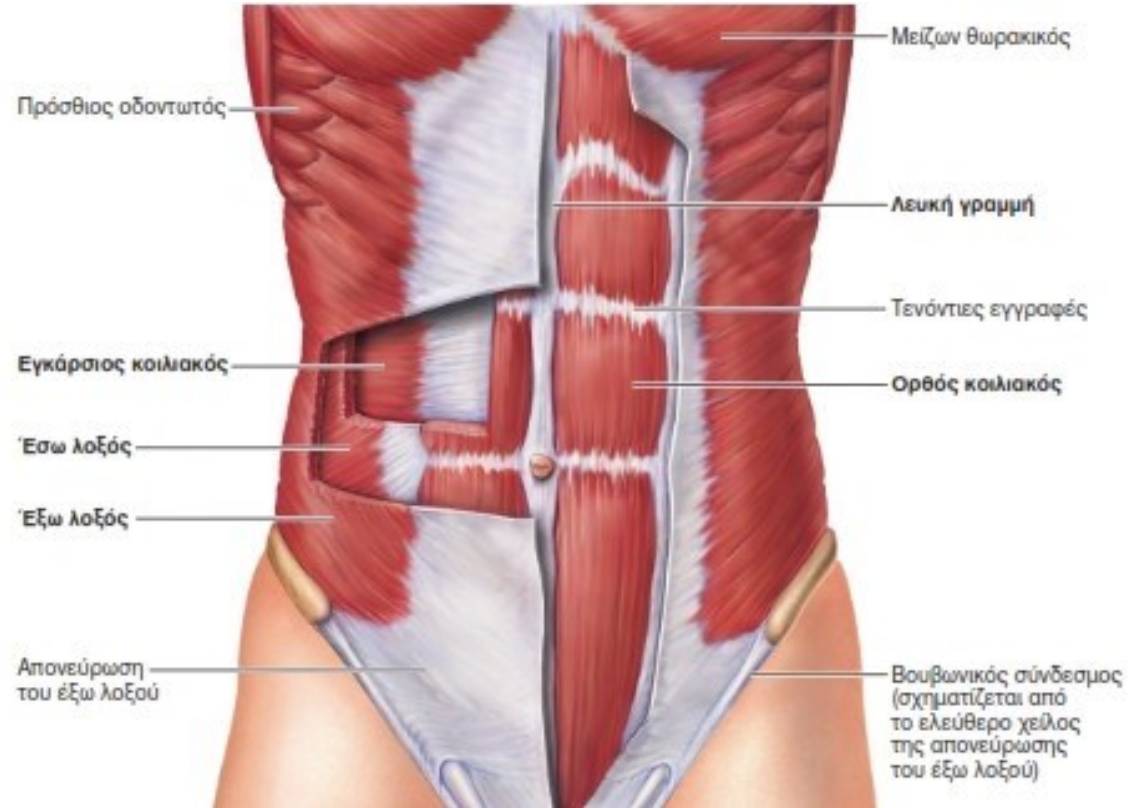
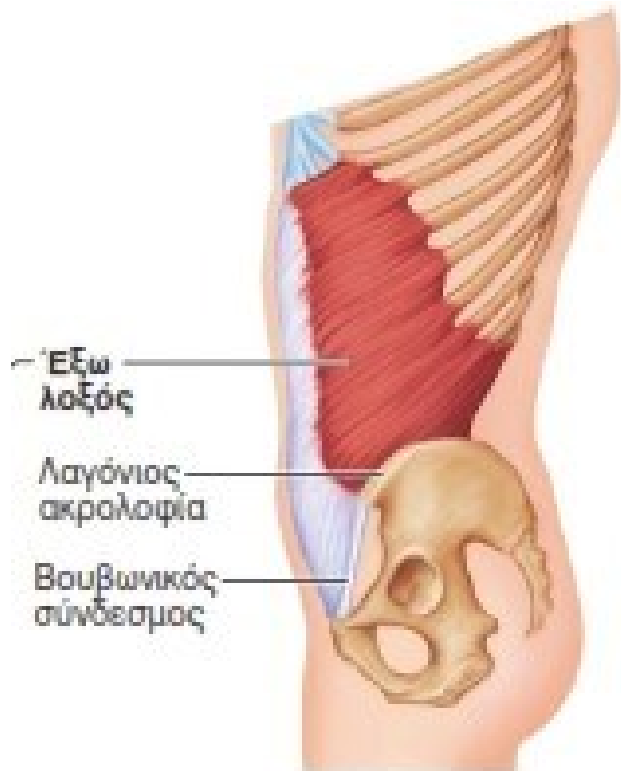
- Η σπονδυλική στήλη στηρίζεται από διάφορους συνδέσμους, όπως ο **πρόσθιος** και ο **οπίσθιος** επιμήκης σύνδεσμος που φέρονται κάθετα κατά μήκος της πρόσθιας και της οπίσθιας επιφάνειας των σπονδυλικών σωμάτων από τον αυχένα μέχρι το ιερό οστό, καθώς και ο **ωχρός σύνδεσμος** που συνδέει τα πέταλα των παρακείμενων σπονδύλων και είναι ένας ιδιαίτερα ισχυρός ελαστικός σύνδεσμος. Επίσης οι **επακάνθιοι**, **μεσακάνθιοι** και **μεσεγκάρσιοι** σύνδεσμοι ²⁴

Ο θωρακικός κλωβός



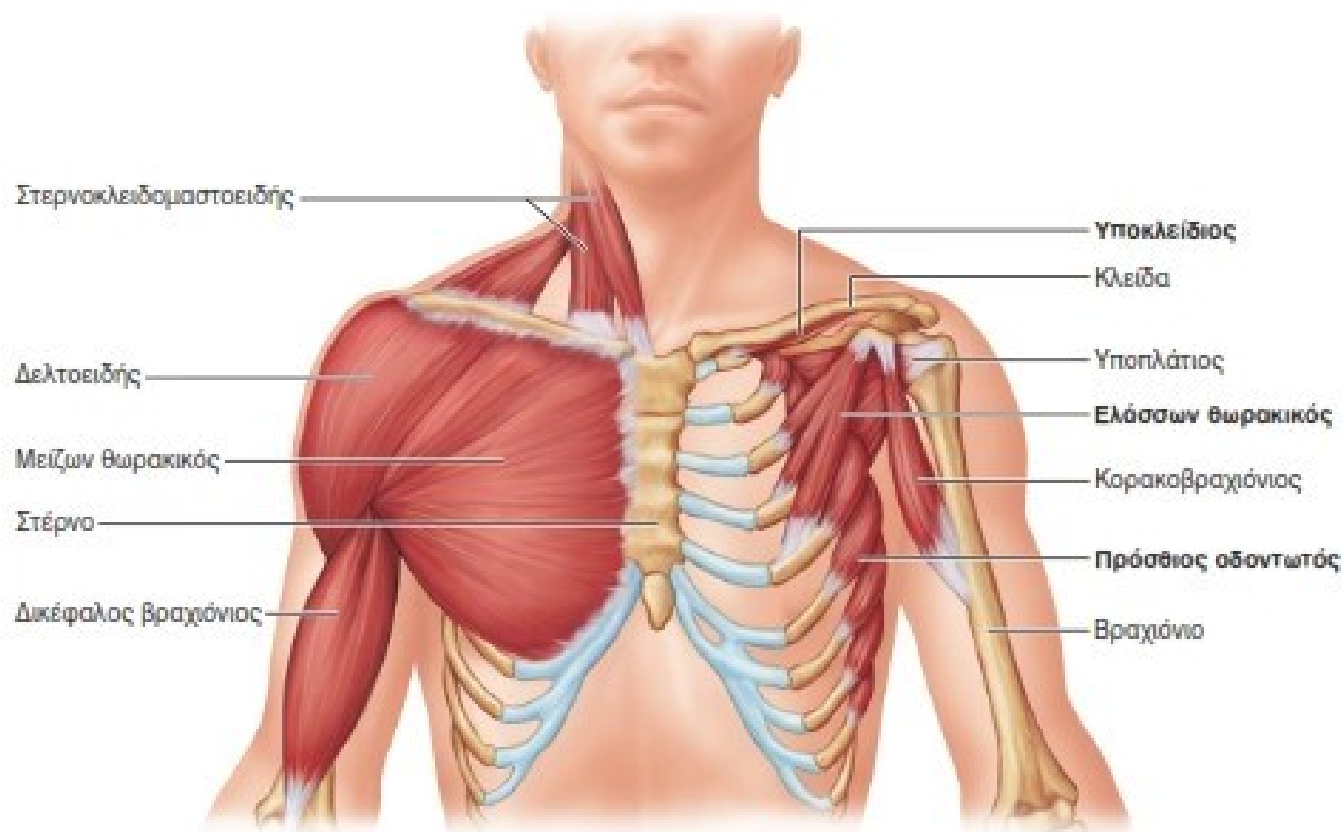
- Ο θωρακικός κλωβός αποτελείται από **12 ζεύγη πλευρών**, το **στέρνο** και τους **θωρακικούς σπονδύλους**. Το στέρνο αποτελείται από τη **λαβή**, το **σώμα** και την **ξιφοειδή απόφυση**. Σημαντικά οδηγιά σημεία είναι η σφραγιδιτική εντομή, η στερνική γωνία και η στερνοξιφοειδής συγχόνδρωση.

Κοιλιακοί μύες



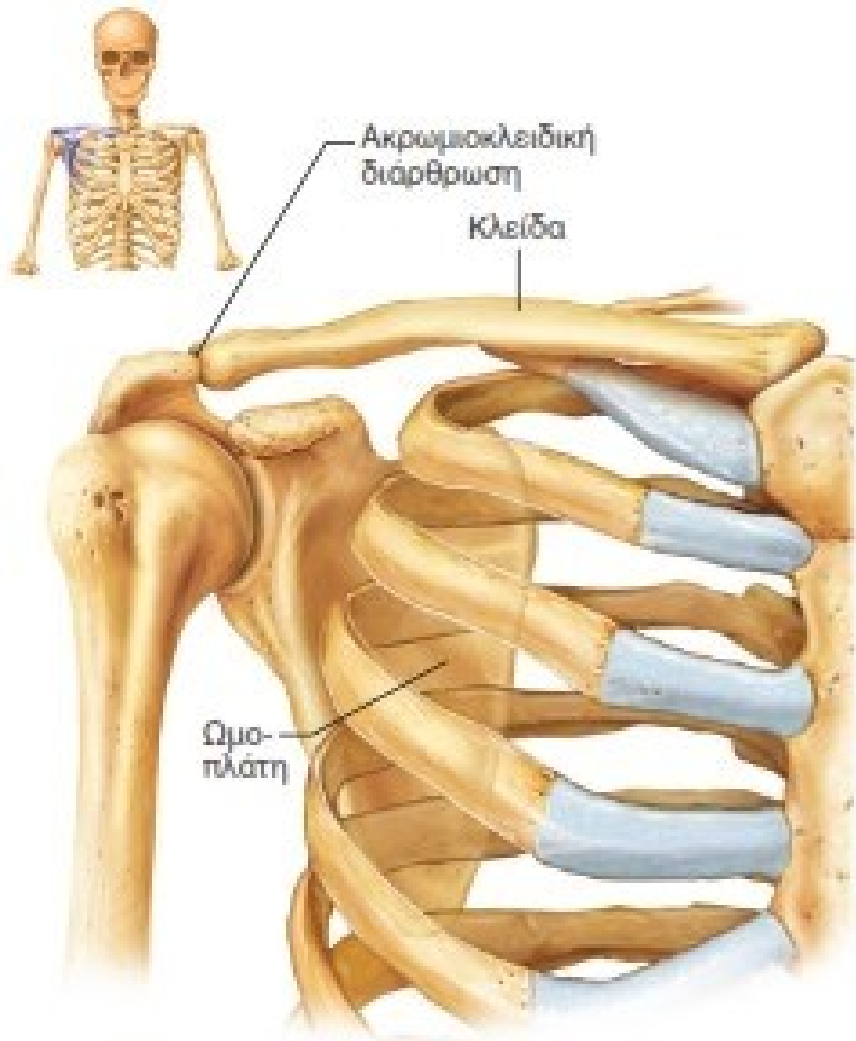- Ορθός κοιλιακός
- Έσω λοξός
- Έξω λοξός
- Εγκάρσιος κοιλιακός

Μύες του θώρακα



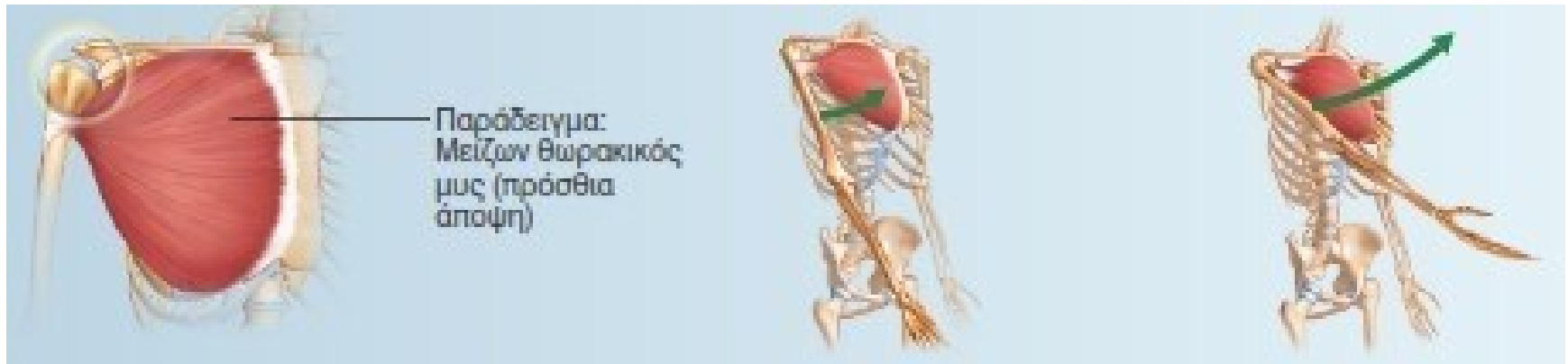- **Μείζων θωρακικός**
- **Ελάσσων θωρακικός**
- **Πρόσθιος οδοντωτός**
- **Μεσοπλεύριοι μύες (κύριοι εισπνευστικοί μύες)**

Οστά της ωμικής ζώνης



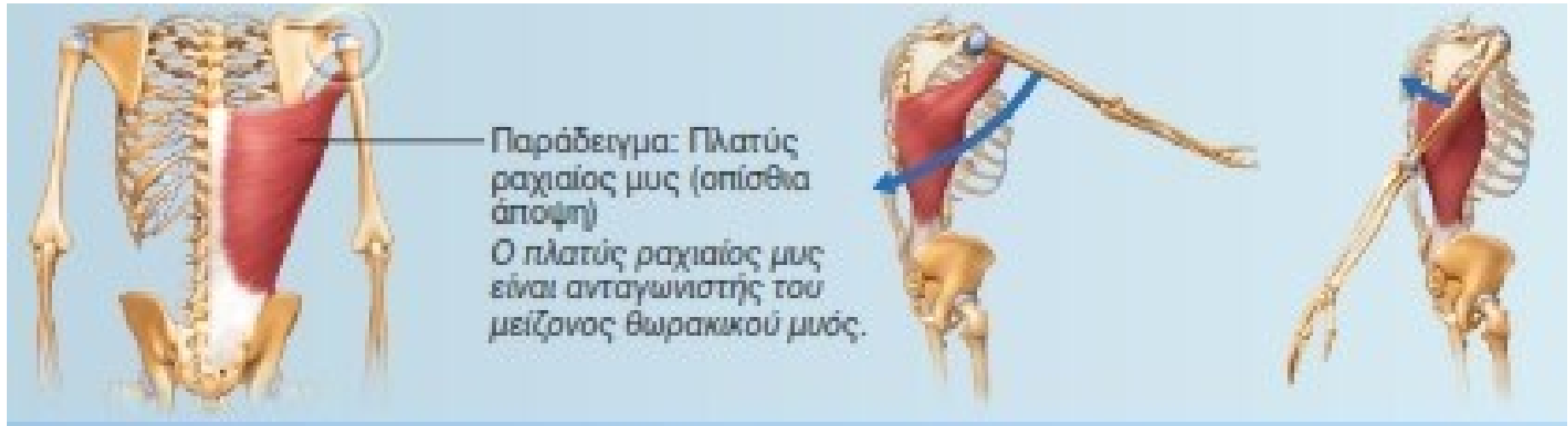- Τα οστά της ωμικής ζώνης είναι:
- **Κλείδα**
- **Ωμοπλάτη**
- **Βραχιόνιο οστό**

Κινήσεις και συμμετέχοντες μύες στην άρθρωση του ώμου



- Πρόσθια ανύψωση (κάμψη)
- Μείζων θωρακικός
- Πρόσθια μοίρα δελτοειδούς
- Κορακοβραχιόνιος

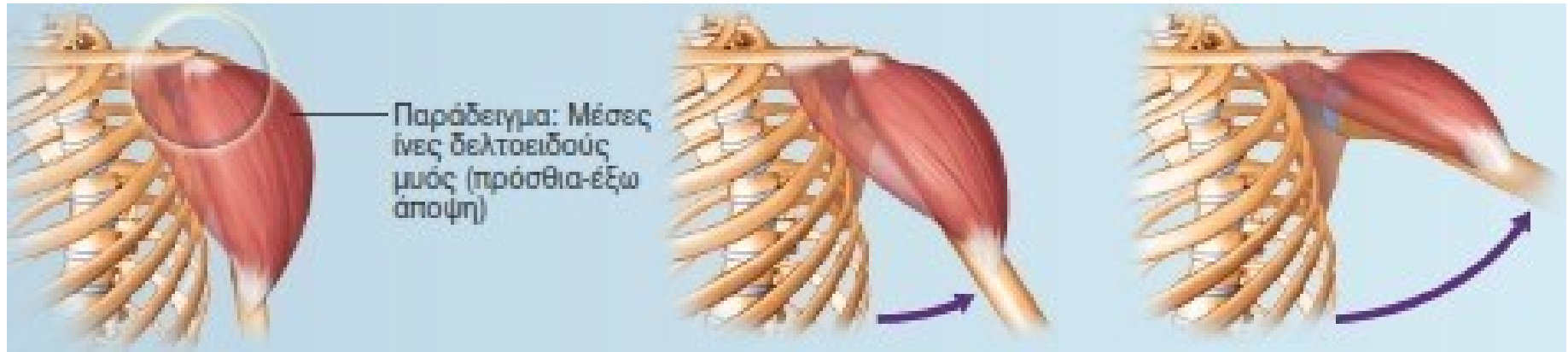
Κινήσεις και συμμετέχοντες μύες στην άρθρωση του ώμου



- Οπίσθια ανύψωση (έκταση)

- Πλατύς ραχιαίος
- Μείζων στρογγύλος
- Οπίσθια μοίρα δελτοειδούς

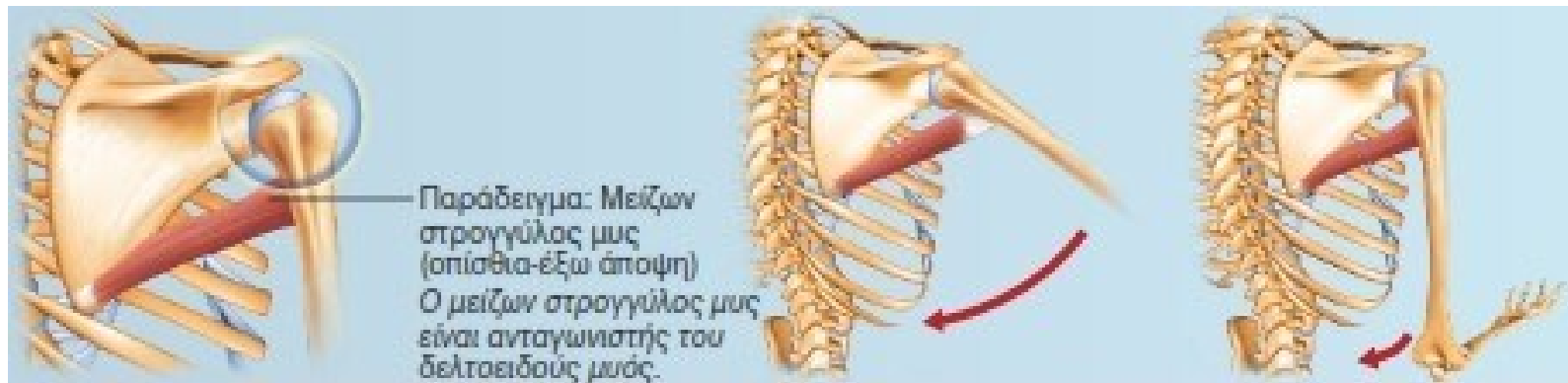Κινήσεις και συμμετέχοντες μύες στην άρθρωση του ώμου



- Απαγωγή

- Μέση μοίρα δελτοειδούς

Κινήσεις και συμμετέχοντες μύες στην άρθρωση του ώμου



- Προσαγωγή

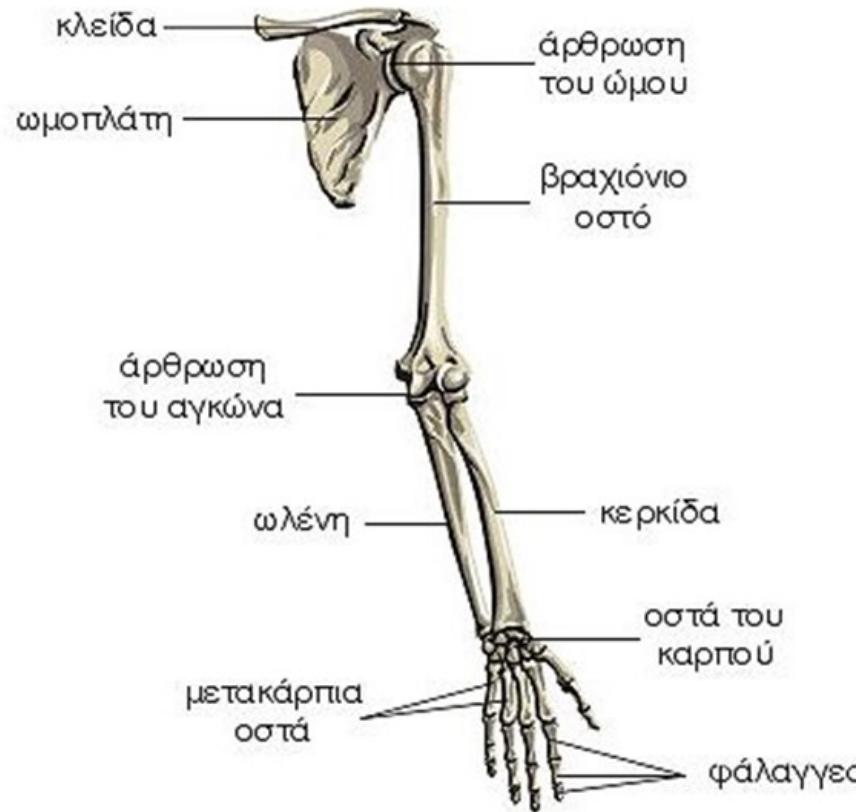
- Μείζων θωρακικός
- Πλατύς ραχιαίος
- Ελάσσων στρογγύλος
- Μείζων στρογγύλος

Κινήσεις και συμμετέχοντες μύες στην άρθρωση του ώμου



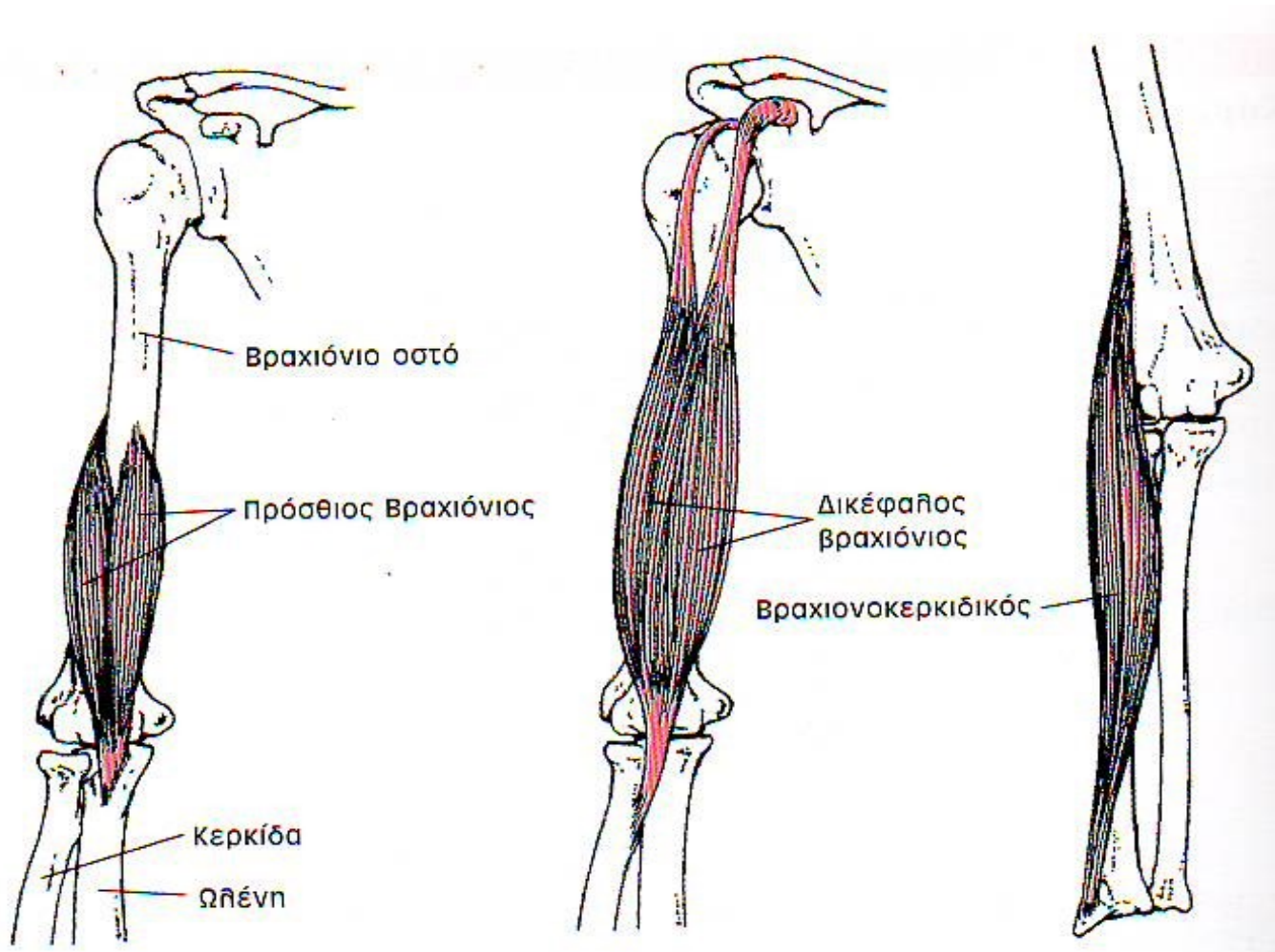
- Έξω στροφή
- Υπακάνθιος, ελάσσων στρογγύλος, δελτοειδής
- Έσω στροφή
- Υποπλάτιος, μείζων θωρακικός, πλατύς ραχιαίος, μείζων στρογγύλος, δελτοειδής, κορακοβραχιόνιος

Οστά του χεριού



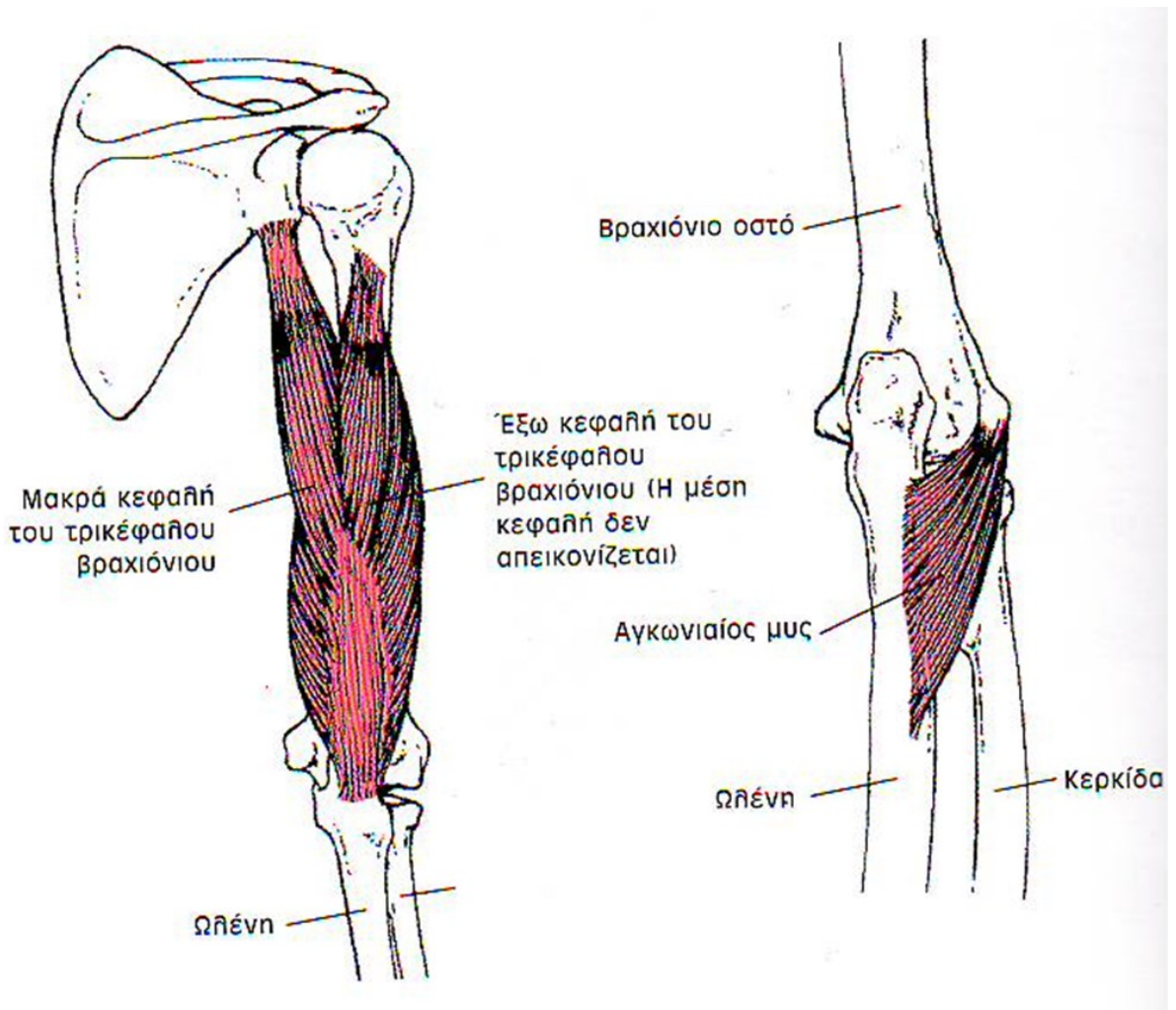
- Βραχιόνιο
- Κερκίδα και ωλένη
- Οστά καρπού, μετακαρπίου και δακτύλων

Καμπτήρες μύες του αγκώνα



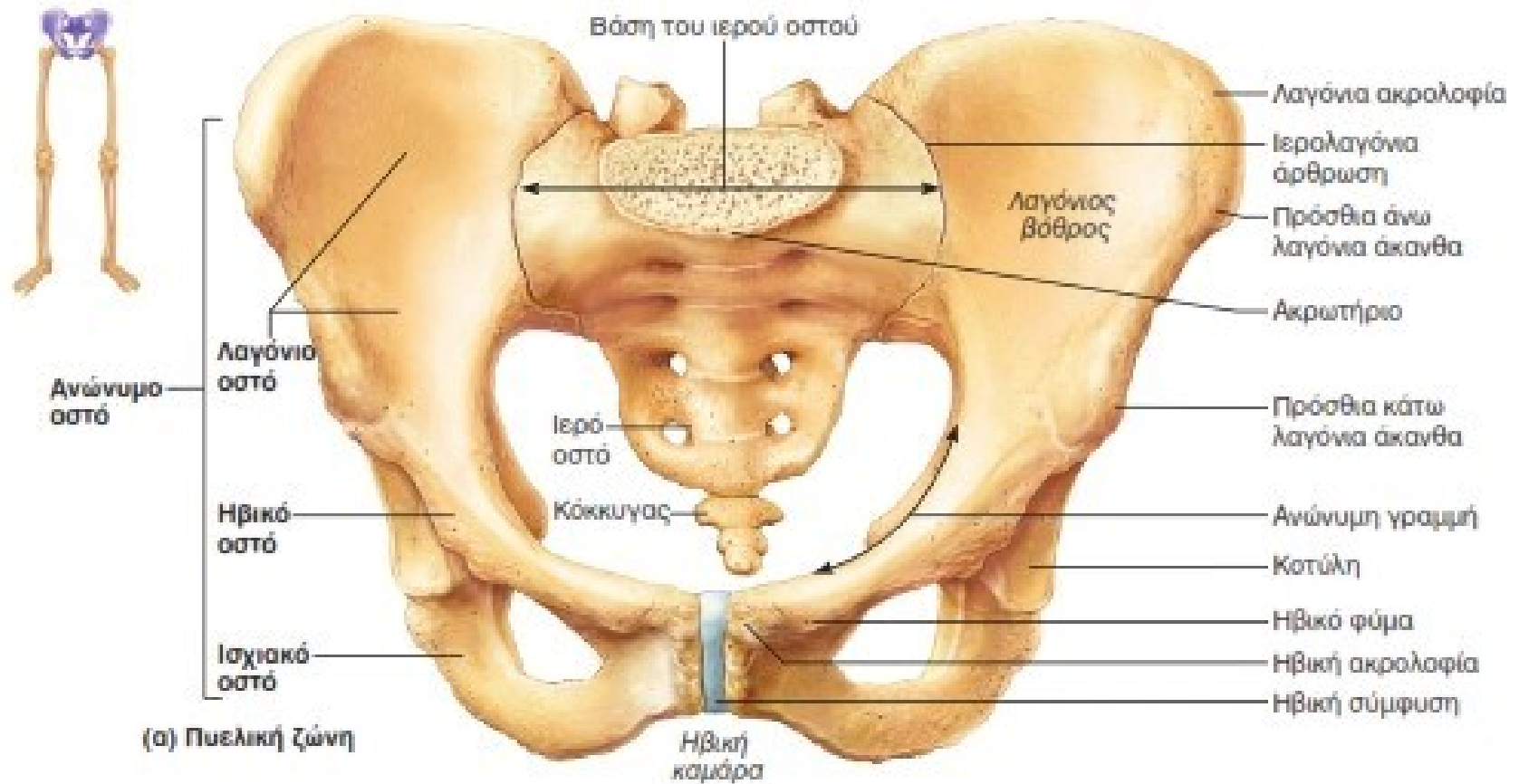
- Δικέφαλος βραχιόνιος, πρόσθιος βραχιόνιος, βραχιονοκερκιδικός

Εκτείνοντες μύες τον αγκώνα



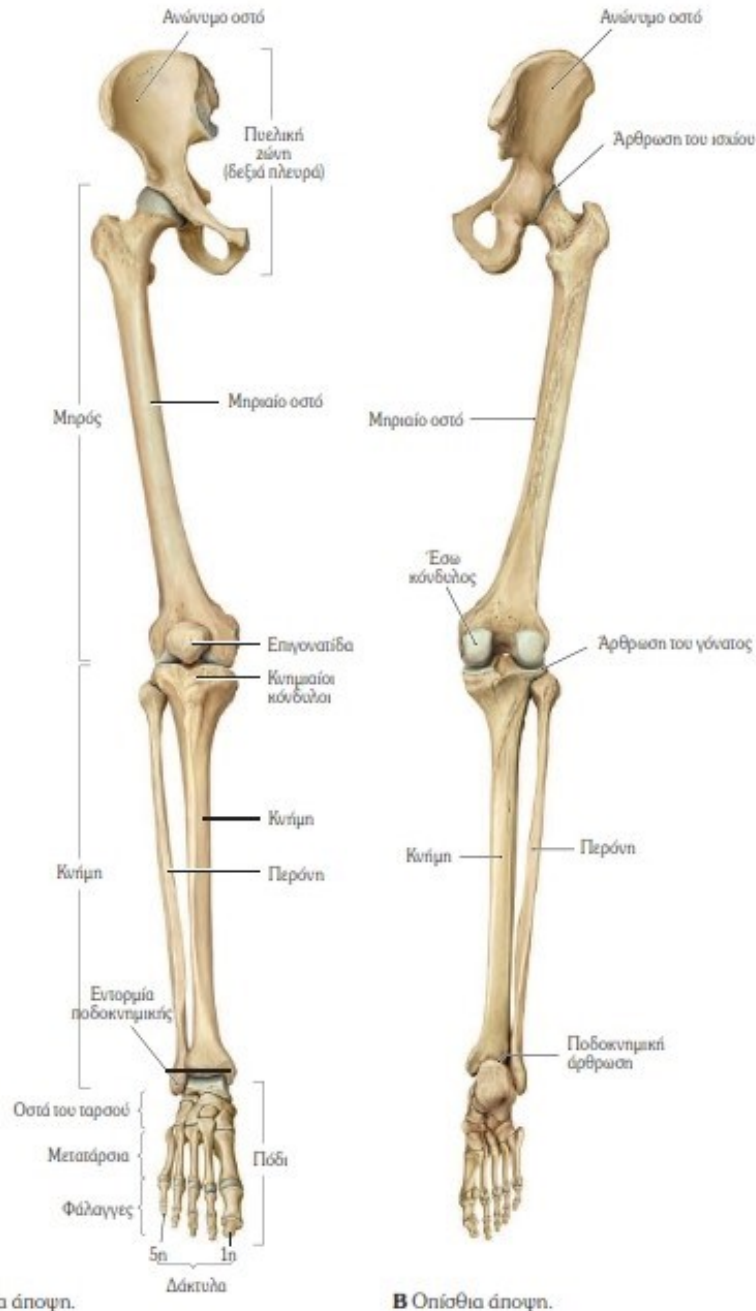
- Τρικέφαλος βραχιόνιος, αγκωνιαίος

Πυελική ζώνη



- Αποτελείται από τα **δύο ανώνυμα οστά** και το **ιερό οστό** που μαζί σχηματίζουν την οστέινη πύελο που έχει σχήμα λεκάνης

Τα κάτω άκρα

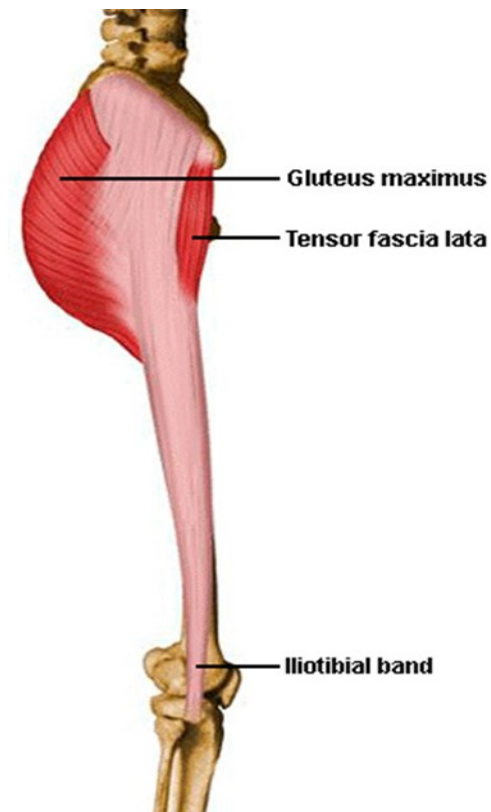
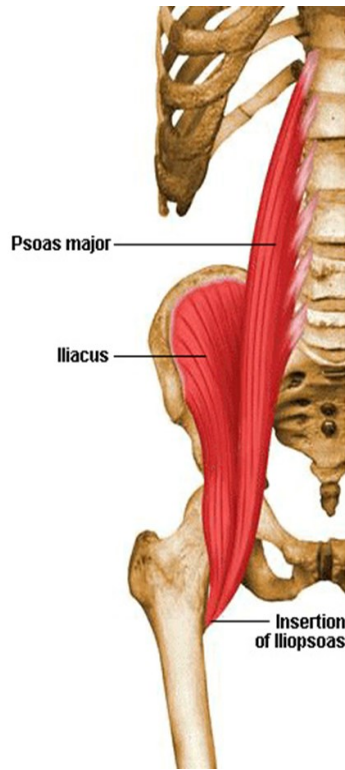


A Πρόσθια άποψη.

B Οπίσθια άποψη.

- Αποτελούνται από:
- τον **μηρό** (μηριαίο οστό),
- την **κνήμη** (κνήμη και περόνη)
- το **άκρο πόδι** (τον άκρο πόδα) (οστά ταρσού, μεταταρσίου και δακτύλων)

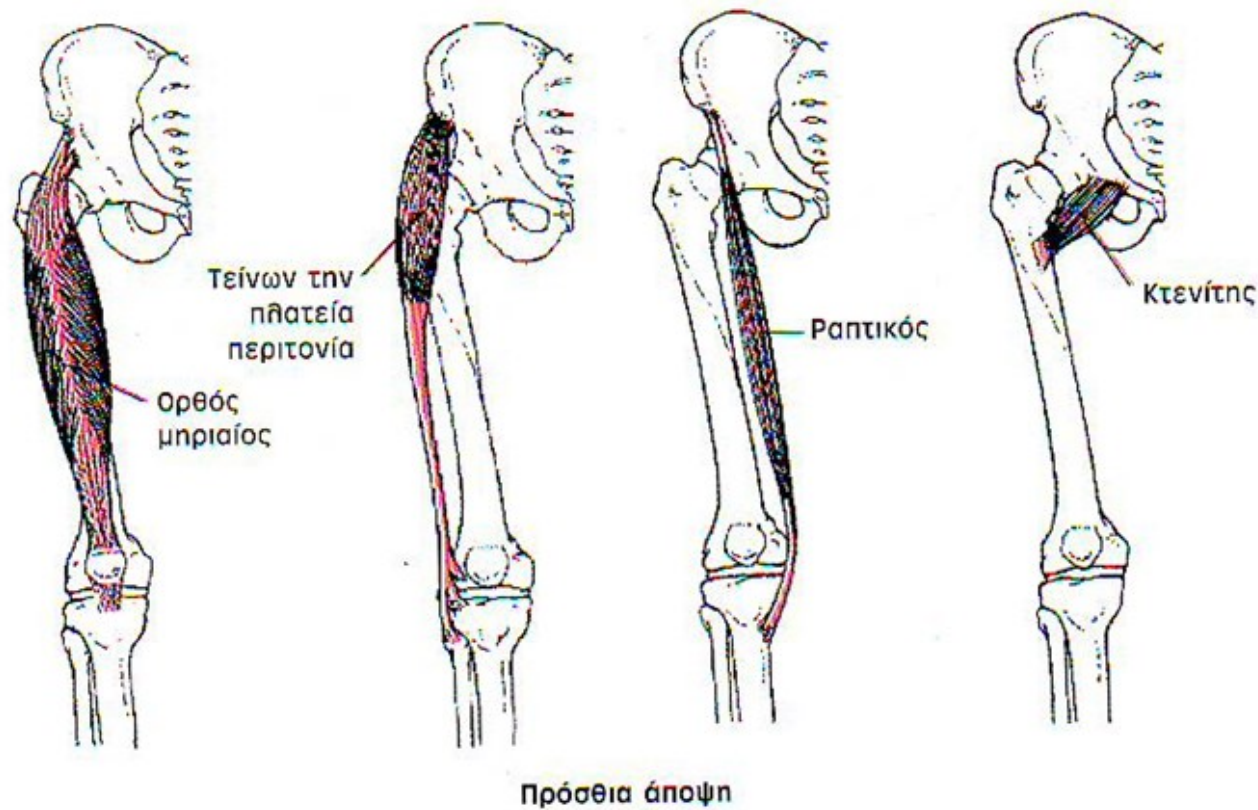
Μύες που ενισχύουν το ισχίο από μπροστά



- Ο λαγονοψοΐτης

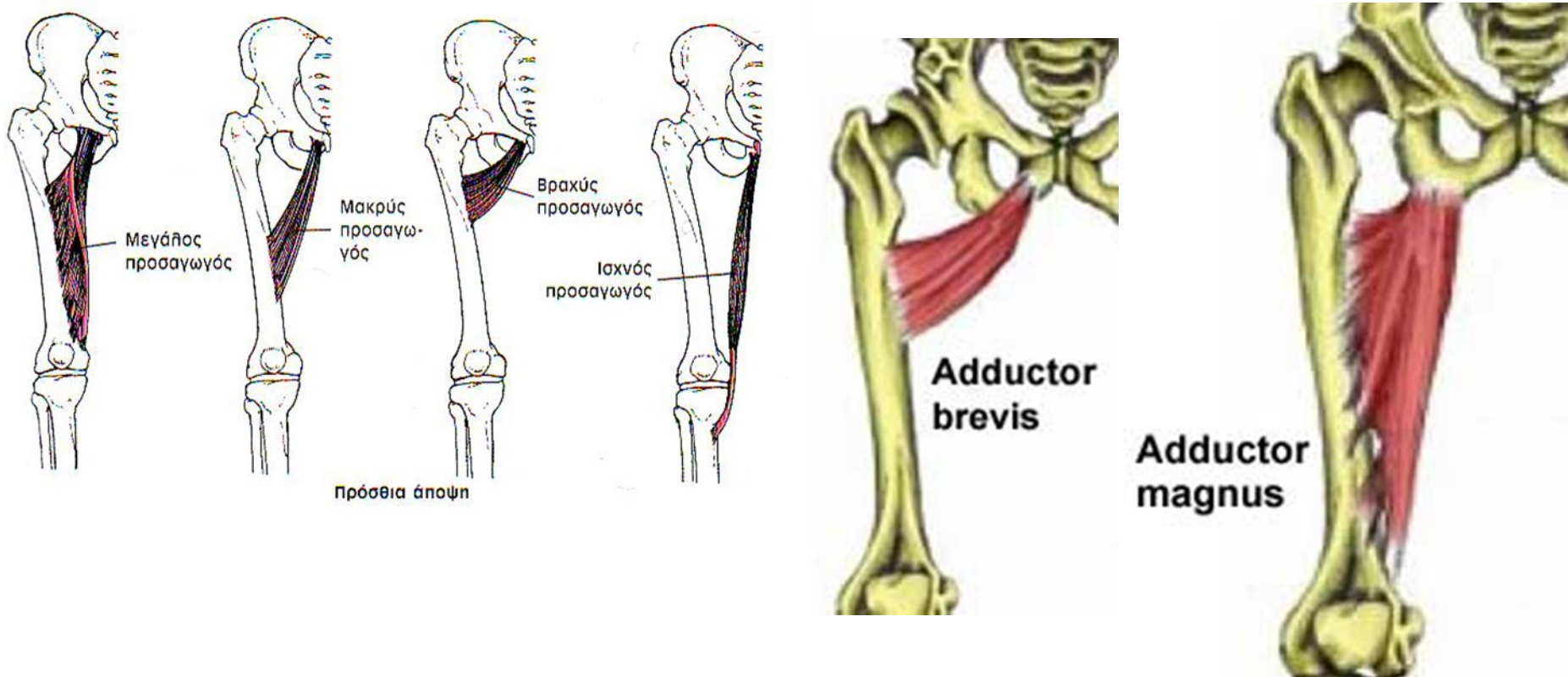
- Ο τείνων την πλατεία περιτονία

Μύες που ενισχύουν το ισχίο από μπροστά



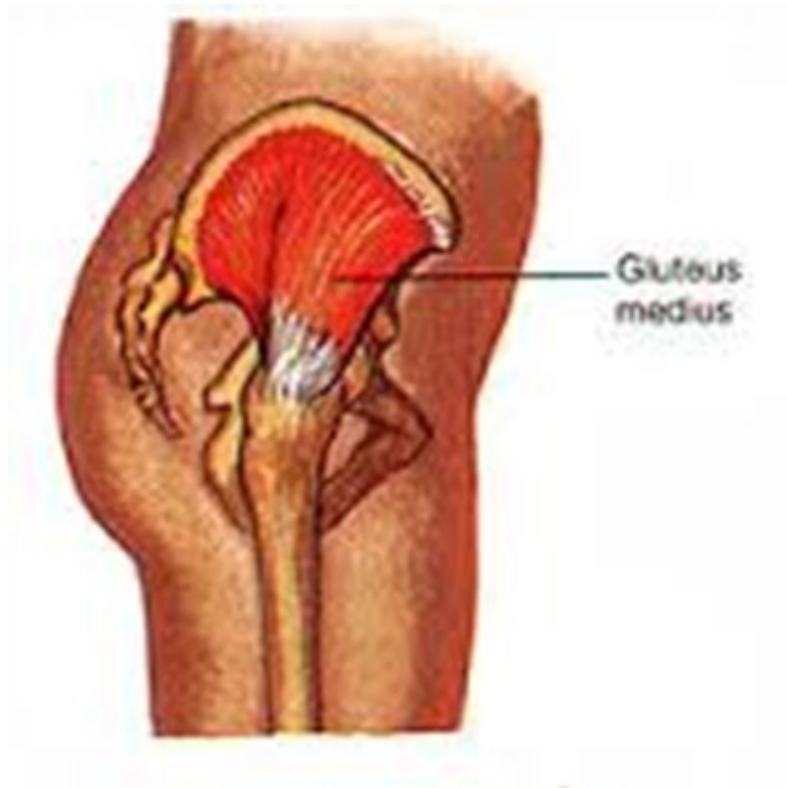- Ο ορθός μηριαίος
- Ο ραπτικός

Ομάδα προσαγωγών μυών

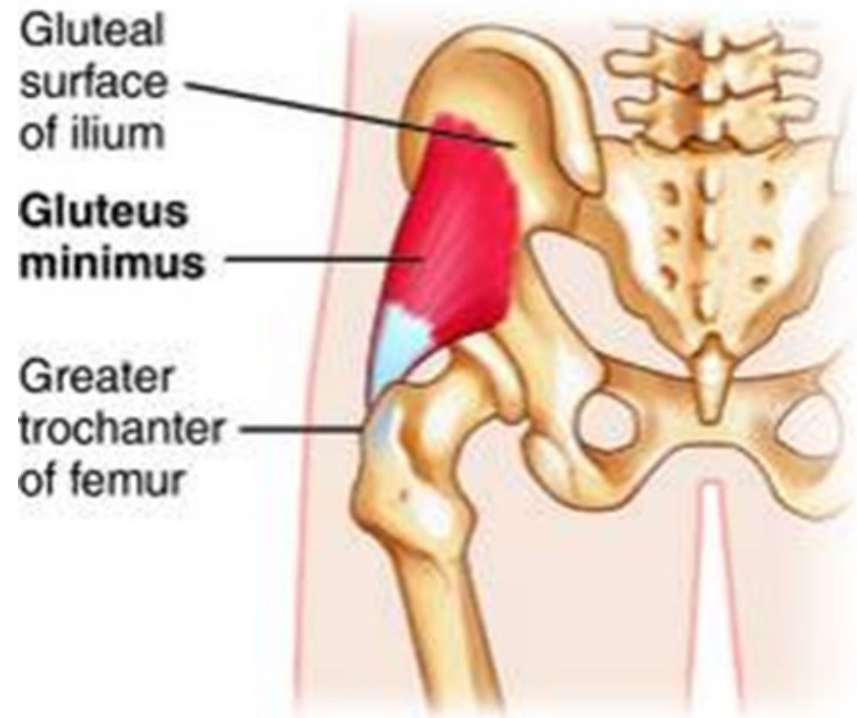


- Η επιπολής στιβάδα (κτενίτης, μακρός προσαγωγός, ισχνός μυς)
- η μέση στιβάδα (βραχύς προσαγωγός)
- η εν τω βάθει στιβάδα (μέγας προσαγωγός).

Έξω μύες της πυέλου (Απαγωγοί)

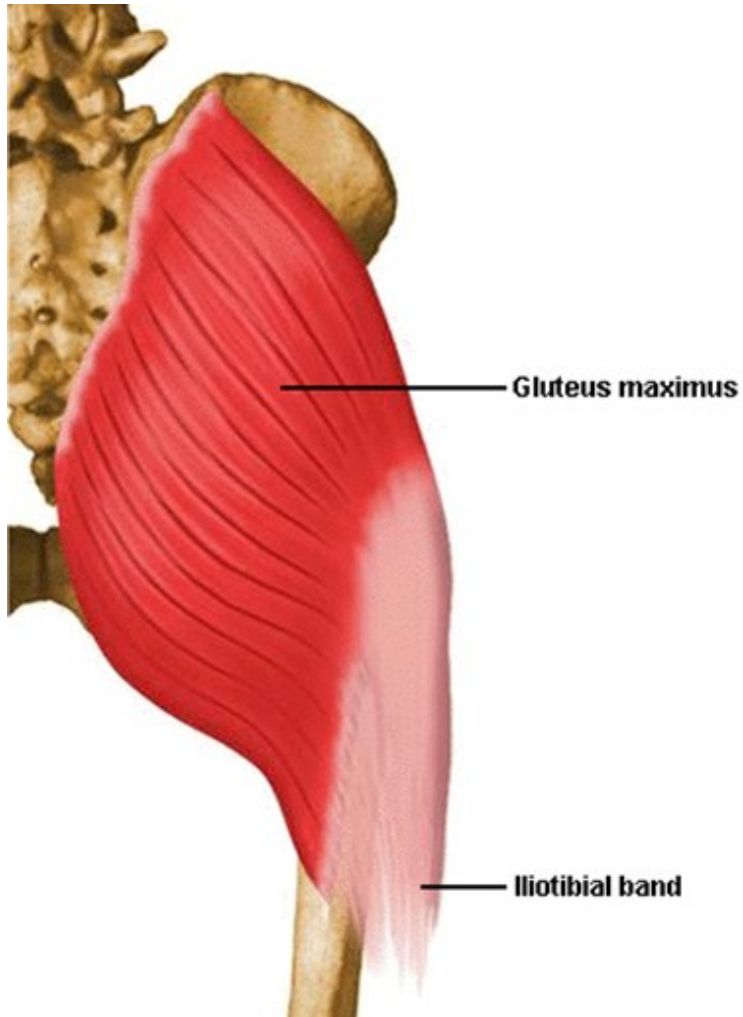


- Μέσος γλουτιαίος μυς



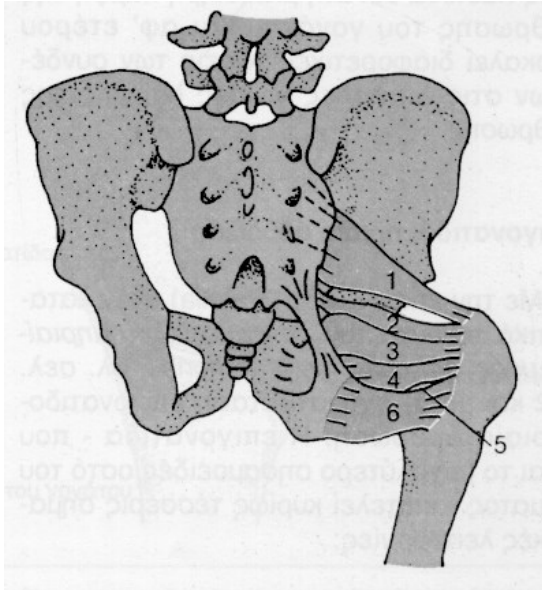
- Μικρός γλουτιαίος μυς

Πίσω μύες της πυέλου

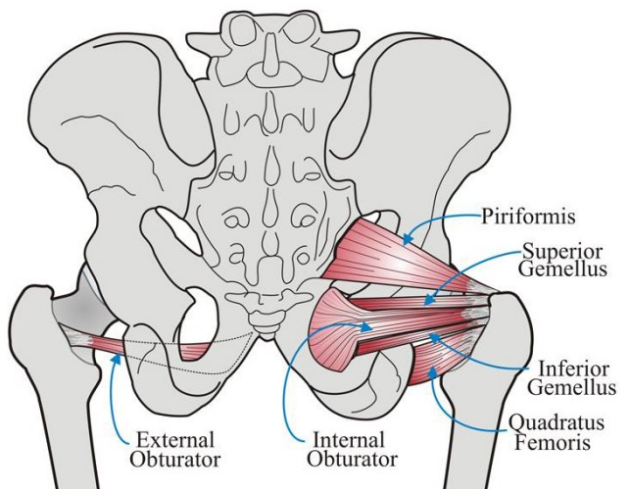


- Μέγας γλουτιαίος μυς

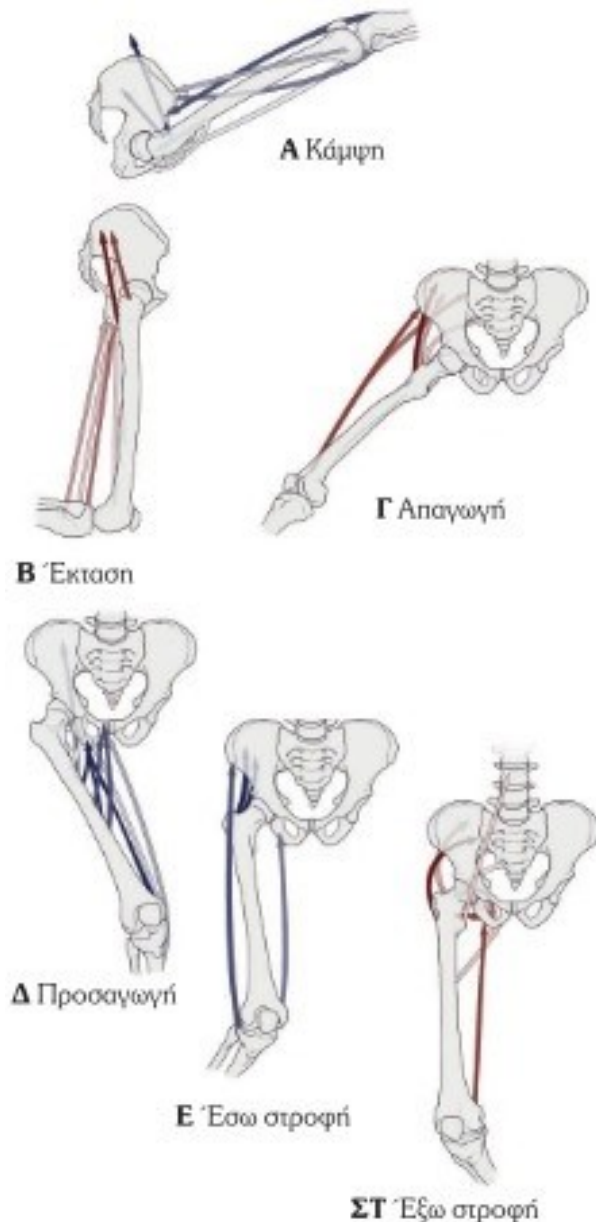
Έξω στροφείς του μηρού



1. Απιοειδής μυς
2. Δίδυμος μυς
3. Έσω θυροειδής μυς
4. Κάτω δίδυμος μυς
5. Έξω θυροειδής μυς
6. Τετράγωνος μηριαίος μυς



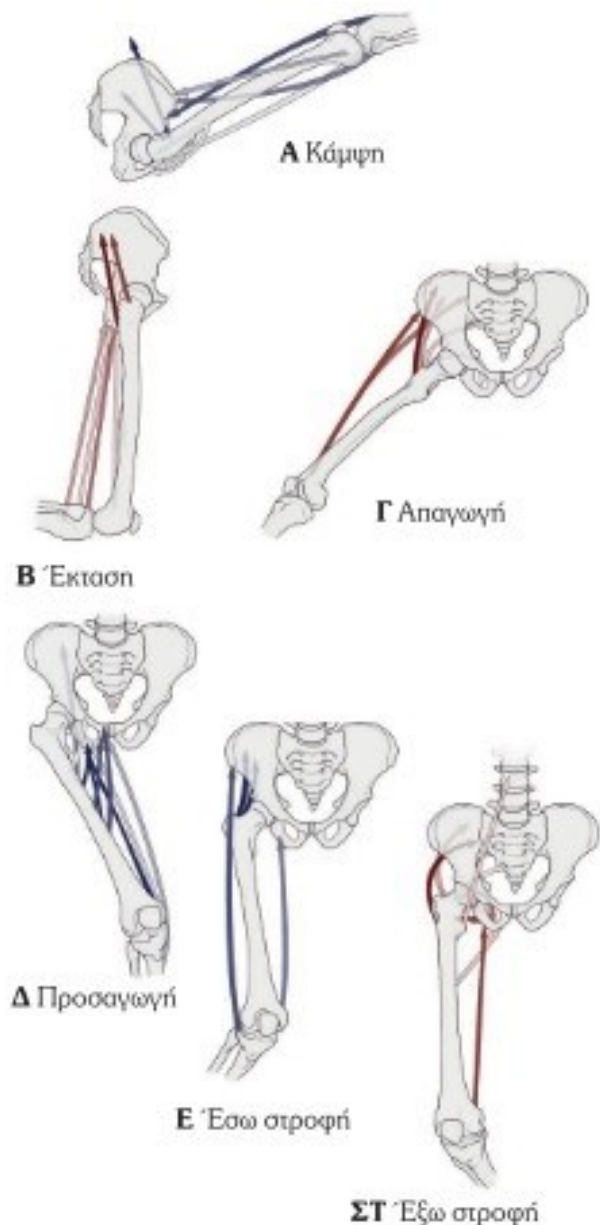
Μύες και κίνηση του ισχίου



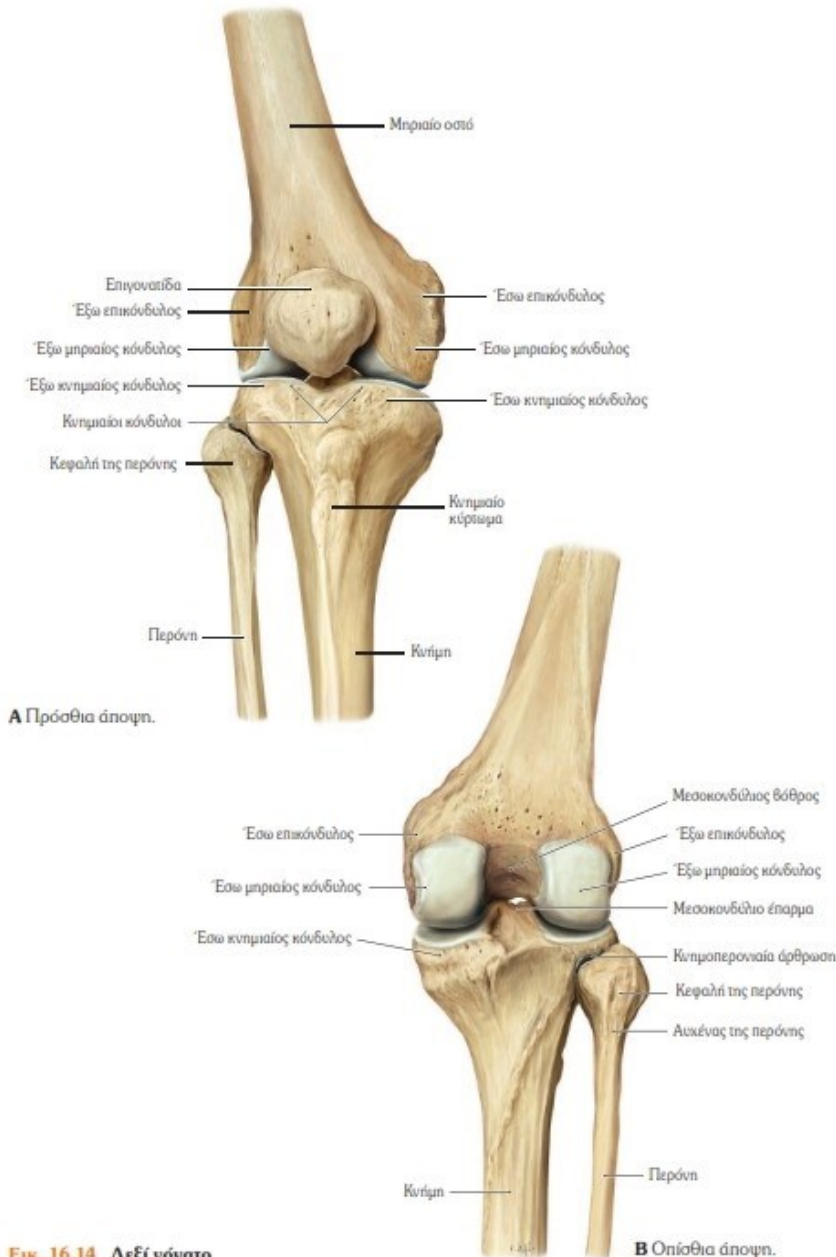
- **Κάμψη:** Λαγονοψοΐτης, τείνων την πλατεία περιτονία, ραπτικός, ορθός μηριαίος, μικρός γλουτιαίος (πρόσθια μοίρα), κτενίτης.
- **Έκταση:** Μέγας γλουτιαίος, μέγας προσαγωγός, ημιυμενώδης, ημιτενοντώδης, μέσος γλουτιαίος (οπίσθια μοίρα), δικέφαλος μηριαίος (μακρά κεφαλή), τετράγωνος μηριαίος.
- **Απαγωγή:** Μέσος γλουτιαίος, ορθός μηριαίος, μικρός γλουτιαίος, τείνων την πλατεία περιτονία, μέγας γλουτιαίος (καταφυτικό τμήμα), ραπτικός, απιοειδής.

Μύες και κίνηση του ισχίου

- **Προσαγωγή:** Βραχύς προσαγωγός, μέγας προσαγωγός, μακρός προσαγωγός, κτενίτης, ισχνός, μέγας γλουτιαίος, έξω θυροειδής, τετράγωνος μηριαίος, λαγονοψοϊτής, ημιυμενώδης, ημιτενοντώδης, δικέφαλος μηριαίος.
- **Έσω στροφή:** Μικρός γλουτιαίος, τείνων την πλατεία περιτονία, μακρός προσαγωγός, μέγας προσαγωγός, ορθός μηριαίος.
- **Έξω στροφή:** Μέγας γλουτιαίος, μέσος γλουτιαίος, έξω θυροειδής, έσω θυροειδής και δίδυμοι μύες, μέγας προσαγωγός (οπίσθιο καταφυτικό τμήμα), ορθός μηριαίος.



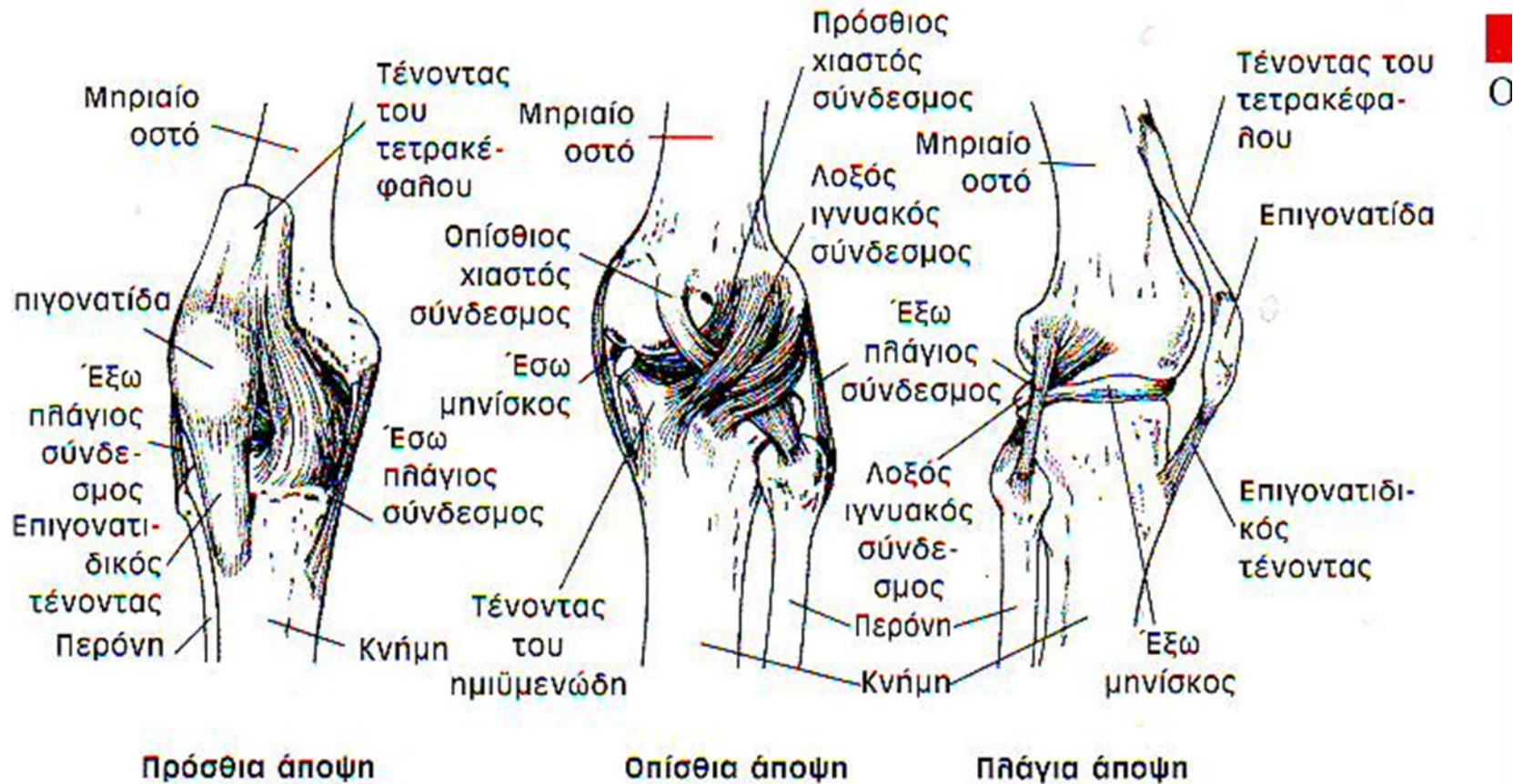
Γόνατο



Εικ. 16.14 Δεξί γόνατο

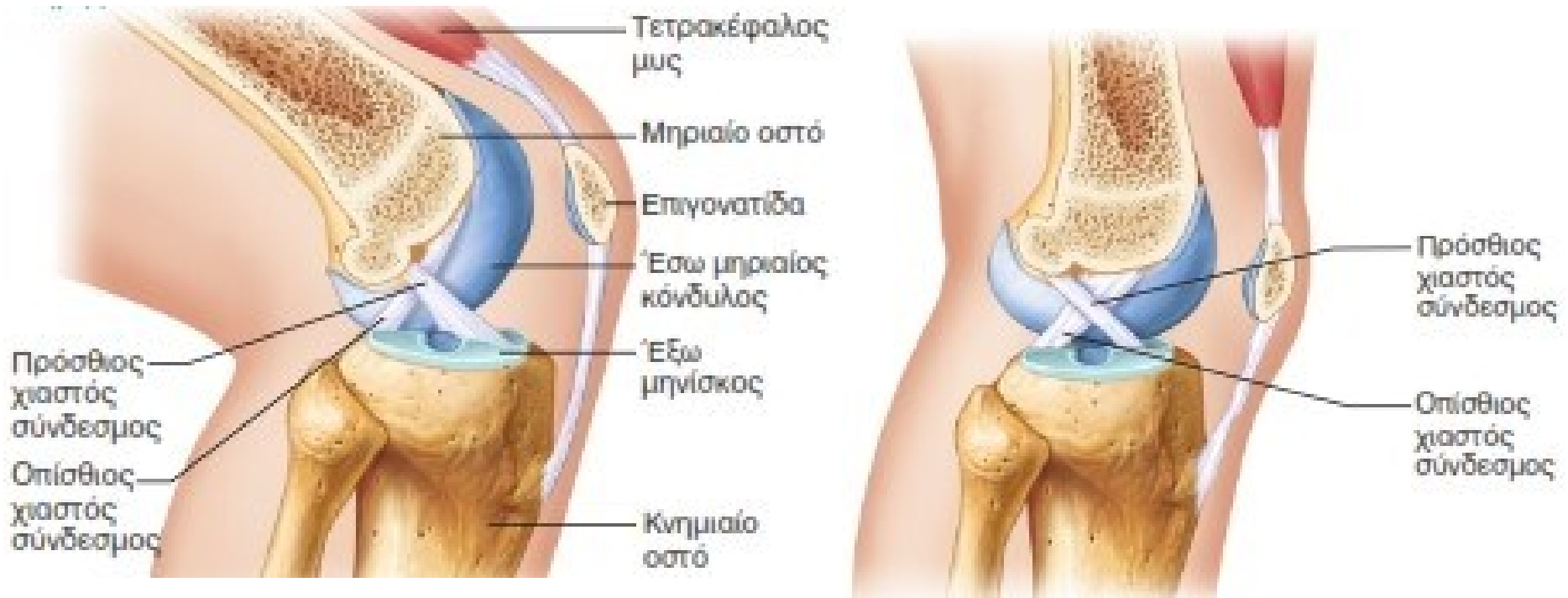- Στην άρθρωση του γόνατος συντάσσονται οι κόνδυλοι του μηριαίου οστού με τους κονδύλους του κνημιαίου οστού που σχηματίζουν μια τροχοειδή διάρθρωση.
- Επίσης στην αρθρική κοιλότητα του γόνατος υπάρχει και μια άρθρωση ανάμεσα στην επιγονατίδα και το περιφερικό άκρο του μηριαίου οστού (επιγονατιδομηριαία άρθρωση).

Σύνδεσμοι της άρθρωσης του γόνατος



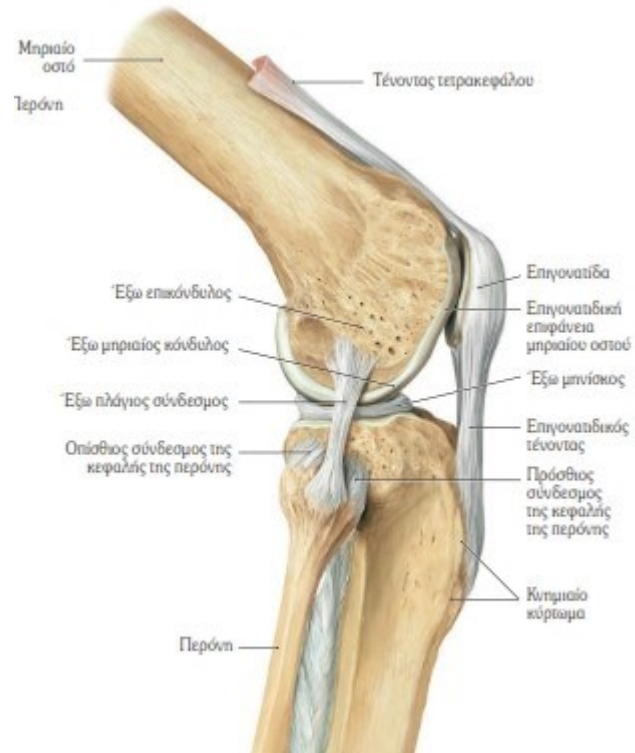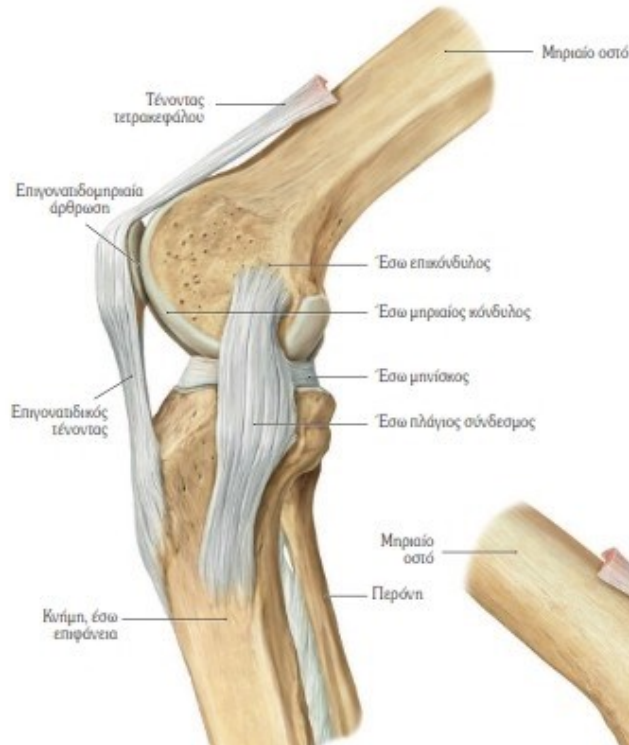- Ο έξω και έσω πλάγιος σύνδεσμος.
- Ο λοξός και τοξοειδής ιγνυακός σύνδεσμος
- Ο πρόσθιος και οπίσθιος χιαστός σύνδεσμος

Χιαστοί σύνδεσμοι



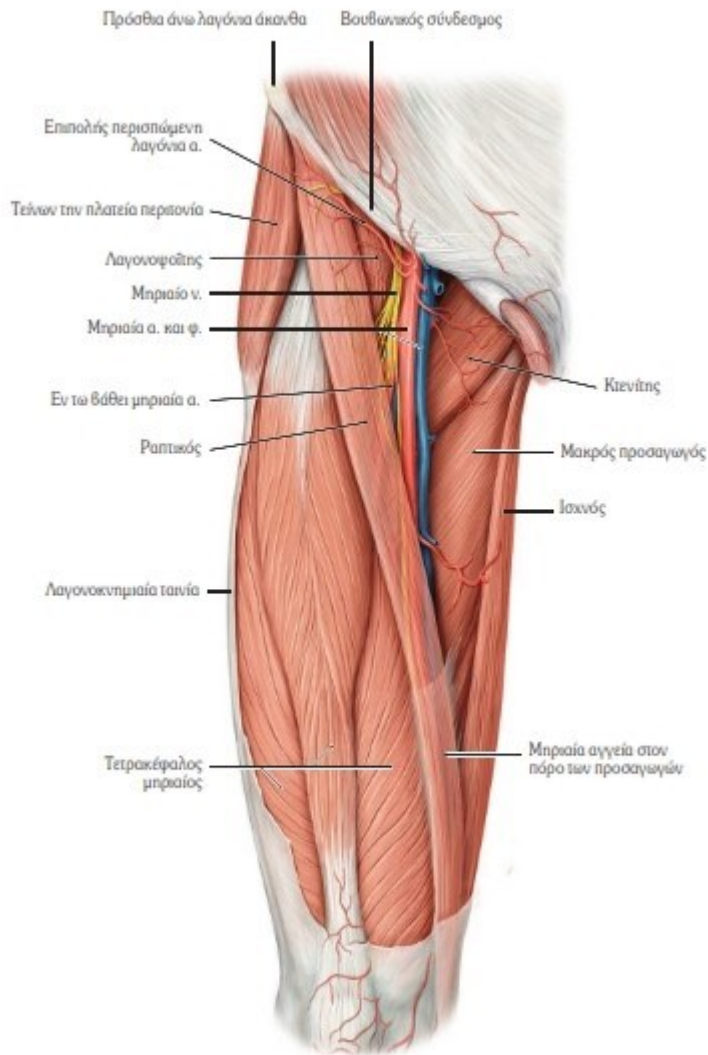
- Κατά την κίνηση του γόνατος ο **πρόσθιος χιαστός** παρεμποδίζει την προς τα πίσω παρεκτόπιση του μηριαίου οστού πάνω στην κνήμη. Ο **οπίσθιος χιαστός** παρεμποδίζει την προς τα εμπρός παρεκτόπιση του μηριαίου οστού επί της κνήμης.

Πλάγιοι σύνδεσμοι



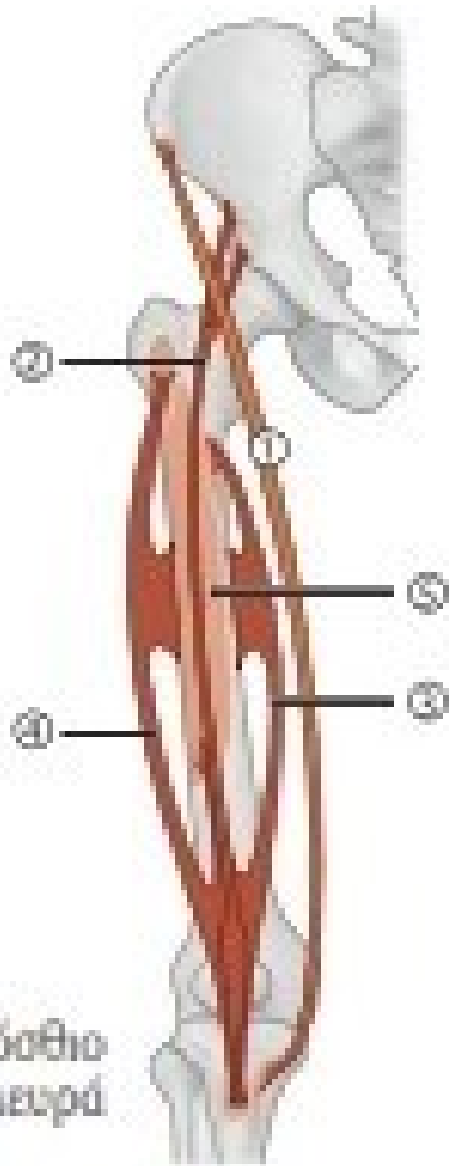
- Εκτός από την ανάσχεση της έκτασης της κνήμης και την αποτροπή της υπερέκτασης, οι σύνδεσμοι αυτοί παρεμποδίζουν την προς τα πλάγια παρεκτόπιση της κνήμης σε σχέση με το μηρό.

Μύες της πρόσθιας επιφάνειας του μηρού



- Τετρακέφαλος μυς
- Τείνων την πλατεία περιτονία
- Ραπτικός μυς

Μύες πρόσθιας επιφάνειας του μηρού

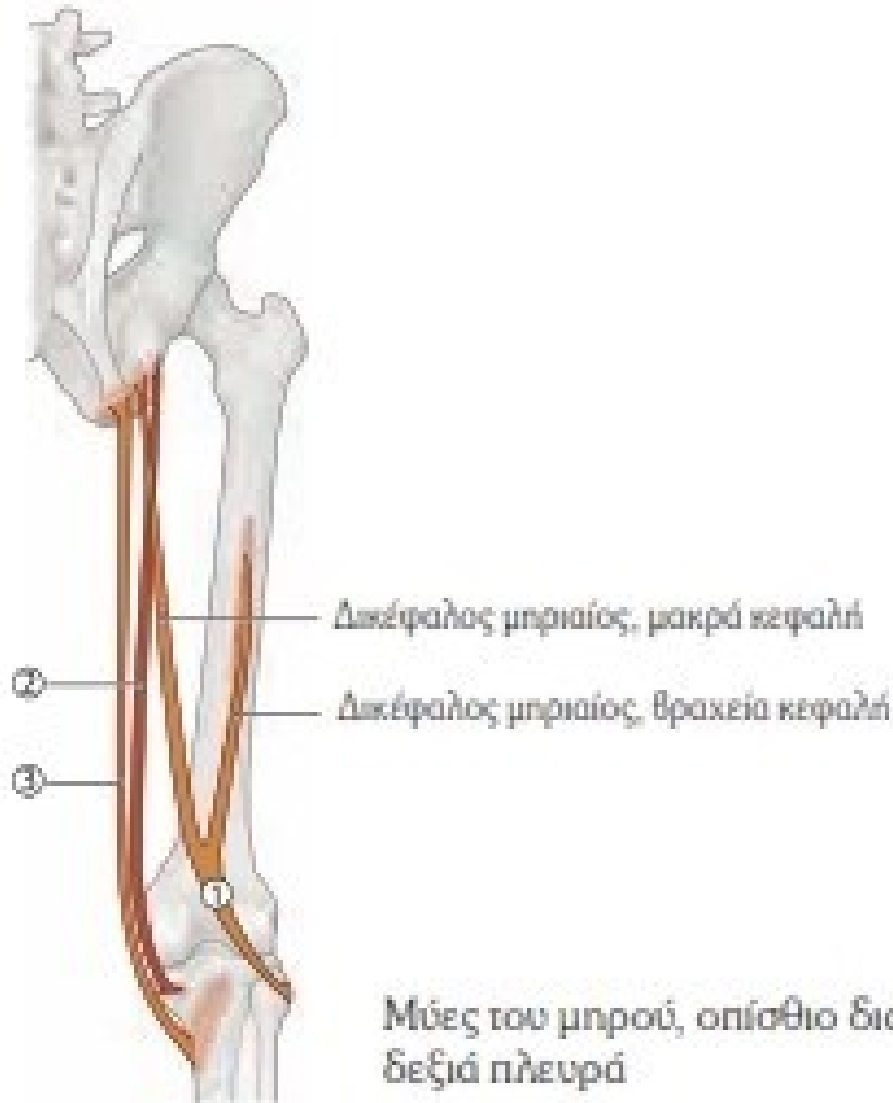


1. Ραπτικός
2. Ορθός μηριαίος
3. Έσω πλατύς
4. Έξω πλατύς
5. Μέσος πλατύς

Ο τετρακέφαλος (ορθός μηριαίος, έσω, έξω και μέσος πλατύς) κάνει έκταση του γόνατος

Μύες του μηρού, πρόσθιο διαμέρισμα, δεξιά πλευρά

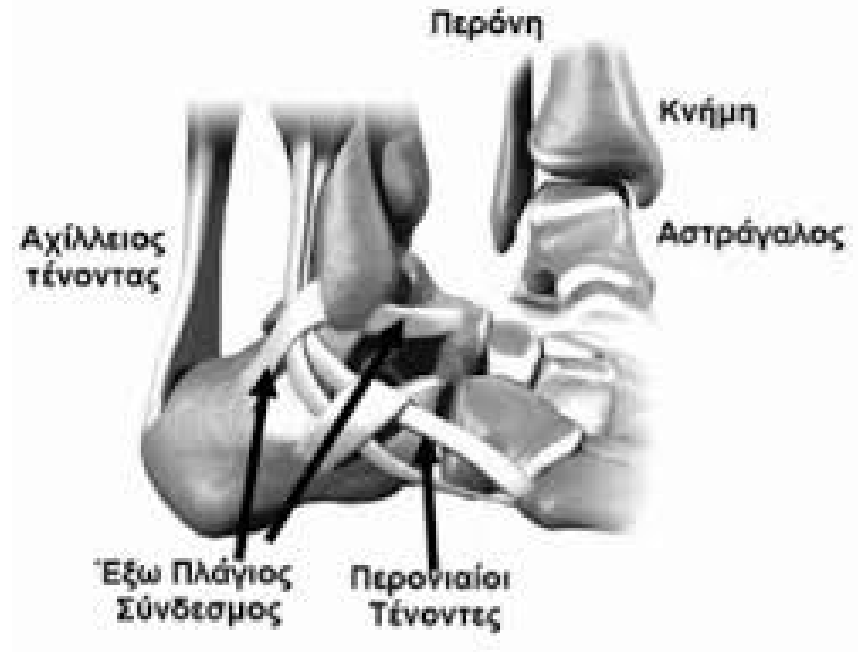
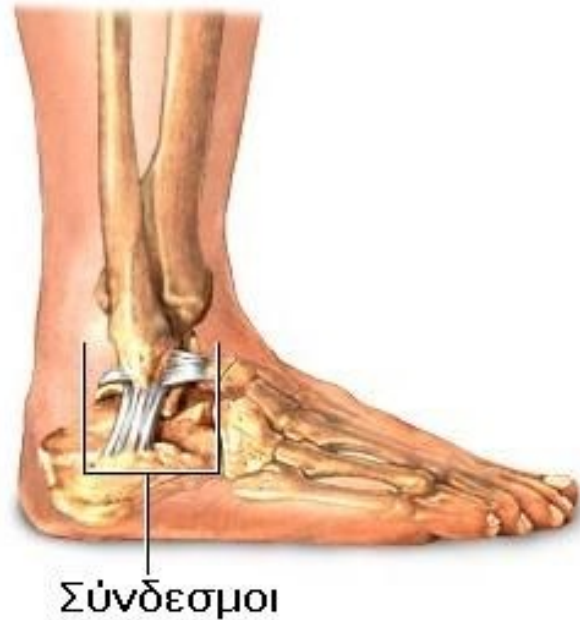
Μύες οπίσθιας επιφάνειας του μηρού



1. Δικέφαλος μηριαίος
2. Ημιμενώδης
3. Ημιτενοντώδης

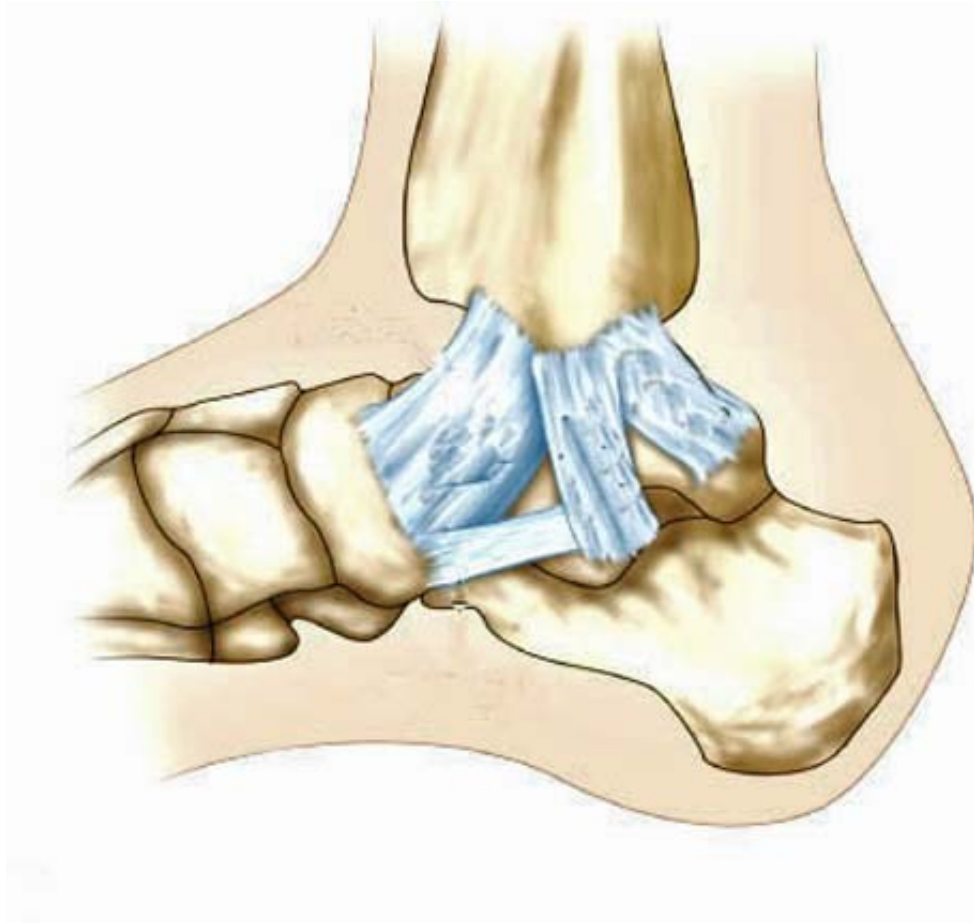Κάνουν κάμψη του γόνατος

Ποδοκνημική: σύστημα συνδέσμων



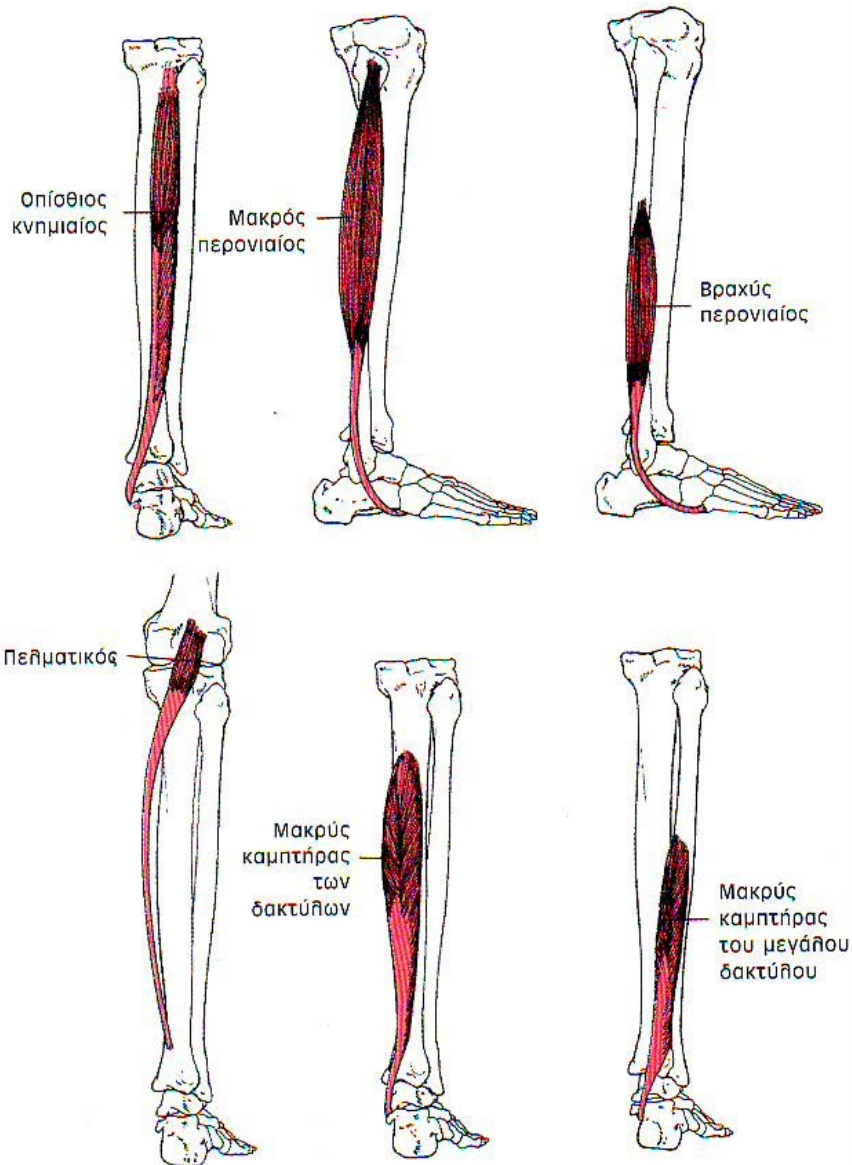
- Στην περνιαία (εξωτερική) επιφάνεια βρίσκεται ο **έξω πλάγιος σύνδεσμος** που χωρίζεται σε τρεις δεσμίδες

Ποδοκνημική: σύστημα συνδέσμων



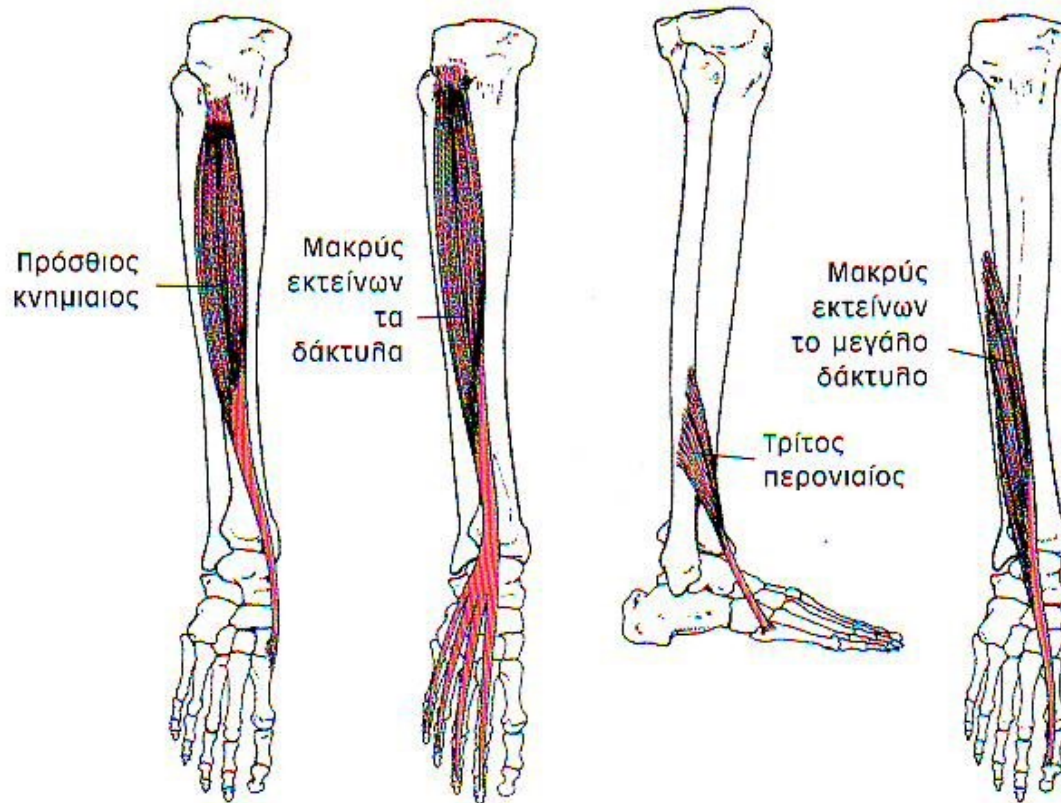
- Στην κνημιαία πλευρά κείται ο έσω πλάγιος ή δελτοειδής σύνδεσμος.
- Έχει τέσσερις δεσμίδες

Μύες που εκτελούν πελματιαία κάμψη



- Γαστροκνήμιος
- Υποκνημίδιος
- Μακρός καμπτήρας του μεγάλου δακτύλου
- Μακρός καμπτήρας των δακτύλων
- Οπίσθιος κνημιαίος
- Μακρός περνιαίος
- Βραχύς περνιαίος

Μύες που εκτελούν ραχιαία κάμψη



- Πρόσθιος κνημιαίος
- Μακρύς εκτείνων τους δακτύλους
- Πρόσθιος περνιαίος
- Μακρύς εκτείνων τον μεγάλο δάκτυλο

Πρηνισμός του άκρου ποδιού (στην υπαστραγαλική άρθρωση)

Συμμετέχοντες μύες:

- Μακρός περνιαίος
- Βραχύς περνιαίος
- Μακρός εκτείνων τους δακτύλους
- Πρόσθιος περνιαίος

Υπτιασμός του άκρου ποδιού (στην υπαστραγαλική άρθρωση)

Συμμετέχοντες μύες:

- Γαστροκνήμιος
- Υποκνημίδιος
- Οπίσθιος κνημιαίος
- Μακρός καμπτήρας του μεγάλου δακτύλου
- Μακρός καμπτήρας των δακτύλων
- Πρόσθιος κνημιαίος