



# Σκοποί διάλεξης

- Σκοπός της διάλεξης να εισάγει βασικές γνώσεις γύρω από τη δομή και τη λειτουργία των τεσσάρων κύριων ιστών του ανθρώπινου σώματος και να ορίσει την έννοια των οργάνων.

# Περιεχόμενα διάλεξης

- Γενικά
- Επιθηλιακός ιστός
- Συνδετικός ιστός
- Μυϊκός ιστός
- Νευρικός ιστός

# Γενικά

- Οι **ιστοί** είναι αθροίσματα κυττάρων που έχουν την ίδια κατασκευή και επιτελούν την ίδια λειτουργία.
- Υπάρχουν 4 βασικά είδη ιστών:
- Ο **επιθηλιακός ή επιθήλιο** (καλυπτικός και αδενικός)
- Ο **συνδετικός** (ιδίως συνδετικός, συνδετικός με ειδικές ιδιότητες, στηρικτικοί συνδετικοί ιστοί)
- Ο **μυϊκός** (λείες και γραμμωτές ίνες)
- Ο **νευρικός**
  
- Τα **όργανα** σχηματίζονται από τη συμμετοχή πολλών ιστών από τους οποίους ο ένας υπερέχει (πρωτεύων ή κύριος) και χαρακτηρίζει την ιδιαίτερη λειτουργία του οργάνου. Οι υπόλοιποι είναι δευτερεύοντες.

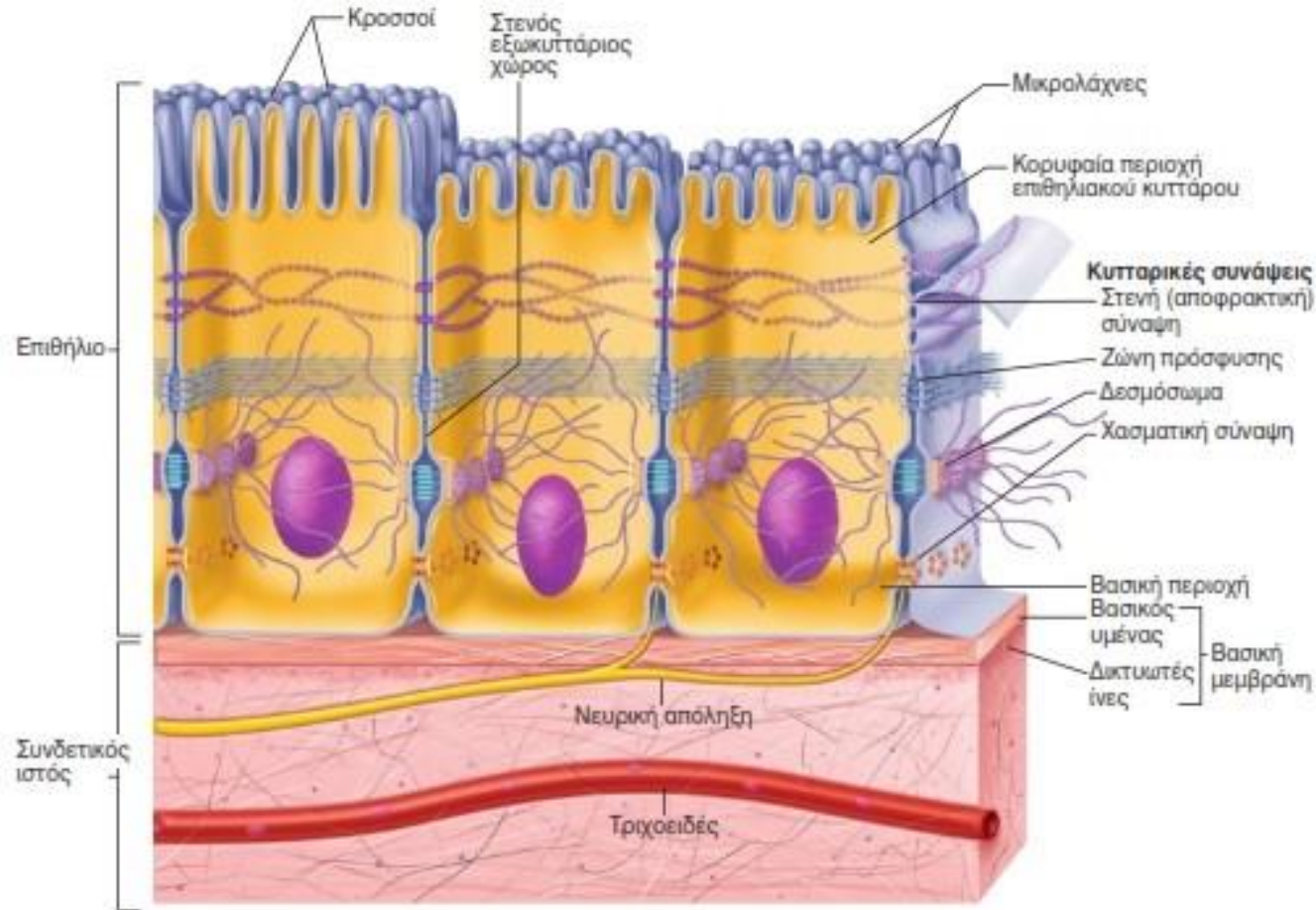
# Γενικά

- Πολλά όργανα μαζί εξυπηρετούν την ίδια βασική λειτουργία του οργανισμού, και αποτελούν ένα οργανικό σύστημα.
- Τα συστήματα διακρίνονται σε:
- **Ερμιστικό**
- **Μυϊκό**
- **Αναπνευστικό**
- **Πεπτικό**
- **Κυκλοφορικό**
- **Νευρικό**
- **Ουροποιητικό**
- **Γεννητικό**
- **Σύστημα ενδοκρινών αδένων**
- **Καλυπτήριο (ή καλυπτικό)**

# Επιθηλιακός ιστός

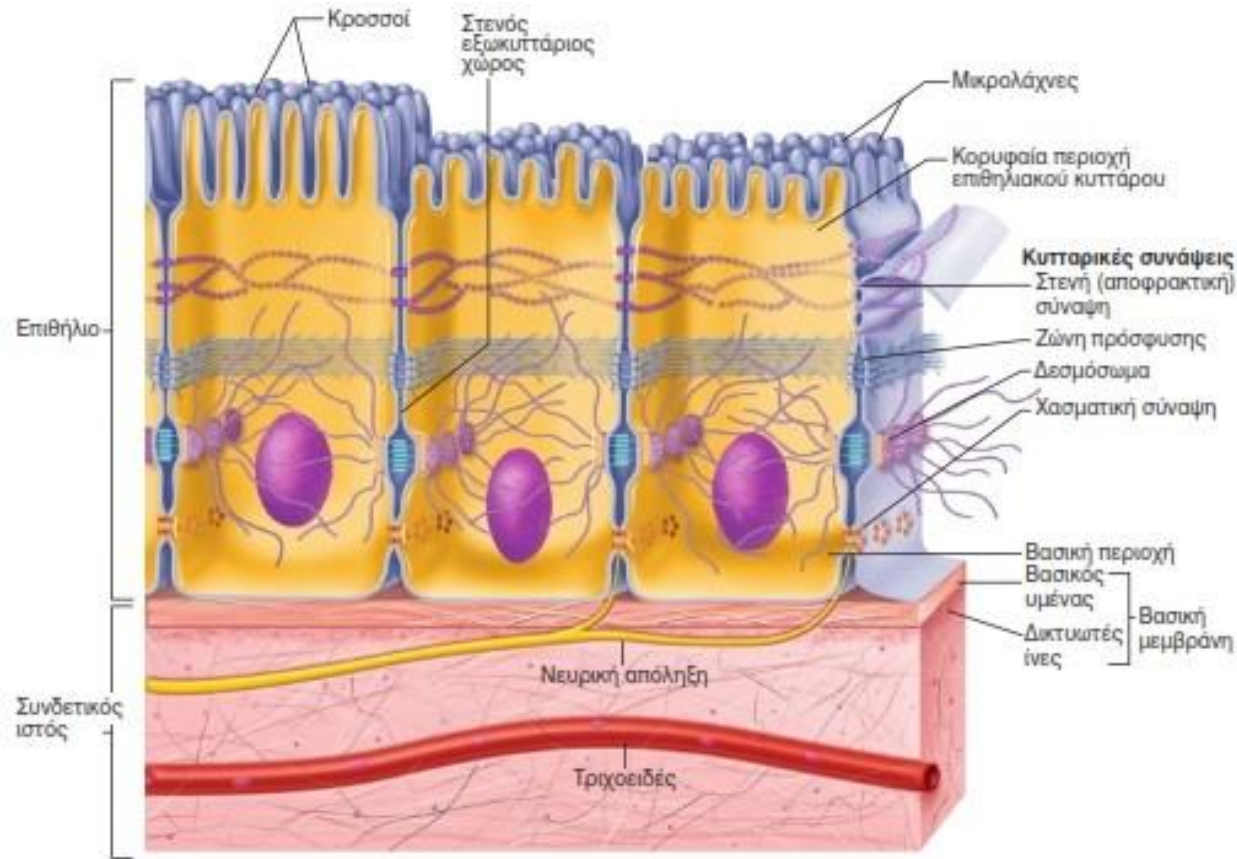
- Τα επιθήλια είναι στρώματα κυττάρων που καλύπτουν τις επιφάνειες του σώματος και επενδύουν τις κοιλότητές του.
- Τα επιθήλια σχηματίζουν επίσης τους περισσότερους αδένες τους οργανισμού.
- Τα επιθήλια εντοπίζονται στο όριο ανάμεσα σε δύο διαφορετικά περιβάλλοντα.
- Στις λειτουργίες τους περιλαμβάνονται:
  - Η **προστασία** των υποκείμενων ιστών
  - Η **έκκριση** (απελευθέρωση μορίων από τα κύτταρα)
  - Η **απορρόφηση** (είσοδος μικρών μορίων μέσα στα κύτταρα)
  - Η **διάχυση** (διέλευση μορίων ανάλογα με την κλίση συγκέντρωσης)
  - Η **διήθηση** (διέλευση μικρών μορίων μέσω μια μεμβράνης (ηθμός))
- **Υποδοχή αισθητικών ερεθισμάτων**

# Επιθηλιακός ιστός



- Τα επιθηλιακά κύτταρα κείτονται πάνω σε ένα πρωτεϊνικό στρώμα που ονομάζεται **βασικός υμέννας**. Υπάρχει εκεί που τα κύτταρα έρχονται σε επαφή με το συνδετικό ιστό. Αποτελεί έναν περιοριστικό φραγμό και ρυθμίζει τις ανταλλαγές μακρομορίων, μεταξύ συνδετικού και άλλων ιστών

# Επιθηλιακός ιστός



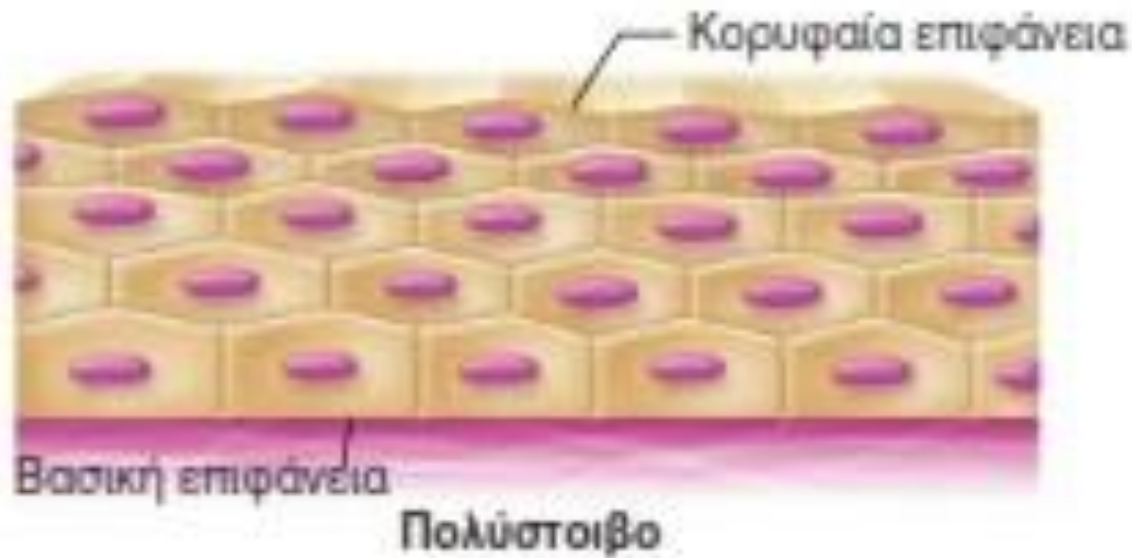
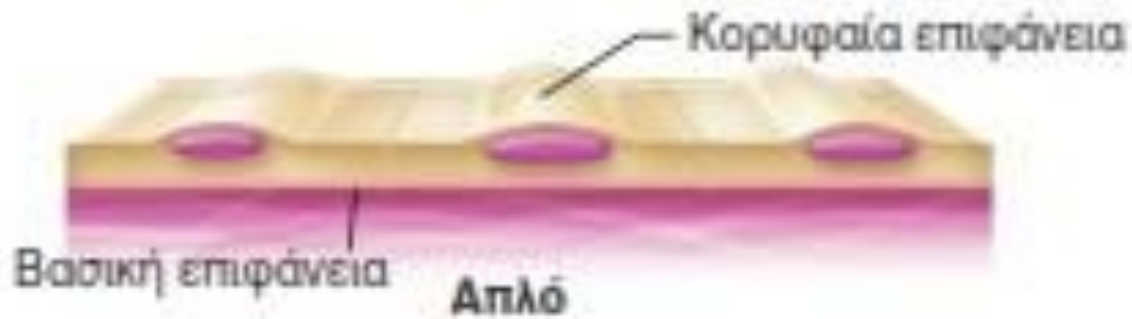
- Στην κορυφαία επιφάνεια εμφανίζονται μικρολάχνες (καλύπτονται από ένα λεπτό στρώμα υγρού). Αυξάνουν την επιθηλιακή επιφάνεια και βοηθούν στη συγκράτηση της βλέννας. Οι κροσσοί μοιάζουν με βλεφαρίδες και είναι ευκίνητες προεκβολές των πλασματικών μεμβρανών (η κίνησή τους οφείλεται σε μικροσωληνίσκους στο κέντρο τους).



# Ταξινόμηση του επιθηλιακού ιστού

- Διακρίνουμε το καλυπτήριο και το αδενικό επιθήλιο.
- Το καλυπτήριο ταξινομείται μορφολογικά σύμφωνα με τον αριθμό των κυτταρικών στοιβάδων και τη μορφολογία των κυττάρων της επιφανειακής στοιβάδας:
- **Μονόστοιβο πλακώδες επιθήλιο** (αγγεία)
- **Μονόστοιβο κυβοειδές επιθήλιο** (έντερο)
- **Μονόστοιβο κροσσωτό κυλινδρικό επιθήλιο**
- **Πολύστοιβο επιθήλιο** (δέρμα)
- **Ψευδοπολύστοιβο πλακώδες επιθήλιο** (αναπνευστικό)
- **Πολύστοιβο κυλινδρικό** (στοματική κοιλότητα, οισοφάγος, κόλπος)
- **Πολύστοιβο κυβοειδές** (επενδύουν τους πόρους αδένων)
- **Μεταβατικό** (πολύστοιβο επιθήλιο που λεπταίνει όταν διατείνεται (κοίλα όργανα ουροποιητικού)).

# Ταξινόμηση του επιθηλιακού ιστού



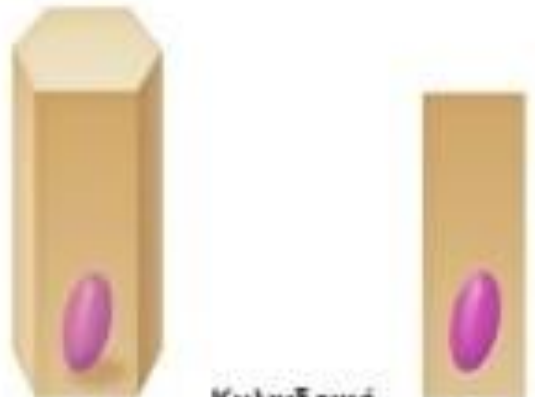
# Ταξινόμηση του επιθηλιακού ιστού



Πλακώδες



Κυβοειδές



Κυλινδρικό

# Ταξινόμηση του επιθηλιακού ιστού

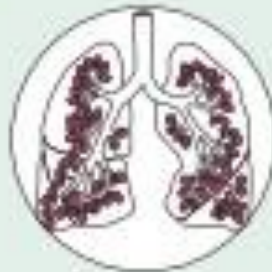## (α) Απλό πλακώδες επιθήλιο

**Περιγραφή:** Μονήρης στοιβάδα αποπλατυσμένων κυττάρων με δισκοειδείς, κεντρικά τοποθετημένους πυρήνες και αραιό κυτταρόπλασμα. Ο απλούστερος τύπος επιθηλίου.



**Λειτουργία:** Επιτρέπει τη διέλευση ουσιών μέσω διάχυσης και διήθησης στα σημεία όπου η προστασία δεν αποτελεί προτεραιότητα. Παράγει υγρό στους ορογόνους υμένες το οποίο ελαττώνει την τριβή.

**Εντόπιση:** Νεφρικά σπειράματα. Αεροφόροι σάκοι των πνευμόνων. Καρδιά, αιμοφόρα αγγεία και λεμφαγγεία. Κοιλιακή κοιλότητα του σώματος (ορογόνοι υμένες).



# Ταξινόμηση του επιθηλιακού ιστού

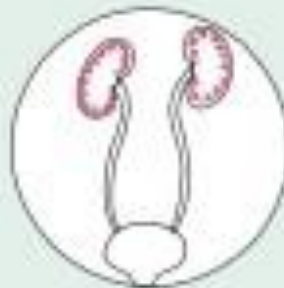## (β) Απλό κυβοειδές επιθήλιο

**Περιγραφή:** Μονήρης στοιβάδα κυβοειδών κυττάρων με μεγάλους, σφαιρικούς, κεντρικά τοποθετημένους πυρήνες.



**Λειτουργία:** Έκκριση και απορρόφηση.

**Εντόπιση:** Νεφρικά σωληνάρια.  
Πόροι και εκκριντικές μοίρες μικρών αδένων.  
Επιφάνεια ωοθηκών.



# Ταξινόμηση του επιθηλιακού ιστού

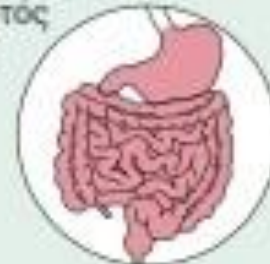## (γ) Απλό κυλινδρικό επιθήλιο

**Περιγραφή:** Μονήρης στοιβάδα υψηλών κυττάρων με στρογγυλούς ή ωσειδείς πυρήνες. Ορισμένα κύτταρα διαθέτουν κροσσούς. Η στοιβάδα μπορεί να περιέχει βλεννοεκκριτικούς αδένες που αποτελούνται από ένα κύτταρο (μονοκύτταροι αδένες – καλυκοειδή κύτταρα).



**Λειτουργία:** Απορρόφηση, Έκκριση βλέννης, ενζύμων και άλλων ουσιών. Τα κροσσωτά κύτταρα προωθούν τη βλέννη (ή τα αναπαραγωγικά κύτταρα).

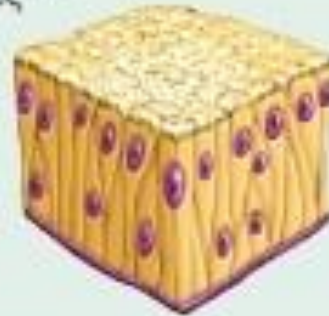**Εντόπιση:** Ο μη κροσσωτός τύπος επενδύει το μεγαλύτερο μέρος της πεπτικής οδού (από τον στόμαχο έως το ορθό), τη χοληδόχο κύστη και τους εκκριτικούς πόρους ορισμένων αδένων. Ο κροσσωτός τύπος επενδύει τους μικρούς βρόγχους, τους αγωγούς (σάλπιγγες) και ορισμένες περιοχές της μήτρας.



# Ταξινόμηση του επιθηλιακού ιστού

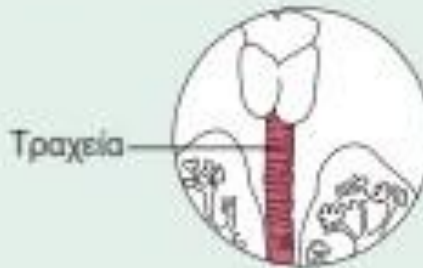
## (δ) Ψευδοπαλυστοιβο κυλινδρικό επιθήλιο

**Περιγραφή:** Μονήρης στοιβάδα κυττάρων ποικίλου ύψους, ορισμένα εκ των οποίων δεν φτάνουν στην ελεύθερη επιφάνεια. Παρατηρούνται πυρήνες σε διάφορα επίπεδα. Ενδέχεται να διαθέτει βλεννοεκκριτικά καλυκοειδή κύτταρα και κροσσούς.



**Λειτουργία:** Έκκριση βλέννης. Μετατόπιση της βλέννης με τη λειτουργία των κροσσών.

**Εντόπιση:** Ο μη κροσσωτός τύπος επενδύει τους σπερματοφόρους πόρους και τους πόρους μεγάλων αδένων. Ο κροσσωτός τύπος επενδύει την τραχεία και το μεγαλύτερο μέρος της ανώτερης αναπνευστικής οδού.



# Ταξινόμηση του επιθηλιακού ιστού

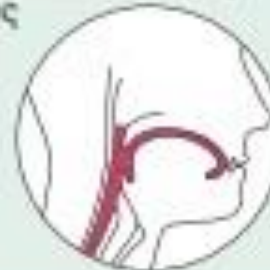## (ε) Πολύστοιβο πλακώδες επιθήλιο

**Περιγραφή:** Μια παχιά μεμβράνη που αποτελείται από αρκετές στοιβάδες κυττάρων. Τα βασικά κύτταρα είναι κυβοειδή ή κυλινδρικά και μεταβολικά ενεργά. Τα επιφανειακά κύτταρα είναι αποπλατυσμένα (πλακώδη). Στον κερατινοποιημένο τύπο, τα επιφανειακά κύτταρα είναι νεκρά και γεμάτα με κερατίνη. Τα βασικά κύτταρα είναι μιτωτικά ενεργά και παράγουν τα κύτταρα των πιο επιφανειακών στοιβάδων.



**Λειτουργία:** Προστατεύει τους υποκείμενους ιστούς στις περιοχές που εκτίθενται σε τριβή.

**Εντόπιση:** Ο μη κερατινοποιημένος τύπος σχηματίζει τα ενδοθήλια του οισοφάγου, της στοματικής κοιλότητας και του κόλπου, τα οποία έχουν στην επιφάνειά τους ένα λεπτό στρώμα υγρού. Ο κερατινοποιημένος τύπος σχηματίζει την επιδερμίδα, δηλαδή μια ξηρή μεμβράνη.

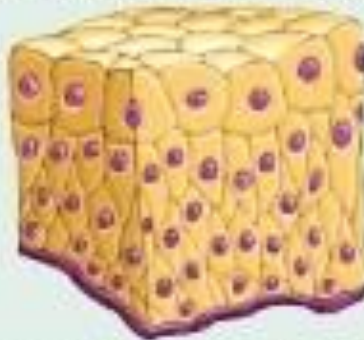



# Ταξινόμηση του επιθηλιακού ιστού

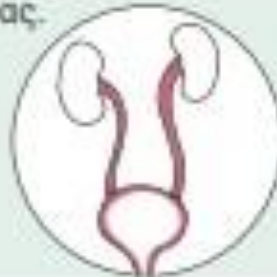## (η) Μεταβατικό επιθήλιο

**Περιγραφή:** Μοιάζει τόσο με πολύστοιβο πλακώδες όσο και με πολύστοιβο κυβοειδές επιθήλιο. Τα βασικά κύτταρα είναι κυβοειδή ή κυλινδρικά. Τα επιφανειακά κύτταρα είναι θολωτά ή μοιάζουν με πλακώδη, ανάλογα με τον βαθμό διάτασης του οργάνου.



**Λειτουργία:** Χάρη στη μεταβλητότητα του σχήματος των επιφανειακών του κυττάρων καθιστά εφικτή τη διάταση του εκάστοτε ουροποιητικού οργάνου από τα ούρα.

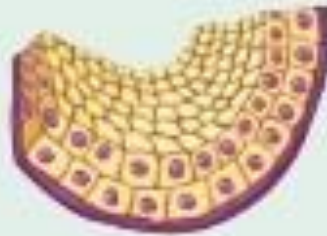**Εντόπιση:** Επενδύει τους ουρητήρες, την ουροδόχο κύστη και ένα τμήμα της ουρήθρας.



# Ταξινόμηση του επιθηλιακού ιστού

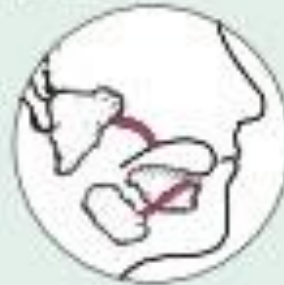(στ) Παλυστοιβό κυβοειδές επιθήλιο

**Περιγραφή:** Γενικά δυο στρώματα κυβοειδών κυττάρων.



**Λειτουργία:** Προστασία.


**Εντόπιση:** Μεγαλύτεροι πόροι των ιδρωτοποιών αδένων και σιελογόνοι αδένες.



# Ταξινόμηση του επιθηλιακού ιστού

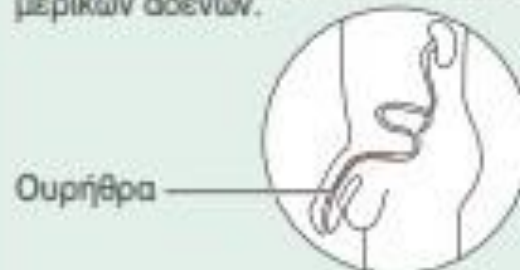## (ζ) Πολύστοιφο κυλινδρικό επιθήλιο

**Περιγραφή:** Αρκετές κυτταρικές στοιβάδες. Τα βασικά κύτταρα είναι συνήθως κυβοειδή. Τα επιφανειακά κύτταρα είναι επιμήκη και κυλινδρικά.



**Λειτουργία:** Προστασία και έκκριση.

**Εντόπιση:** Σπάνιο στο ανθρώπινο σώμα. Σε περιορισμένη έκταση στην ανδρική ουρήθρα και στους μεγάλους πόρους μερικών αδένων.



# Αδενικό επιθήλιο

- Το αδενικό επιθήλιο σχηματίζεται από εξειδικευμένα κύτταρα που παράγουν ουσίες είτε χρήσιμες για τον οργανισμό (εκκρίματα) είτε άχρηστες (απεκκρίματα).
- Οι αδένες διακρίνονται σε ενδοκρινείς (χωρίς πόρους) και σε εξωκρινείς (με εκφορητικούς πόρους).
- Οι ενδοκρινείς εκκρίνουν ορμόνες , που εισέρχονται στα αγγεία του κυκλοφορικού συστήματος και μετακινούνται προς τα όργανα-στόχους όπου σηματοδοτούν μια αντίδραση.
- Οι εξωκρινείς έχουν ένα εκκριτικό τμήμα που περιέχει εκκριτικά κύτταρα και τους πόρους με τους οποίους εκκρίνουν τα προϊόντα τους πάνω σε επιφάνειες του σώματος ή στο εσωτερικό κοιλότητων.

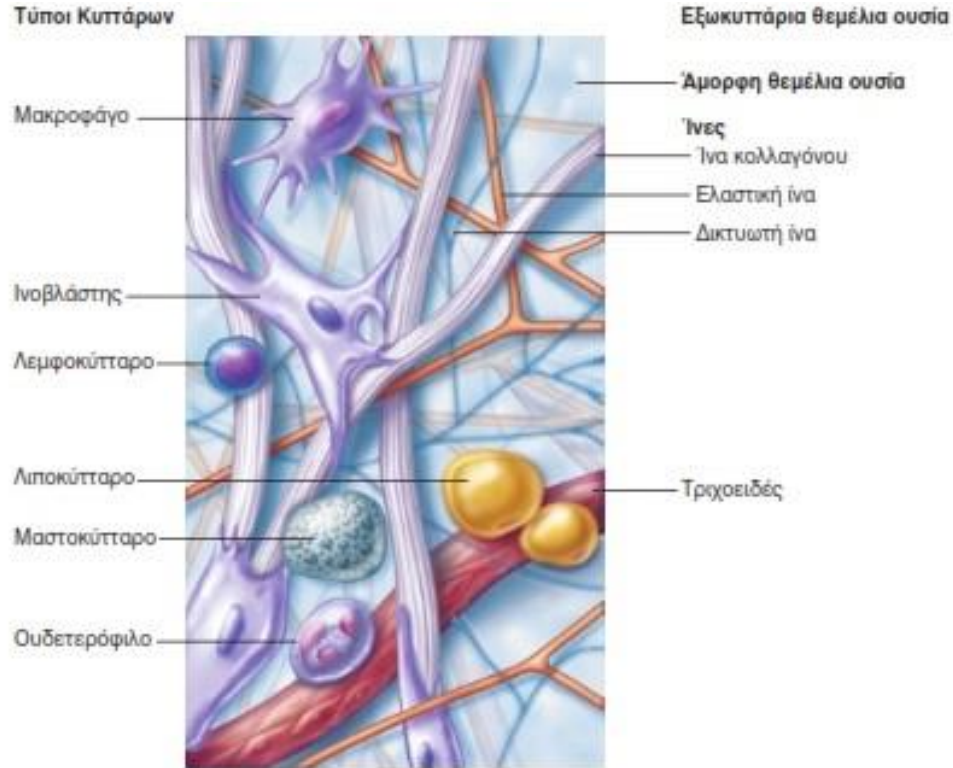
# Αδένες του ανθρώπου

- Επίφυση
- Υπόφυση
- Δακρυικοί αδένες
- Σιελογόνοι αδένες
- Θυροειδής
- Παραθυροειδής
- Θύμος
- Στόμαχος
- Πάγκρεας
- Νεφροί
- Γεννητικοί αδένες
- Μήτρα
- Σμηγματογόνοι αδένες
- Ιδρωτοποιοί αδένες
- Μαστοί
- Ήπαρ
- Επινεφρίδια

# ΣΥΝΔΕΤΙΚΟΣ ΙΣΤΟΣ

- Είναι ο πιο ετερογενής και εκτεταμένος ιστός του σώματος. Προσφέρει και διατηρεί τη μορφή του σώματος. Χρησιμεύει για τη σύνδεση και τη συνένωση των κυττάρων και των οργάνων και υποβαστάζει το σώμα.
- Όπως όλοι οι ιστοί, ο συνδετικός αποτελείται από κύτταρα και εξωκυττάρια μητρική ουσία (σε αντίθεση με άλλα είδη ιστών η μητρική ουσία αποτελεί το μεγαλύτερο συστατικό).
- Τα κύτταρα του συνδετικού ιστού βρίσκονται καθηλωμένα μέσα στην εξωκυττάρια ουσία.
- Ο συνδετικός ιστός αποτελείται από **κύτταρα, ίνες και θεμέλια ουσία**. Οι διαφορετικές αναλογίες αυτών των τριών συστατικών διαμορφώνουν και τους τύπους του συνδετικού ιστού.

# Συνδετικός ιστός



- Οι κύριες κατηγορίες συνδετικού ιστού είναι:
- **Ιδίως συνδετικός ιστός** (π.χ. Λιπώδης ιστός και ινώδης των συνδέσμων)
- **Χόνδρος**
- **Οστίτης ιστός**
- **Αίμα**

# ΣΥΝΔΕΤΙΚΟΣ ΙΣΤΟΣ

- Ο Κυρίαρχος τύπος κυττάρων κάθε συνδετικού ιστού παράγει τις ίνες και την άμορφη θεμέλια ουσία της εξωκυττάριας ουσίας.
- Τα κύτταρα αυτά ονομάζονται **ινοβλάστες** στον ιδίως συνδετικό ιστό, **χονδροβλάστες** στον χόνδρο και **οστεοβλάστες** στο οστό.
- Μετά το σχηματισμό του αντίστοιχου ιστού τα κύτταρα αυτά ονομάζονται ινοκύτταρα, χονδροκύτταρα και οστεοκύτταρα και η λειτουργία τους συνίσταται στη διατήρηση της εξωκυττάριας ουσίας.
- Στους επιπρόσθετους τύπους κυττάρων που απαντώνται σε πολλούς συνδετικούς ιστούς περιλαμβάνονται τα λιποκύτταρα και διάφορα κύτταρα του ανοσοποιητικού συστήματος: λευκά αιμοσφαίρια, μακροφάγα και μαστοκύτταρα.

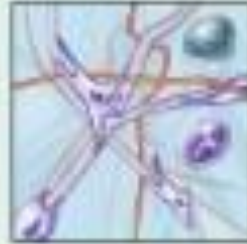


# ΣΥΝΔΕΤΙΚΟΣ ΙΣΤΟΣ

- Στους συνδετικούς ιστούς απαντώνται τρεις τύποι ινών: **κολλαγόνες ίνες** που ανθίστανται στην τάση, **δικτυωτές ίνες** που παρέχουν δομική στήριξη και **ελαστικές ίνες** που επιτρέπουν την επαναφορά των διατεταμένων ιστών.
- Η **άμορφη θεμέλια ουσία** είναι μία ζελατινώδης ύλη που συγκρατεί τα υγρά.
- Η εξωκυττάρια ουσία του οστού αποκτά σκληρή σύσταση με τη βοήθεια των ασβεστοποιημένων μεταλλικών αλάτων.

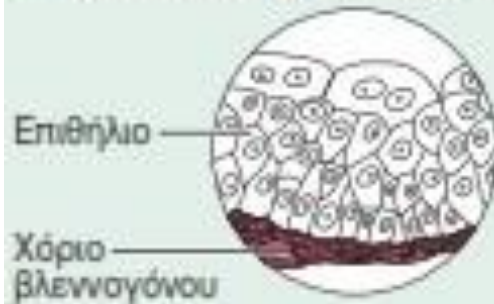# Χαλαρός συνδετικός ιστός, αραιός

**Περιγραφή:** Ζελατινώδης εξωκυττάρια θεμέλια ουσία που περιέχει και τους τρεις τύπους ινών.  
**Κύτταρα:** ινοβλάστες, μακροφάγα, μαστοκύτταρα και μερικά λευκά αιμοσφαίρια.



**Λειτουργία:** Περιβάλλει τα όργανα και απορροφά τους κραδασμούς τους. Τα μακροφάγα του φαγοκυτταρώνουν βακτήρια. Διαδραματίζει σημαντικό ρόλο στη φλεγμονή. Συγκρατεί και διακινεί το ιστικό υγρό.

**Εντόπιση:** Εξαπλώνεται σε μεγάλη έκταση κάτω από τα επιθήλια του σώματος σχηματίζοντας π.χ. το χόριο του βλεννογόνου. Βρίσκεται γύρω από τα όργανα και τα τριχοειδή.



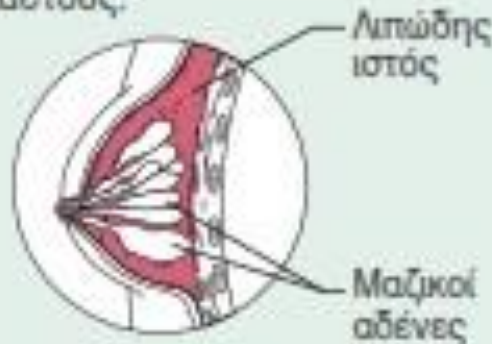
# Χαλαρός συνδετικός ιστός, λιπώδης

**Περιγραφή:** Εξωκυττάρια ουσία όπως αυτή του αραιού συνδετικού ιστού, αλλά πολύ σποραδικά κατανεμημένη. Συνωπισμένα λιποκύτταρα, ο πυρήνας των οποίων έχει παρεκτοπιστεί προς το ένα άκρο του κυττάρου, από ένα μεγάλο λιποσταγονίδιο.



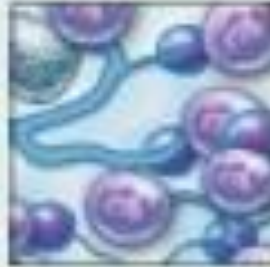
**Λειτουργία:** Αποθηκεύει ενέργεια. Παρέχει μόνωση ενάντια στην απώλεια θερμότητας. Προστατεύει και στηρίζει τα όργανα.

**Εντόπιση:** Κάτω από το δέρμα, στο υποδόριο. Γύρω από τους νεφρούς και τους οφθαλμικούς βολβούς. Στην κοιλιακή χώρα και τους μαστούς.



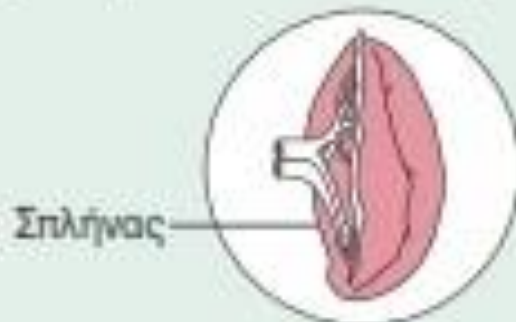
# Χαλαρός συνδετικός ιστός, δικτυωτός

**Περιγραφή:** Πλέγμα δικτυωτών ινών μέσα σε μια συνήθη χαλαρή άμορφη θεμέλια ουσία. Στο πλέγμα βρίσκονται δικτυωτά κύτταρα.



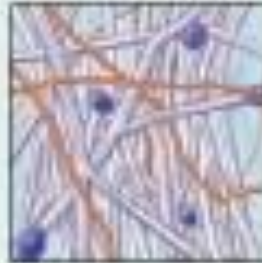**Λειτουργία:** Οι ίνες σχηματίζουν έναν μαλακό εσωτερικό σκελετό (στρώμα) που στηρίζει όλους τους άλλους τύπους κυττάρων, περιλαμβανομένων των λευκών αιμοσφαιρίων, των μαστοκυττάρων και των μακροφάγων.

**Εντόπιση:** Λεμφικά όργανα (λεμφαδένες, μυελός των οστών και σπλήνας).



# Πυκνός συνδετικός ιστός, ακανόνιστος

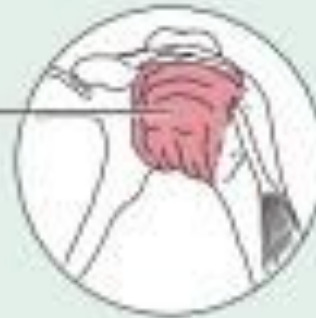**Περιγραφή:** Κολλαγόνες ίνες, οι περισσότερες διατεταγμένες με ακανόνιστο τρόπο. Υπάρχουν και μερικές ελαστικές ίνες. Οι ινοβλάστες αποτελούν τον κυρίαρχο τύπο κυττάρων. Παρατηρούνται επίσης κύτταρα του ανοσοποιητικού και λιποκύτταρα.



**Λειτουργία:** Διαθέτει την ικανότητα να ανθίσταται στην τάση που ασκείται προς αρκετές κατευθύνσεις. Παρέχει δομική αντοχή.

**Εντόπιση:** Ινώδης κάψα οργάνων και ινώδης στοιβάδα αρθρώσεων. Χόριο του δέρματος. Υποβλεννογόνιος χιτώνας της πεπτικής οδού.

Ινώδης  
στοιβάδα του  
αρθρικού  
θυλάκου



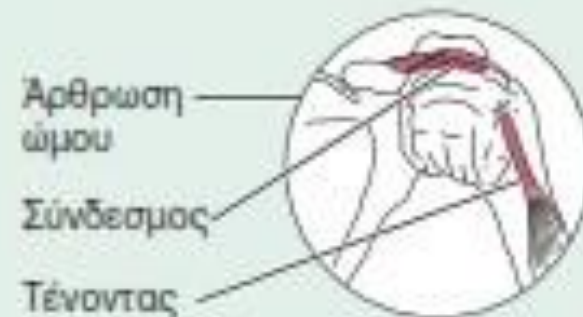# Πυκνός συνδετικός ιστός, κανονικός

**Περιγραφή:** Κυρίως παράλληλες κολλαγόνες ίνες. Λίγες ελαστικές ίνες. Ο ινοβλάστης αποτελεί τον κυρίαρχο τύπο κυττάρων.



**Λειτουργία:** Πρόσφυση των μυών στα οστά ή σε άλλους μύες. Συνδέει τα οστά μεταξύ τους. Παρέχει σημαντική αντοχή στην εφελκυστική καταπόνηση όταν η ελκτική δύναμη ασκείται προς μία κατεύθυνση.

**Εντόπιση:** Τένοντες, πλειονότητα συνδέσμων, απονευρώσεις.



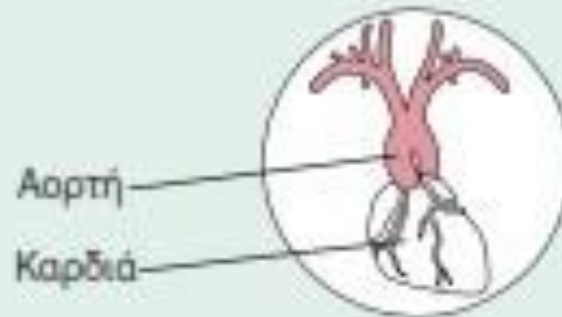
# Πυκνός συνδετικός ιστός, ελαστικός

**Περιγραφή:** Πυκνός κανονικός συνδετικός ιστός με υψηλή περιεκτικότητα σε ελαστικές ίνες.



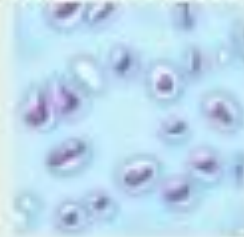**Λειτουργία:** Επιτρέπει την ελαστική επαναφορά του ιστού μετά από διάταση. Διατηρεί την παλμική ροή του αίματος κατά μήκος των αρτηριών. Διευκολύνει την ελαστική επαναφορά των πνευμόνων κατά την εκπνοή, που είναι παθητική διαδικασία.

**Εντόπιση:** Τοιχώματα μεγάλων αρτηριών. Ορισμένοι σύνδεσμοι της σπονδυλικής στήλης. Τοιχώματα βρόγχων.



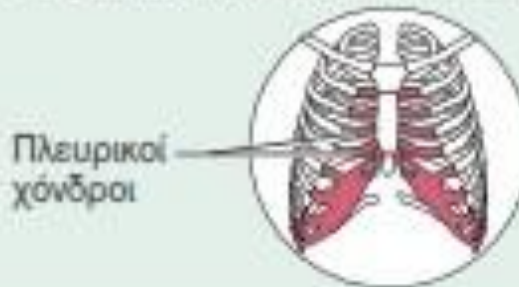# Χόνδρος: υαλοειδής

**Περιγραφή:** Άμορφη αλλά συμπαγής εξωκυττάρια ουσία. Οι κολλαγόνες ίνες σχηματίζουν ένα δυσδιάκριτο πλέγμα. Οι χονδροβλάστες παράγουν την εξωκυττάρια ουσία και μετά την ωρίμανσή τους (χονδροκύτταρα) κείτονται μέσα σε βοθρία.



**Λειτουργία:** Στηρίζει και ενισχύει. Λειτουργεί ως επανατατικός (ικανός να ανακτά το αρχικό του σχήμα) απορροφητής κραδασμών. Ανθίσταται στις συμπιεστικές δυνάμεις.

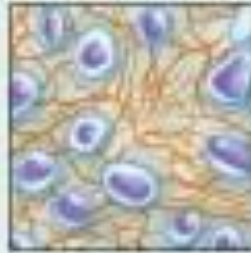
**Εντόπιση:** Σχηματίζει το μεγαλύτερο μέρος του εμβρυϊκού σκελετού. Καλύπτει τα άκρα των μακρών οστών στις αρθρικές κοιλότητες. Σχηματίζει τους πλευρικούς χόνδρους του θωρακικού κλωβού, καθώς και τους χόνδρους της μύτης, της τραχείας και του λάρυγγα.





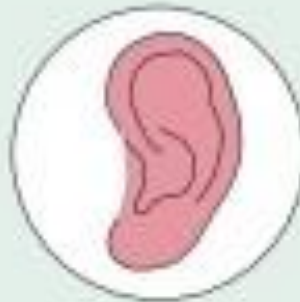# Χόνδρος: ελαστικός

**Περιγραφή:** Όμοιος με τον υαλοειδή χόνδρο, αλλά με περισσότερες ελαστικές ίνες στην εξωκυττάρια ουσία.



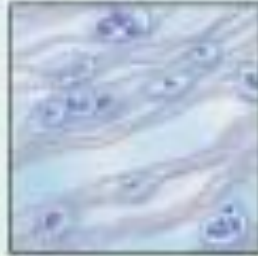**Λειτουργία:** Συμβάλλει στη διατήρηση του σχήματος μιας δομής και παράλληλα προσδίδει ευλυγισία.

**Εντόπιση:** Στηρίζει το έξω ουσ (πτερύγιο). Επιγλωττίδα.



# Χόνδρος: ινώδης χόνδρος

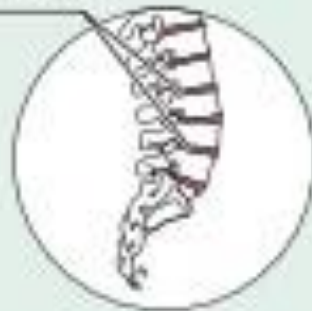**Περιγραφή:** Εξωκυττάρια ουσία όμοια με τον υαλοειδή χόνδρο αλλά λιγότερο συμπαγής από αυτόν. Κυριαρχούν οι παχιές κολλαγόνες ίνες.



**Λειτουργία:** Αντοχή στον εφελκυσμό με την ικανότητα να απορροφά τις συμπιεστικές δυνάμεις.

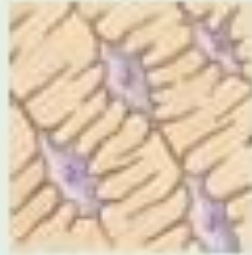**Εντόπιση:** Μεσοσπονδύλιοι δίσκοι. Ηβική σύμφυση. Μηνίσκοι της άρθρωσης του γόνατος.

Μεσοσπονδύλιοι δίσκοι



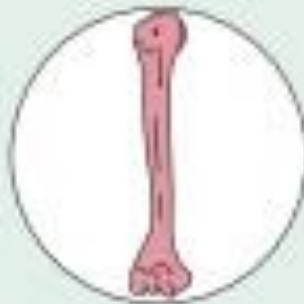# Οστό: οστίτης ιστός

**Περιγραφή:** Σκληρής σύστασης, ασβεστοποιημένη εξωκυττάρια θεμέλια ουσία που περιέχει πολλές κολλαγόνες ίνες. Τα οστεοκύτταρα εντοπίζονται μέσα σε βοθρία. Πολύ αγγειοβριθής.



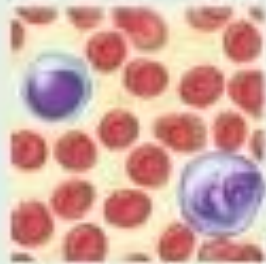
**Λειτουργία:** Υποστηρίζει και προστατεύει (περικλείοντας πιο ευαίσθητες δομές). Παρέχει μοχλούς στους οποίους ασκείται η ενέργεια των μυών. Αποθηκεύει ασβέστιο και άλλα μέταλλα καθώς και λίπος. Ο μυελός των οστών αποτελεί το σημείο παραγωγής των αιμοκυττάρων (αιμοποίηση)

**Εντόπιση:** Οστά.



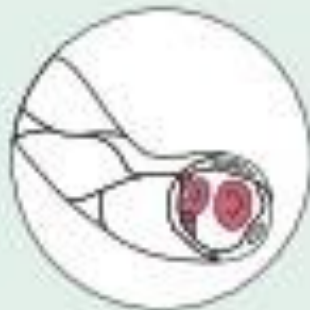# Συνδετικός ιστός: αίμα

**Περιγραφή:** Ερυθρά αιμοσφαίρια, λευκά αιμοσφαίρια και αιμοπετάλια μέσα σε ρευστή εξωκυττάρια ουσία (πλάσμα).



**Λειτουργία:** Μεταφορά αναπνευστικών αερίων, θρεπτικών συστατικών, παραπροϊόντων του μεταβολισμού και άλλων ουσιών.

**Εντόπιση:** Εντός των αιμοφόρων αγγείων.



# Μυϊκός ιστός

- Ο μυϊκός ιστός αποτελείται από επιμήκη μυϊκά κύτταρα τα οποία είναι εξειδικευμένα στη συστολή και στην κινητικότητα.
- Τα μυϊκά κύτταρα διαχωρίζονται μεταξύ τους από ελάχιστο χαλαρό συνδετικό ιστό.
- Οι τύποι του μυϊκού ιστού είναι τρεις:
- Ο **σκελετικός** μυϊκός ιστός εντοπίζεται στους μυς που κινούν το σκελετό. Τα κύτταρά του είναι κυλινδρικά και εμφανίζουν γραμμώσεις.
- Ο **καρδιακός** μυϊκός ιστός εντοπίζεται στα τοιχώματα της καρδιάς και εξωθεί το αίμα. Τα κύτταρά του διακλαδίζονται και διαθέτουν γραμμώσεις.
- Ο **λείος** μυϊκός ιστός εντοπίζεται στα τοιχώματα των κοίλων οργάνων και ρόλος του είναι η επίτευξη προωθητικών κινήσεων μέσω εναλλαγής σύσπασης και χάλασης. Τα κύτταρά του είναι ατρακτοειδή και δεν έχουν γραμμώσεις.

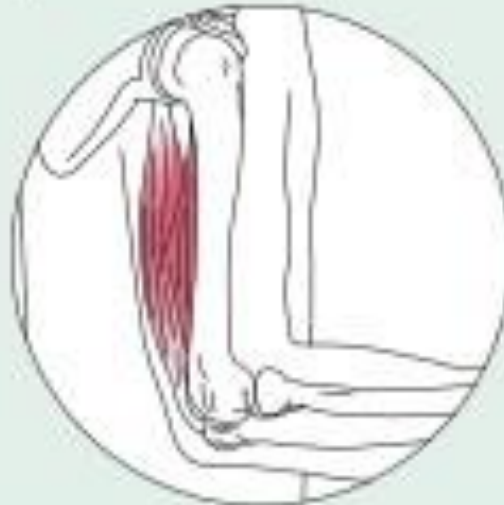# Σκελετικός μυς

**Περιγραφή:** Επιμήκη, κυλινδρικά, πολυπύρρηνα κύτταρα. Εμφανείς γραμμώσεις.

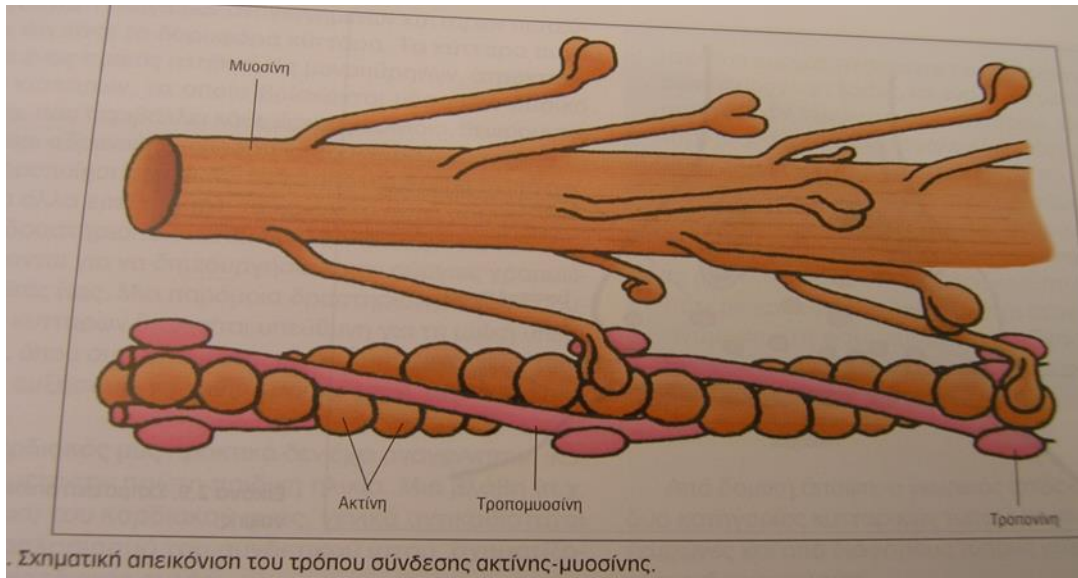
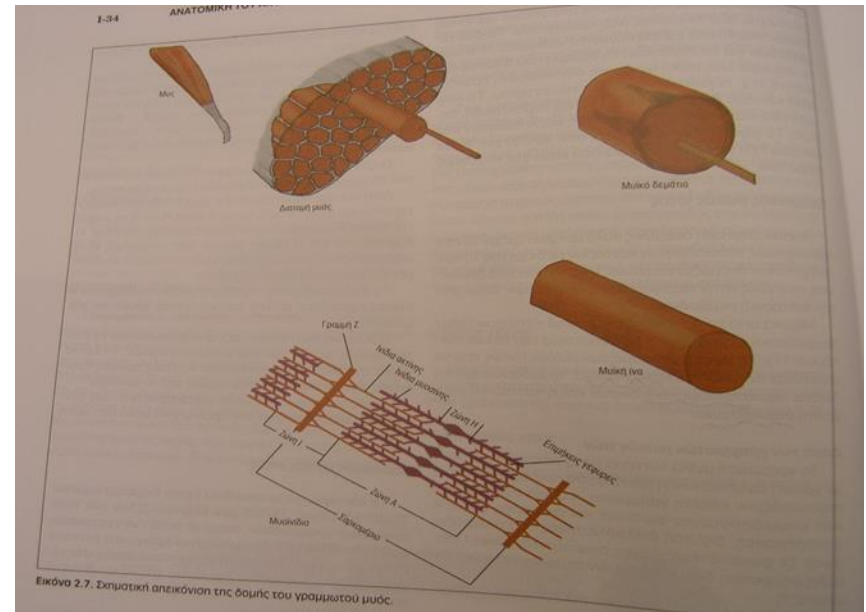


**Λειτουργία:** Εκούσια κίνηση, μετακίνηση, χειρισμός περιβάλλοντος, έκφραση προσώπου.

**Εντόπιση:** Στους σκελετικούς μύες που προσφύονται στα οστά ή ενίστε στο δέρμα.



# Δομή γραμμωτών μυϊκών κυττάρων



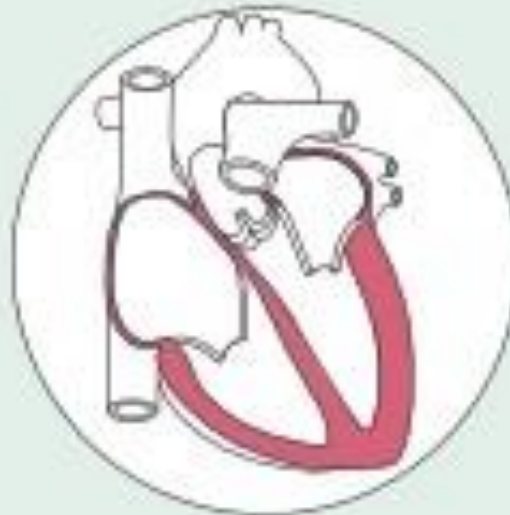# Καρδιακός μυς

**Περιγραφή:** Διακλαδιζόμενα, γραμμωτά, γενικά μονοπύρρηνα κύτταρα που αλληλοδιαπλέκονται μέσω εξειδικευμένων συνάψεων (εμβόλιμοι δίσκοι).



**Λειτουργία:** Κατά τη σύσπασή του, εξωθεί το αίμα εντός της κυκλοφορίας. Δεν υπόκειται στον έλεγχο της θέλησης.

**Εντόπιση:** Καρδιακά τοιχώματα.





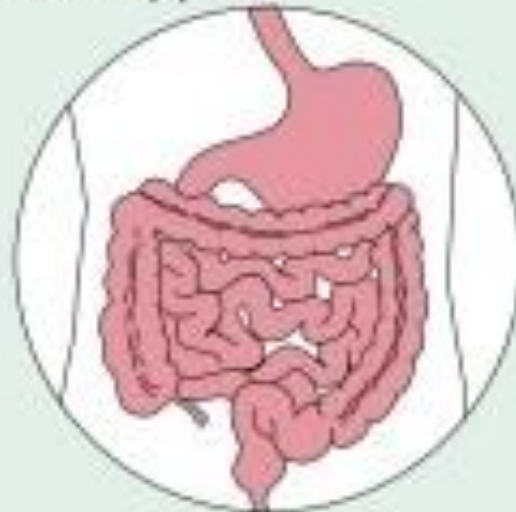# Λείος μυς

**Περιγραφή:** Ατρακτοειδή κύτταρα με κεντρικά τοποθετημένους πυρήνες, χωρίς γραμμώσεις. Τα κύτταρα διατάσσονται σε μικρή απόσταση μεταξύ τους σχηματίζοντας χιτώνες.



**Λειτουργία:** Επιτελεί εξωθητικές κινήσεις για την προώθηση π.χ. της τροφής, των ούρων, του εμβρύου κ.λπ. κατά μήκος συγκεκριμένων εσωτερικών οδών. Δεν υπόκειται στον έλεγχο της θέλησης.

**Εντόπιση:** Κυρίως στα τοιχώματα των κοίλων οργάνων.

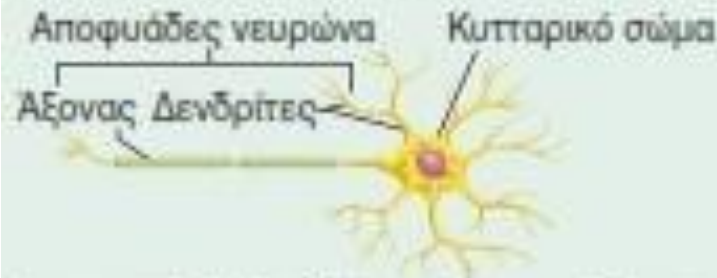


# Νευρικός ιστός

- Ο νευρικός ιστός, που αποτελεί τον κυρίαρχο ιστό του νευρικού συστήματος, αποτελείται από νευρώνες και στηρικτικά κύτταρα τα οποία ονομάζονται νευρογλοιακά.
- Ο ιστός αυτός ρυθμίζει τις λειτουργίες του οργανισμού.
- Οι νευρώνες είναι διακλαδισμένα κύτταρα που λαμβάνουν και μεταδίδουν ηλεκτρικά σήματα.
- Τα νευρογλοιακά κύτταρα τρέφουν, μονώνουν και προστατεύουν τους νευρώνες.

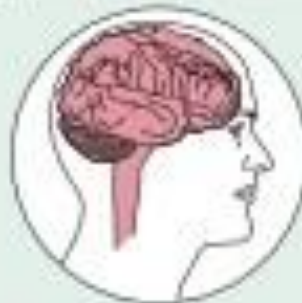# Νευρικός ιστός

**Περιγραφή:** Οι νευρώνες είναι διακλαδιζόμενα κύτταρα. Οι κυτταρικές αποφυάδες, που ενδέχεται να είναι αρκετά μακρές, εκφύονται από το κυτταρικό σώμα που περιέχει τον πυρήνα του κυττάρου. Στον νευρικό ιστό περιλαμβάνονται και στηρικτικά κύτταρα που δεν μεταδίδουν ηλεκτρικά σήματα και σχηματίζουν τη νευρογλοία (δεν απεικονίζεται).



**Λειτουργία:** Μεταδίδουν ηλεκτρικά σήματα από τις διάφορες περιοχές του σώματος προς τον νωτιαίο μυελό και τον εγκέφαλο ή από τον εγκέφαλο και τον νωτιαίο μυελό προς τα εκτελεστικά όργανα, τα οποία απαντούν είτε με σύσπαση (μύες) είτε με έκκριση ουσιών (αδένες).

**Εντόπιση:** Εγκέφαλος, νωτιαίος μυελός και νεύρα.



# Βιβλιογραφία

- **Marieb, Wilhelm, Mallatt. (2018). *Ανατομία*. Ιατρικές Εκδόσεις Λαγός Δημήτριος.**
- **Peggy A. Houglum (2016). *Brunnstrom's Κλινική Κινησιολογία*. Εκδόσεις Παρισιάνου.**
- **Anne M. Gilroy (2019). *Ανατομία του Ανθρώπου*. Εκδόσεις Ιωάννης Κωνσταντάρας.**
- **Μπαλτόπουλος. (2016). *Ανατομική του ανθρώπου – Δομή και λειτουργία*. Human Kinetics, Champaign, IL.**