

ΑΚΤΙΝΟΑΝΑΤΟΜΙΑ ΑΜΣΣ - ΟΜΣΣ

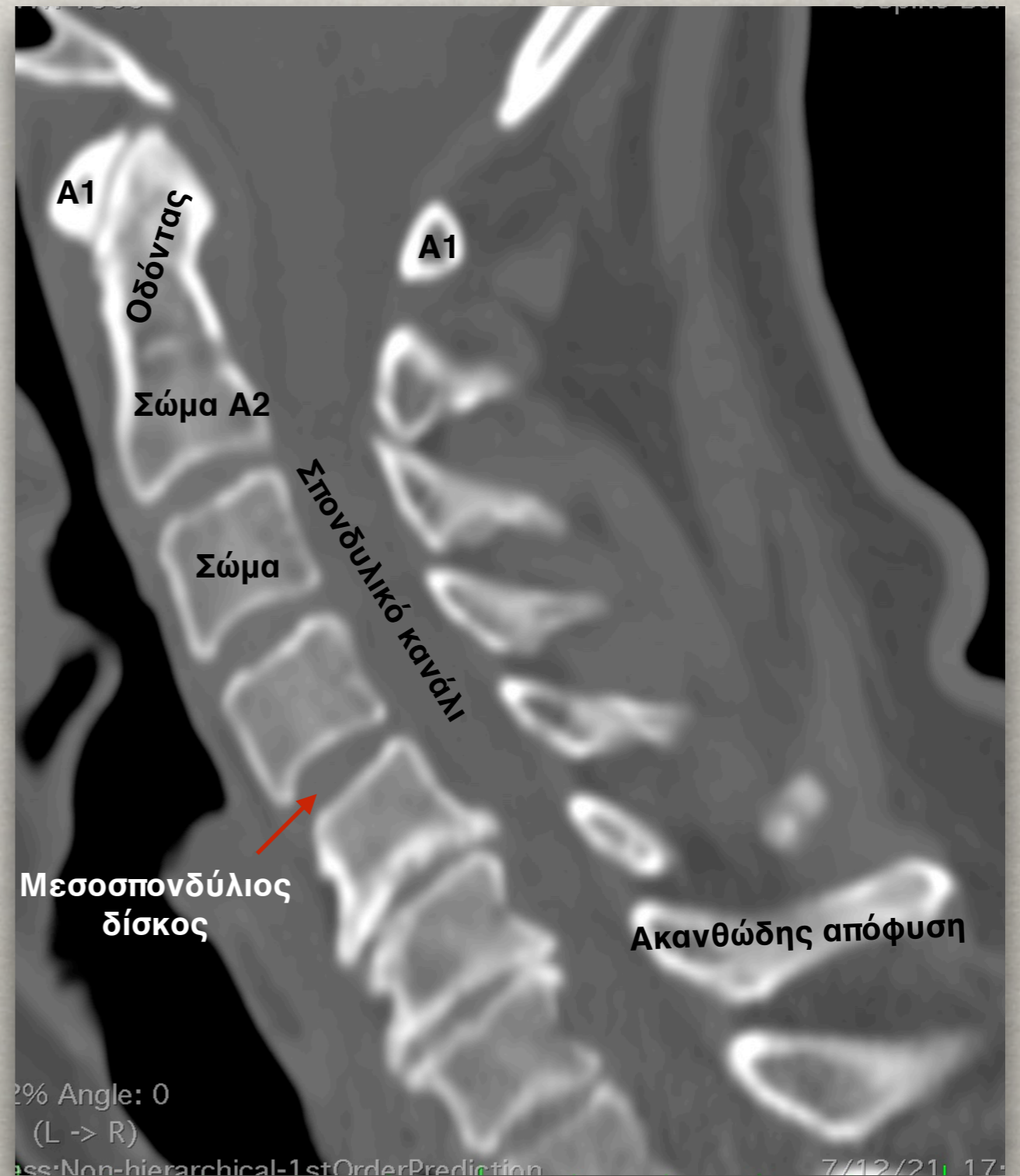
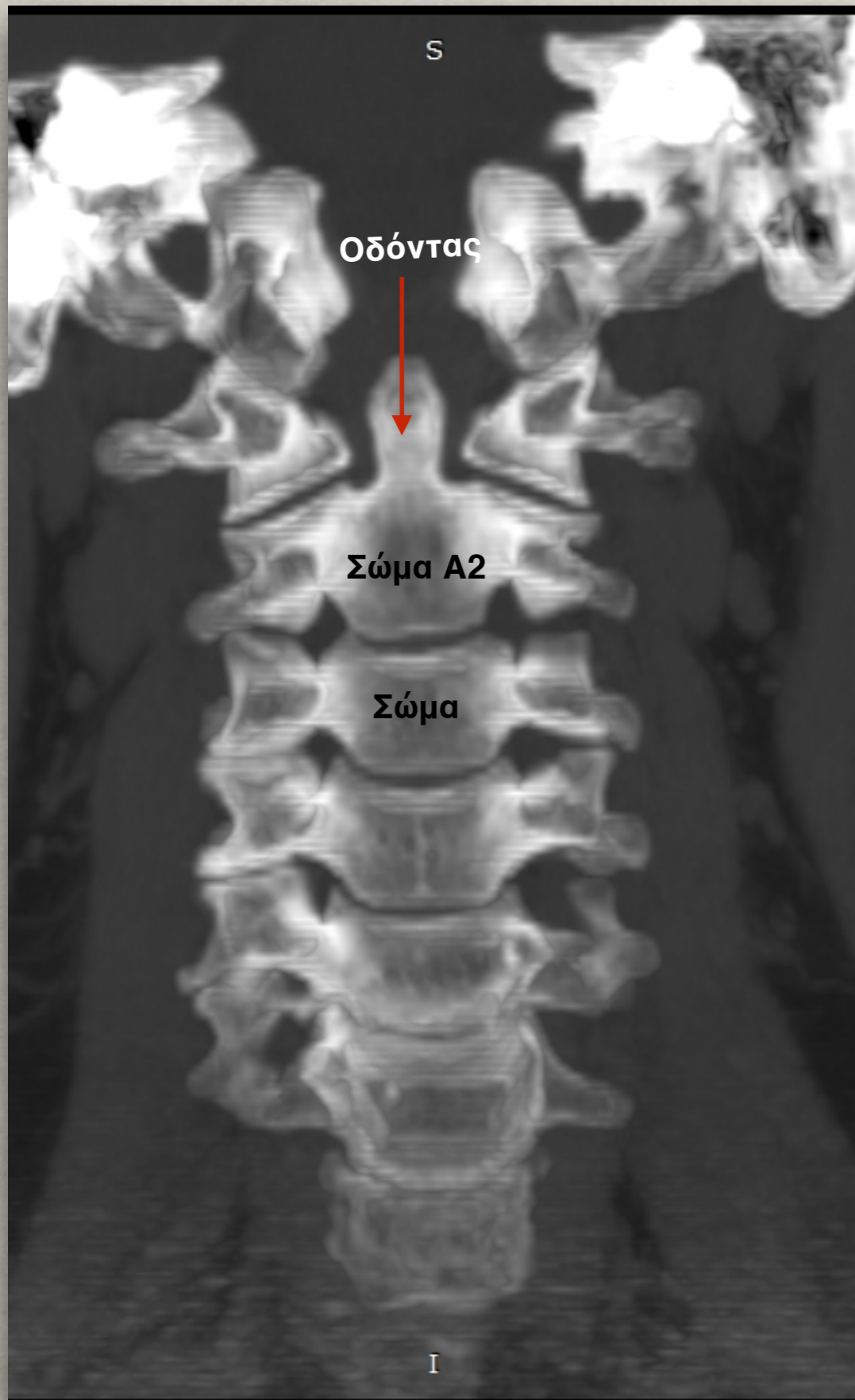

*Βάσιου Αικατερίνη
Ακτινολόγος
Καθηγήτρια Ανατομίας
Ιατρική ΠΘ*

ΑΜΣΣ

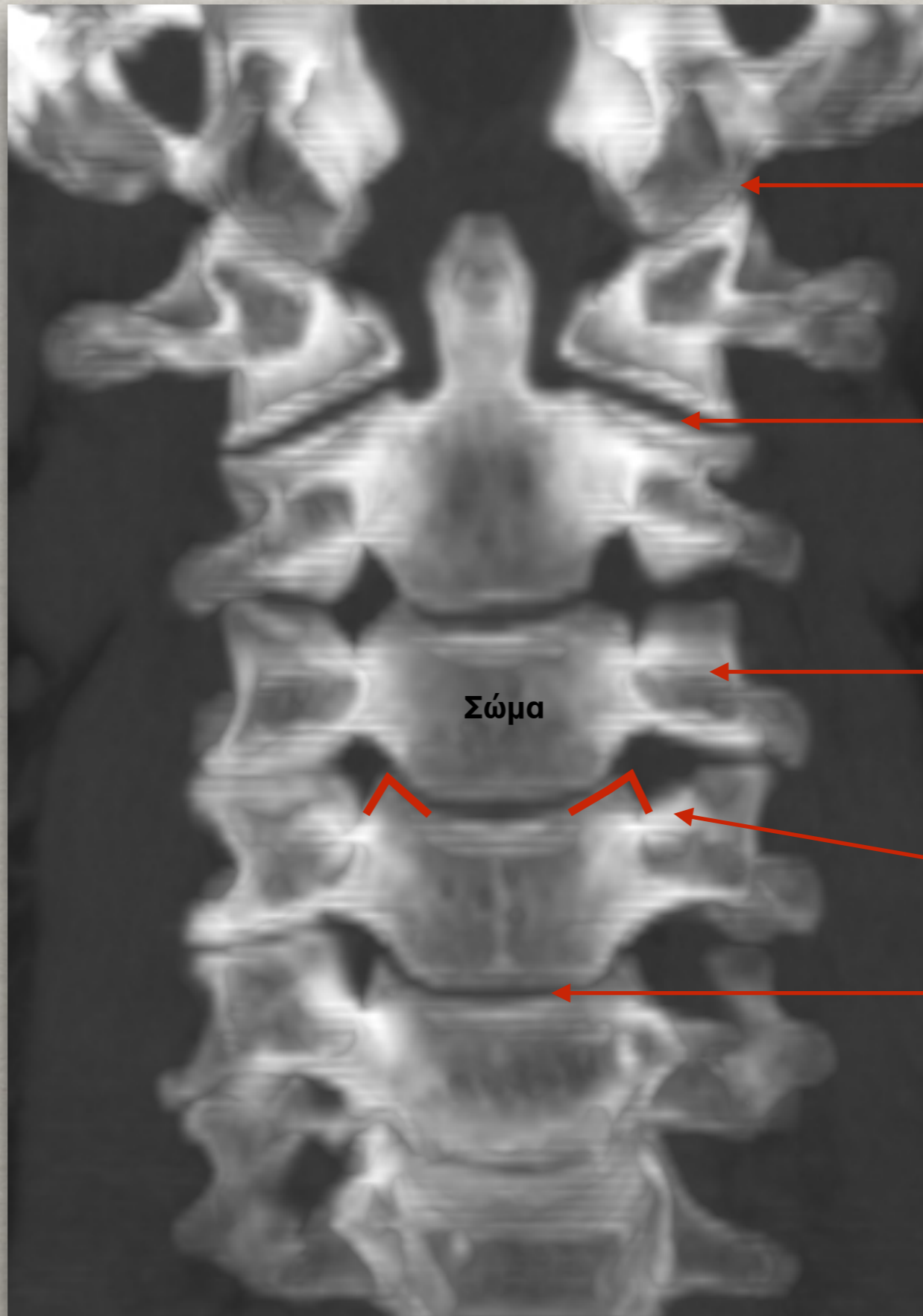
Απεικονιστική Ανατομική ΑΜΣΣ - ΟΜΣΣ

ΑΜΣΣ



Απεικονιστική Ανατομική ΑΜΣΣ - ΟΜΣΣ

ΑΜΣΣ



Ατλαντοινιακή
διάρθρωση

Πλάγια ατλαντοαξονική
διάρθρωση

Εγκάρσια απόφυση

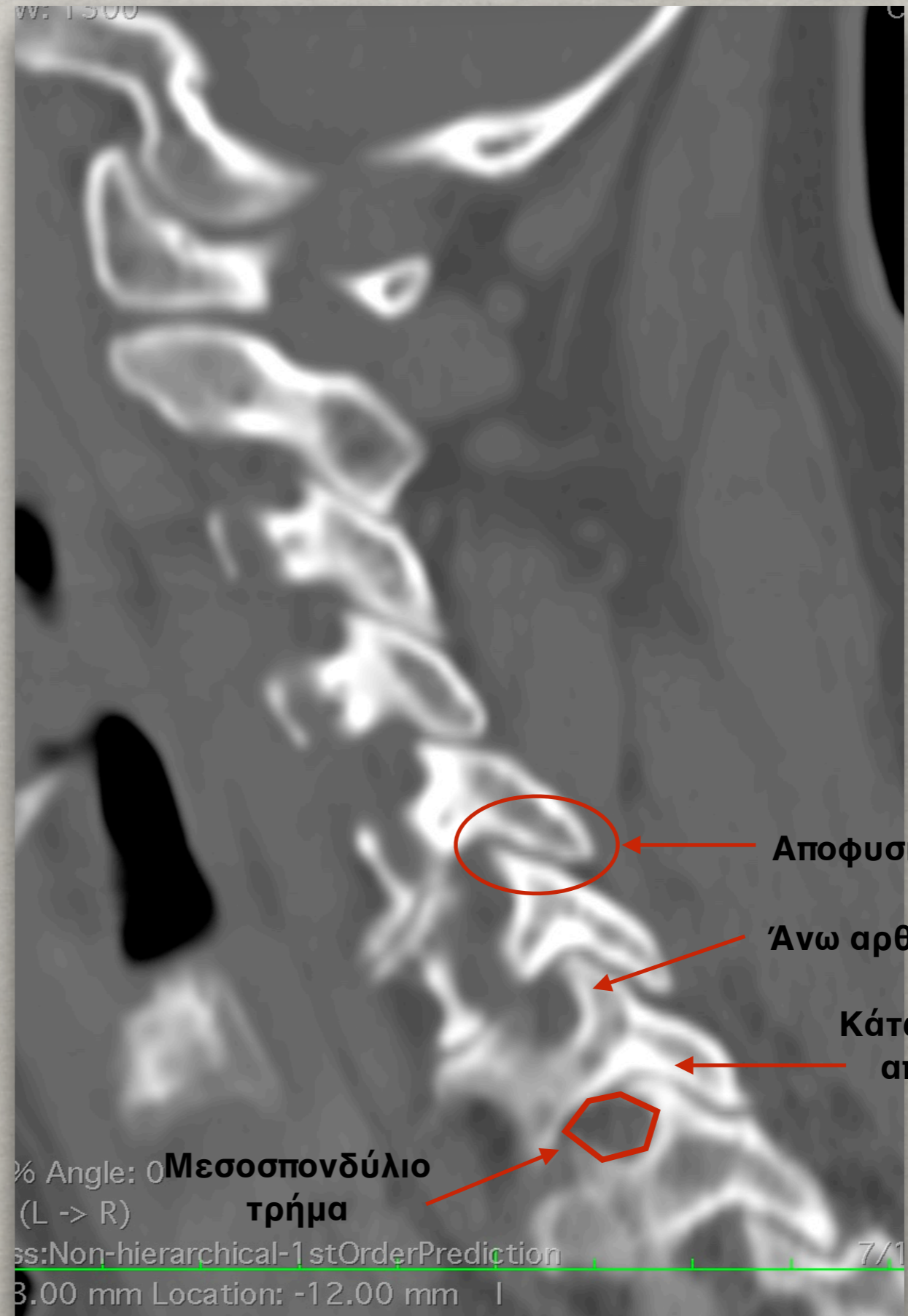
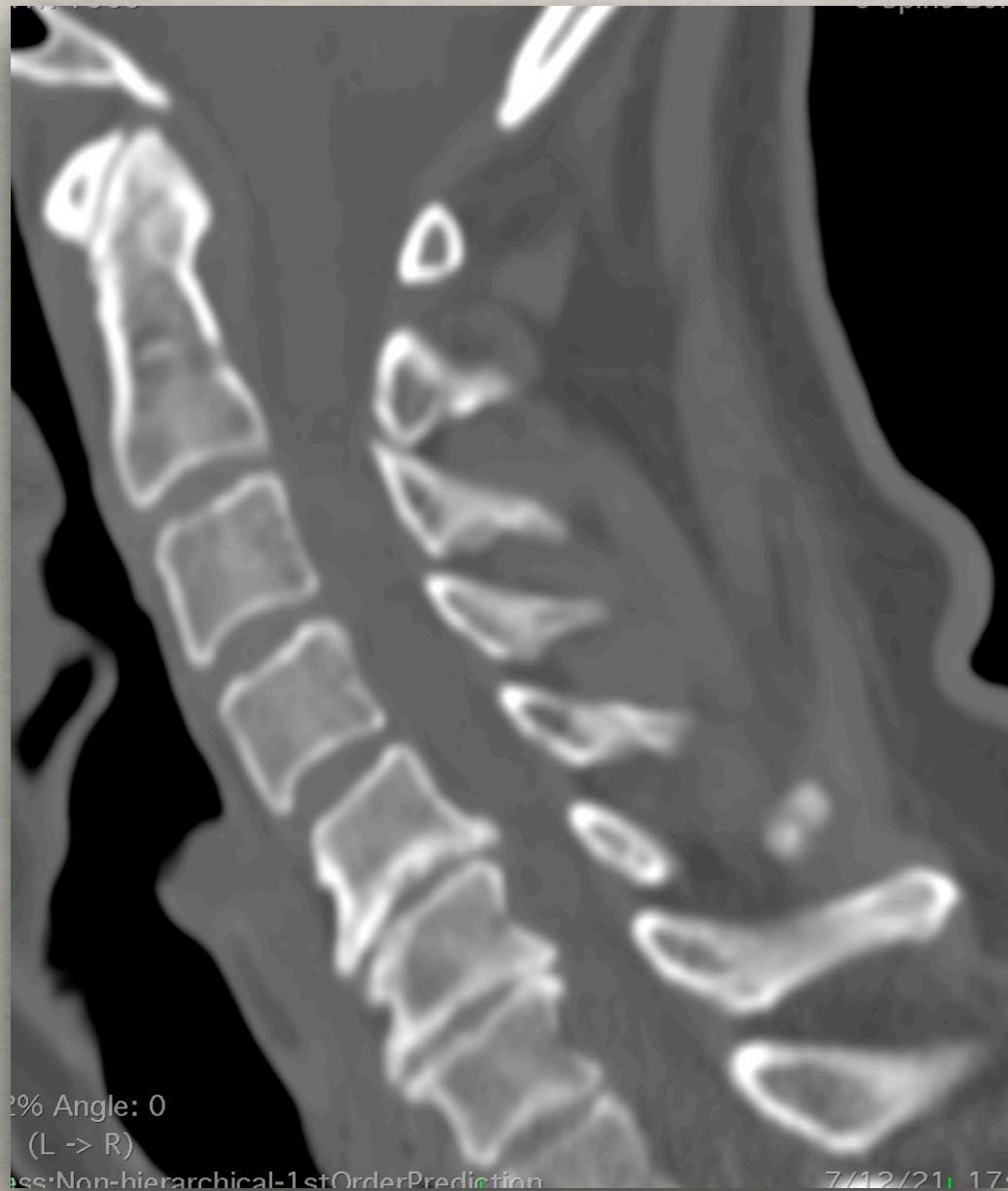Αγκιστροειδείς αποφύσεις

Μεσοσπονδύλιος
δίσκος

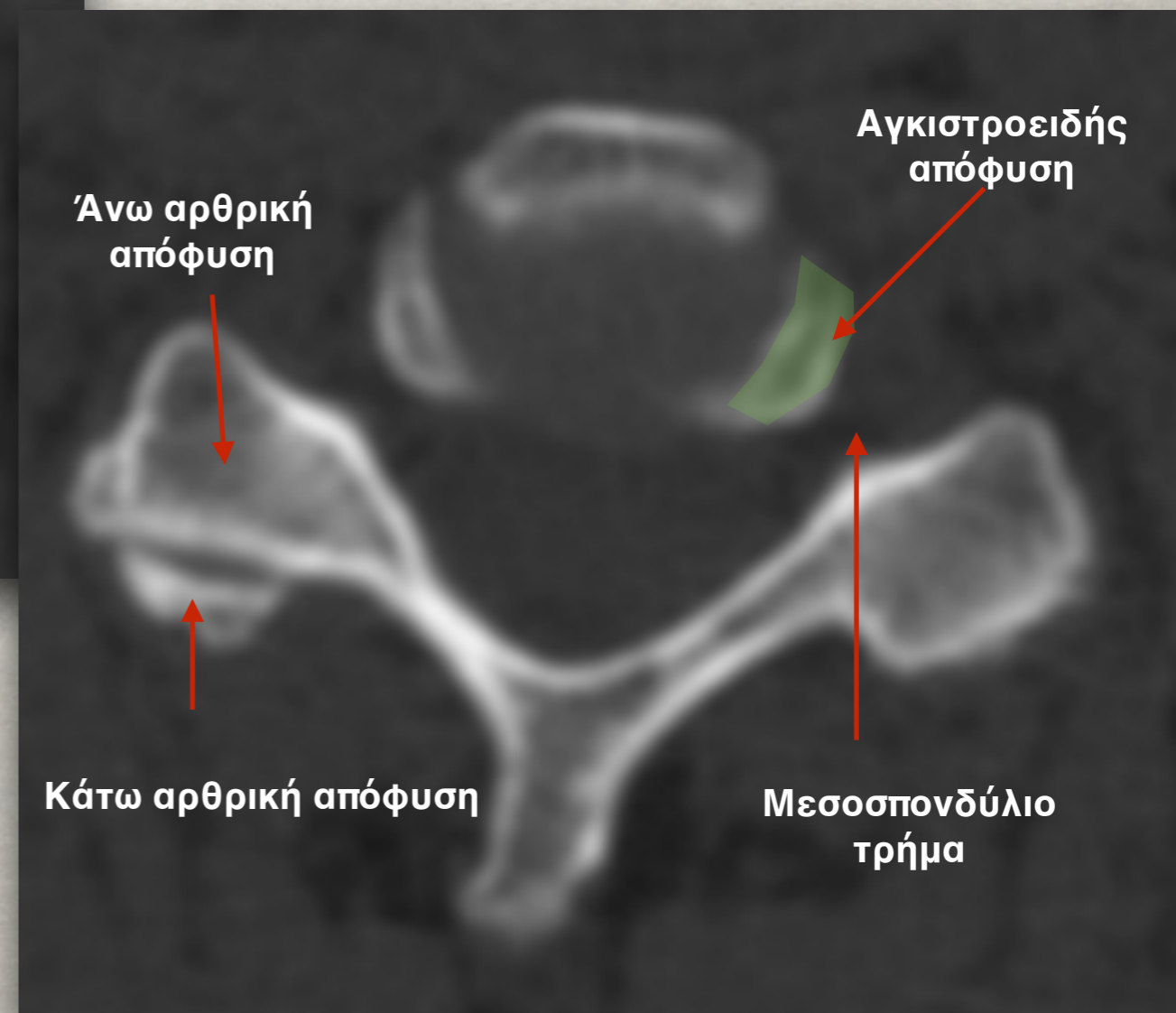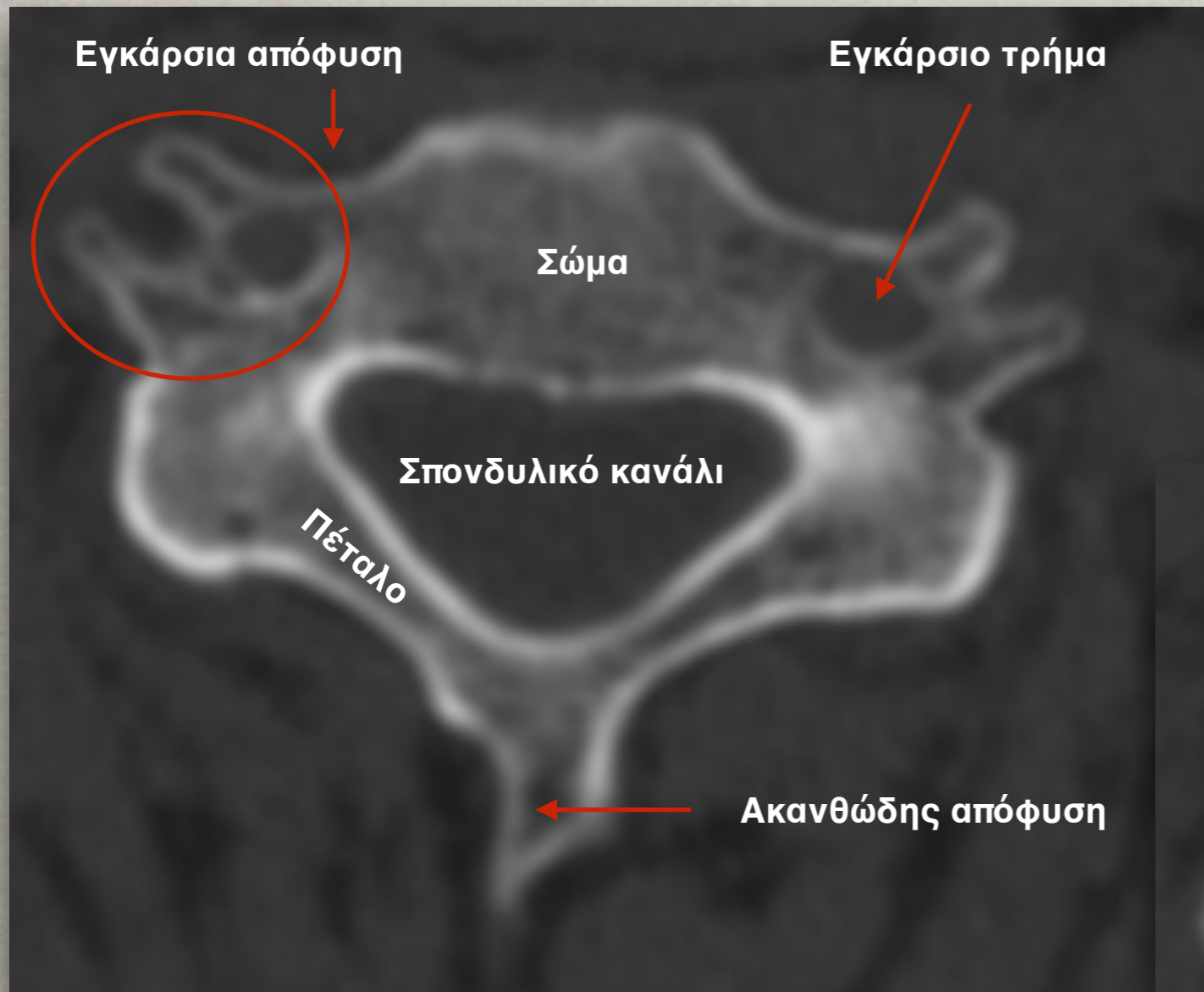Σώμα

Απεικονιστική Ανατομική ΑΜΣΣ - ΟΜΣΣ

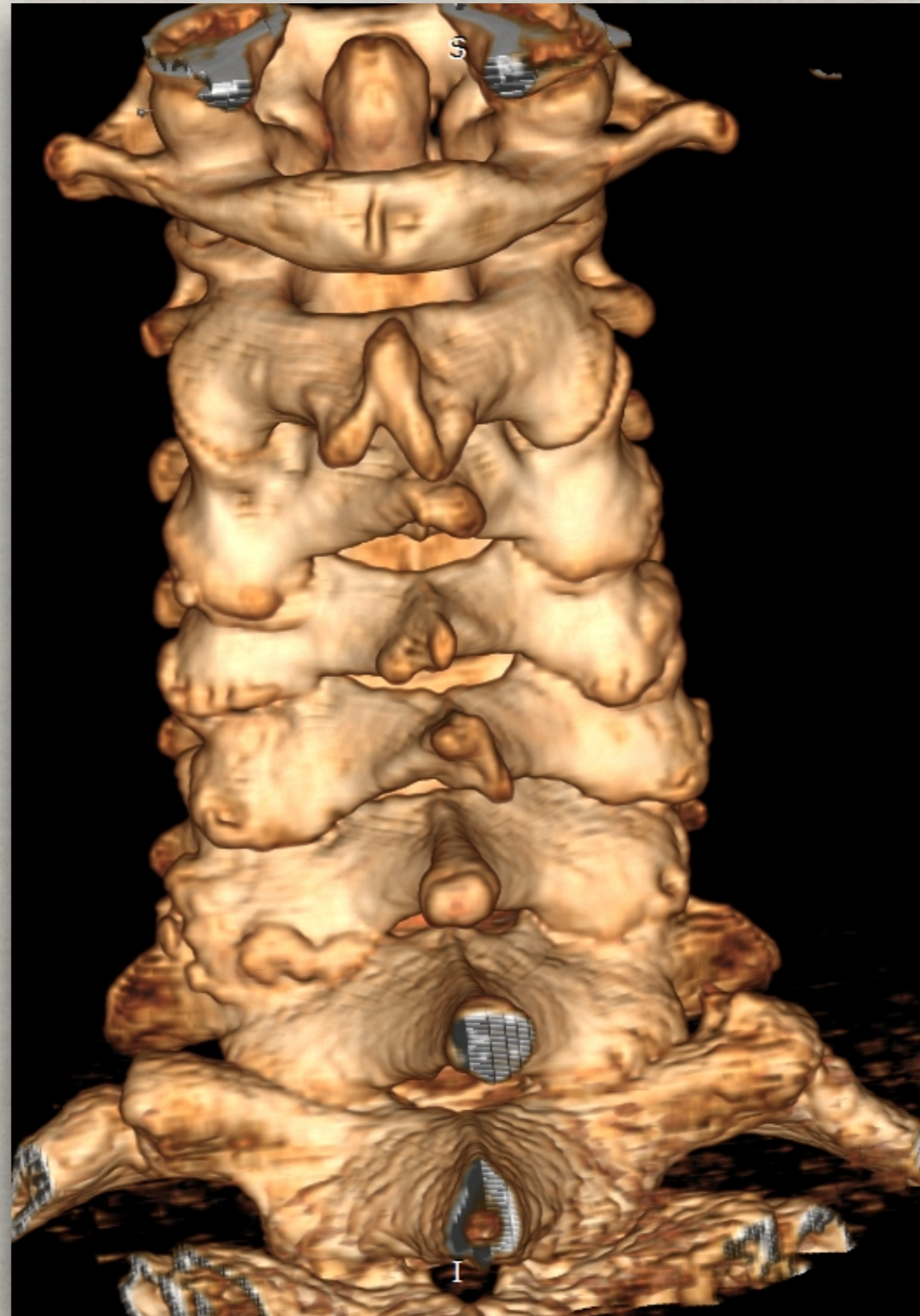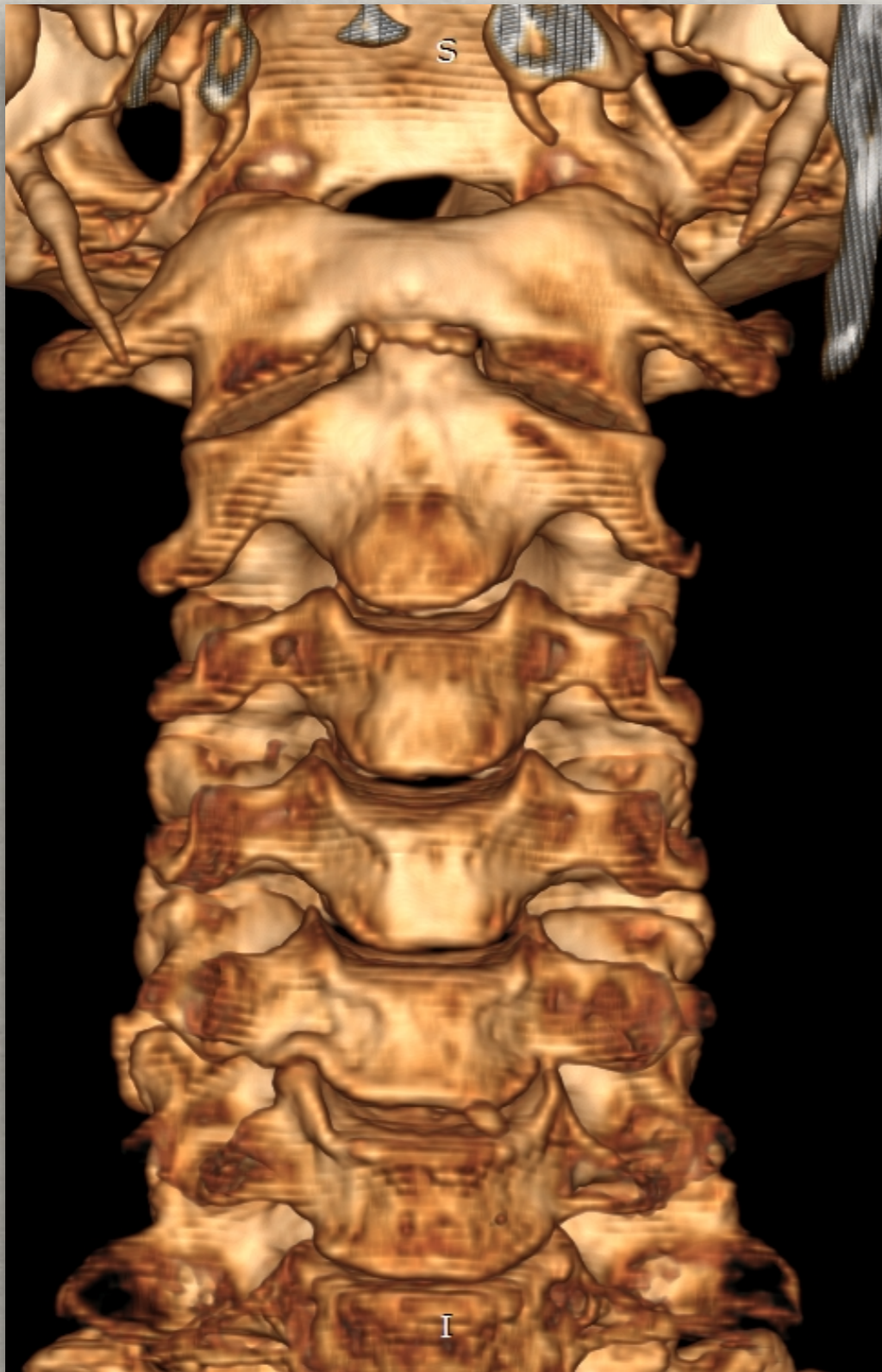ΑΜΣΣ



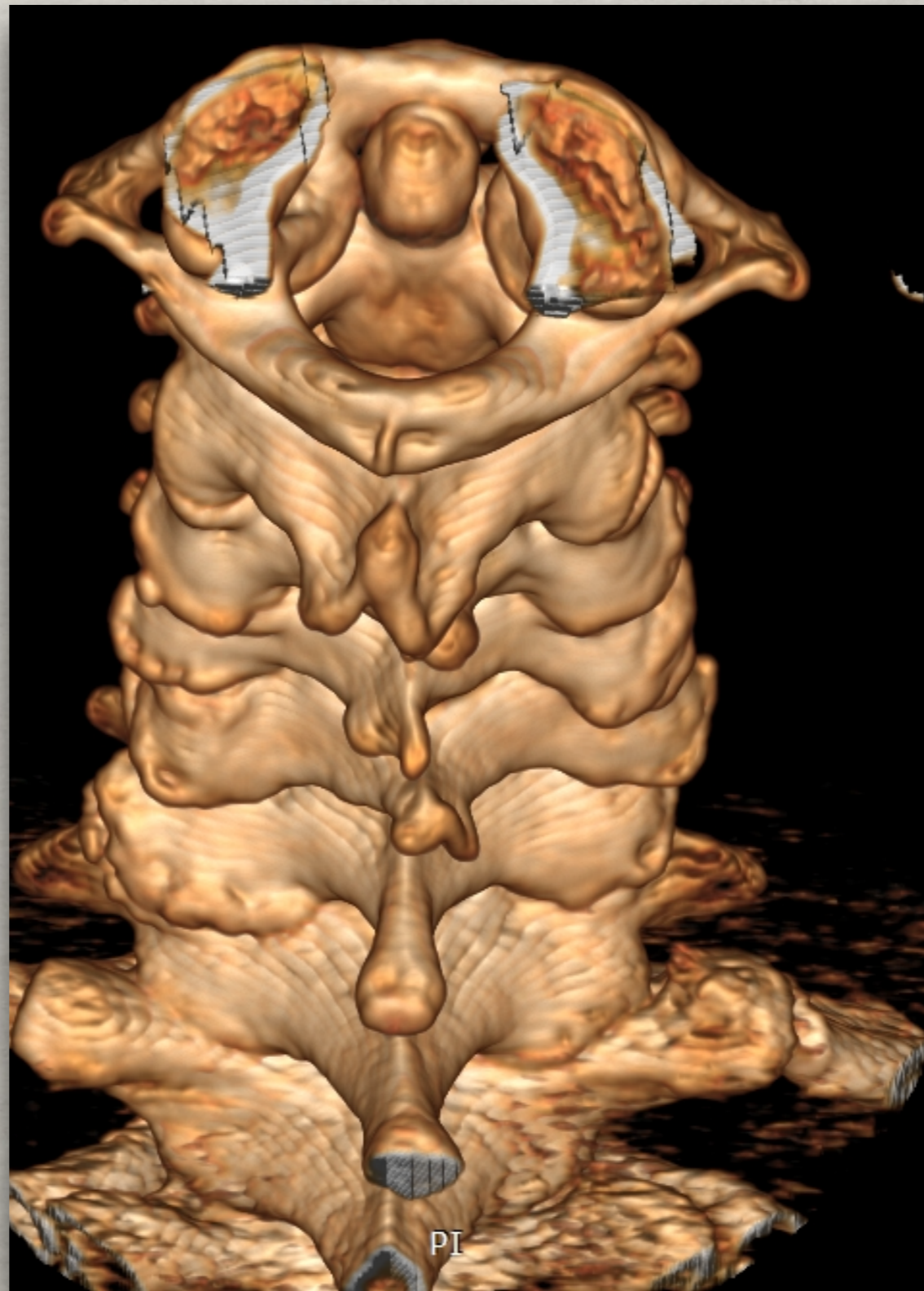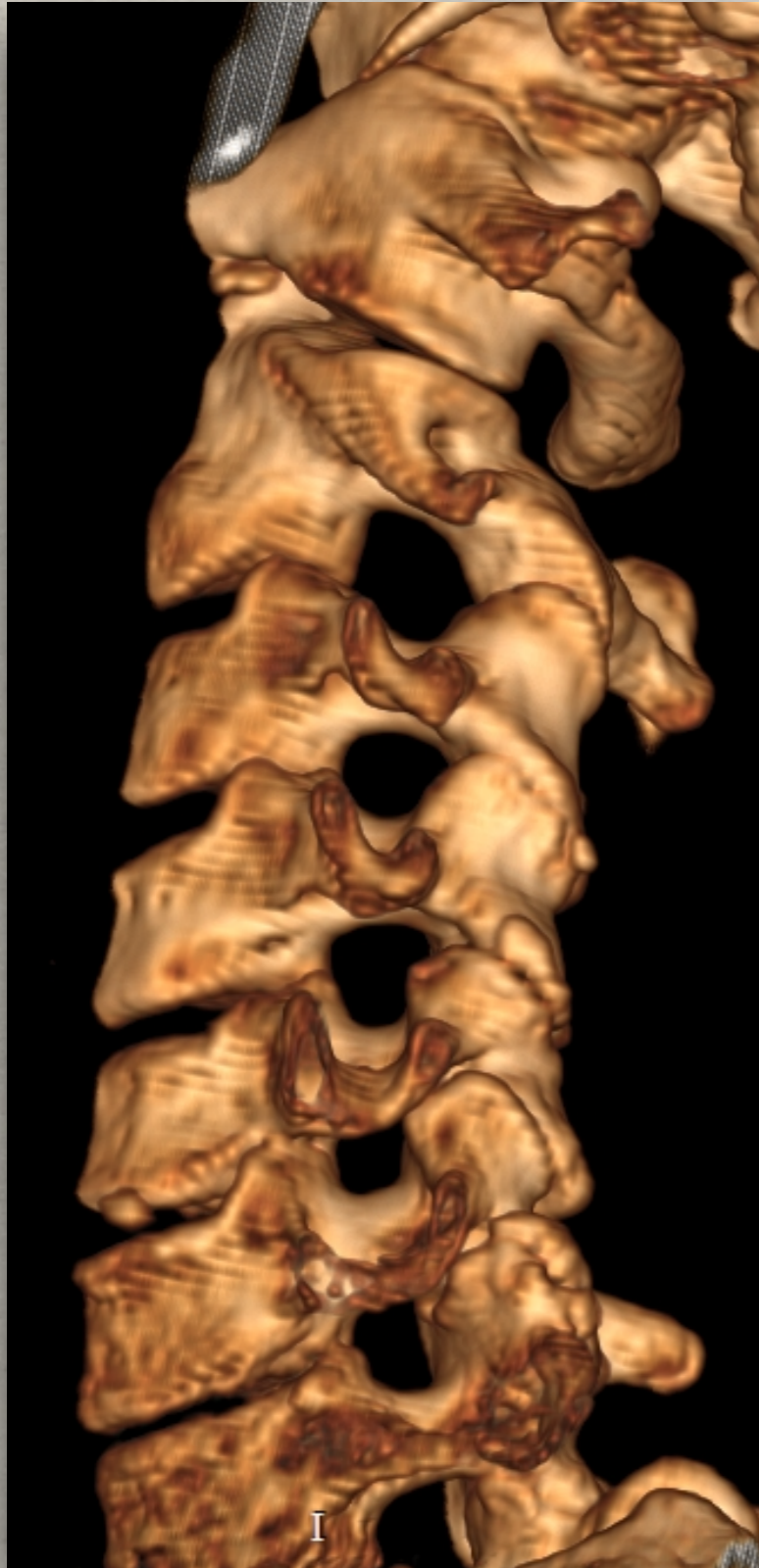ΑΜΣΣ



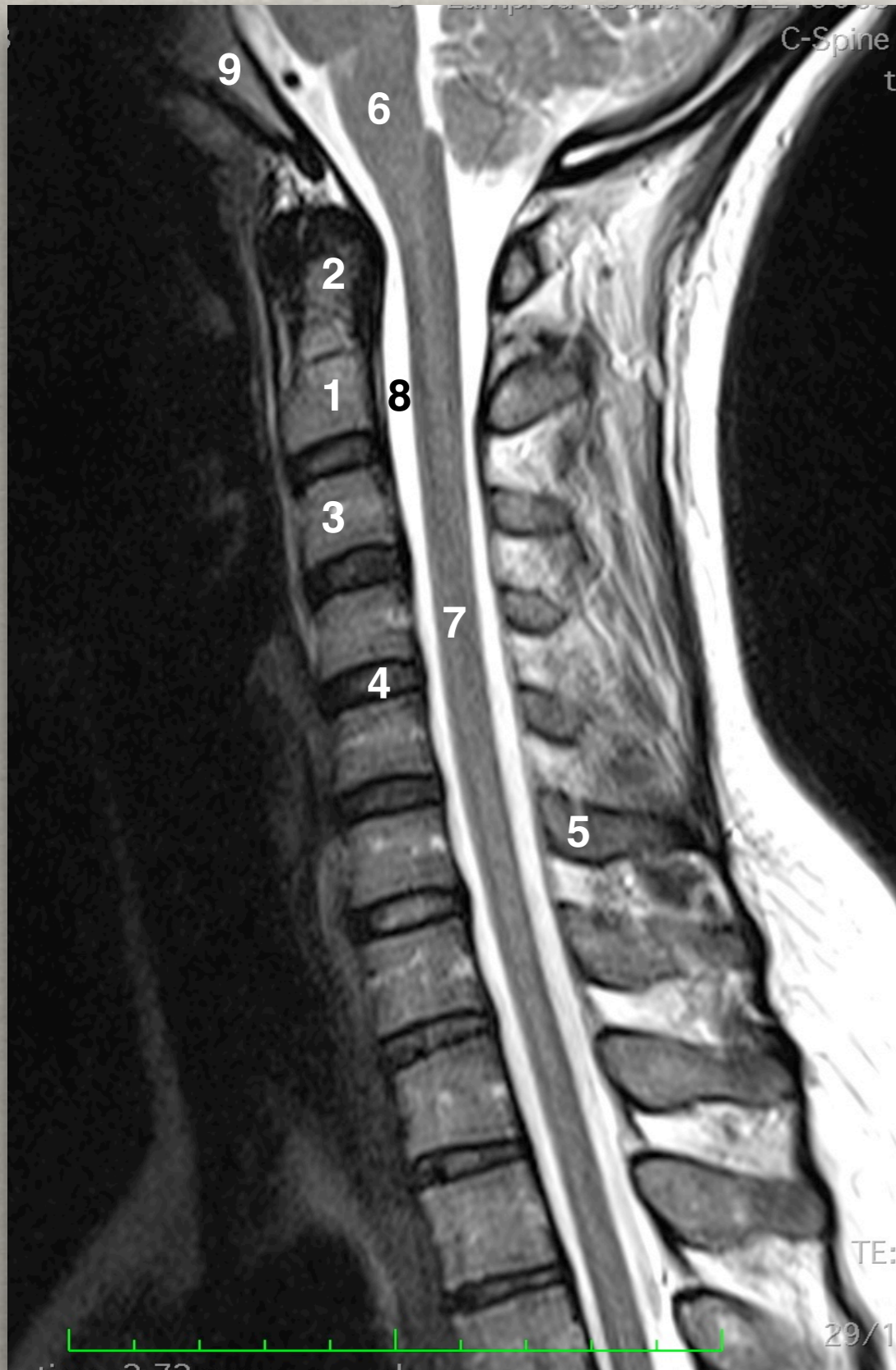ΑΜΣΣ



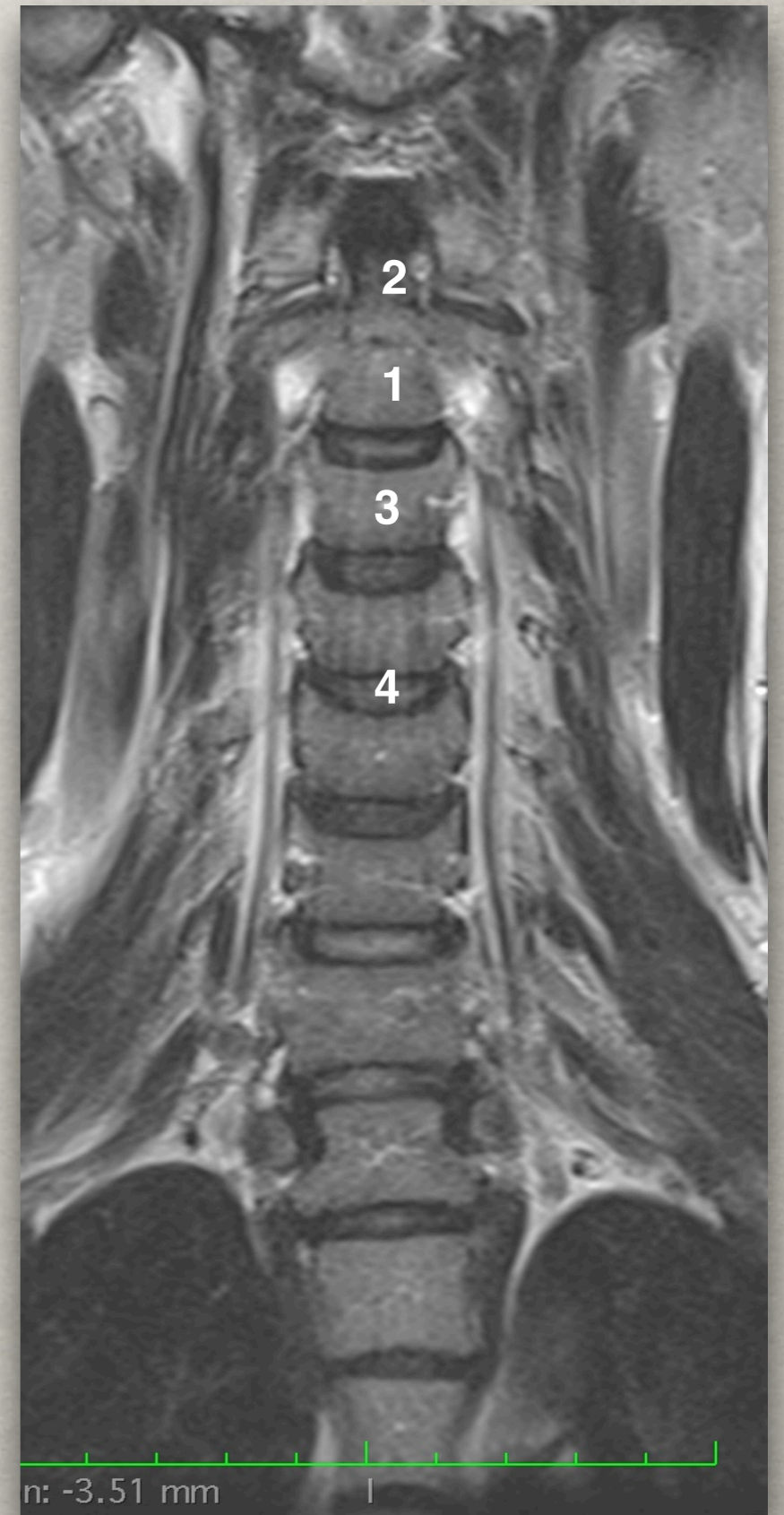
ΑΜΣΣ



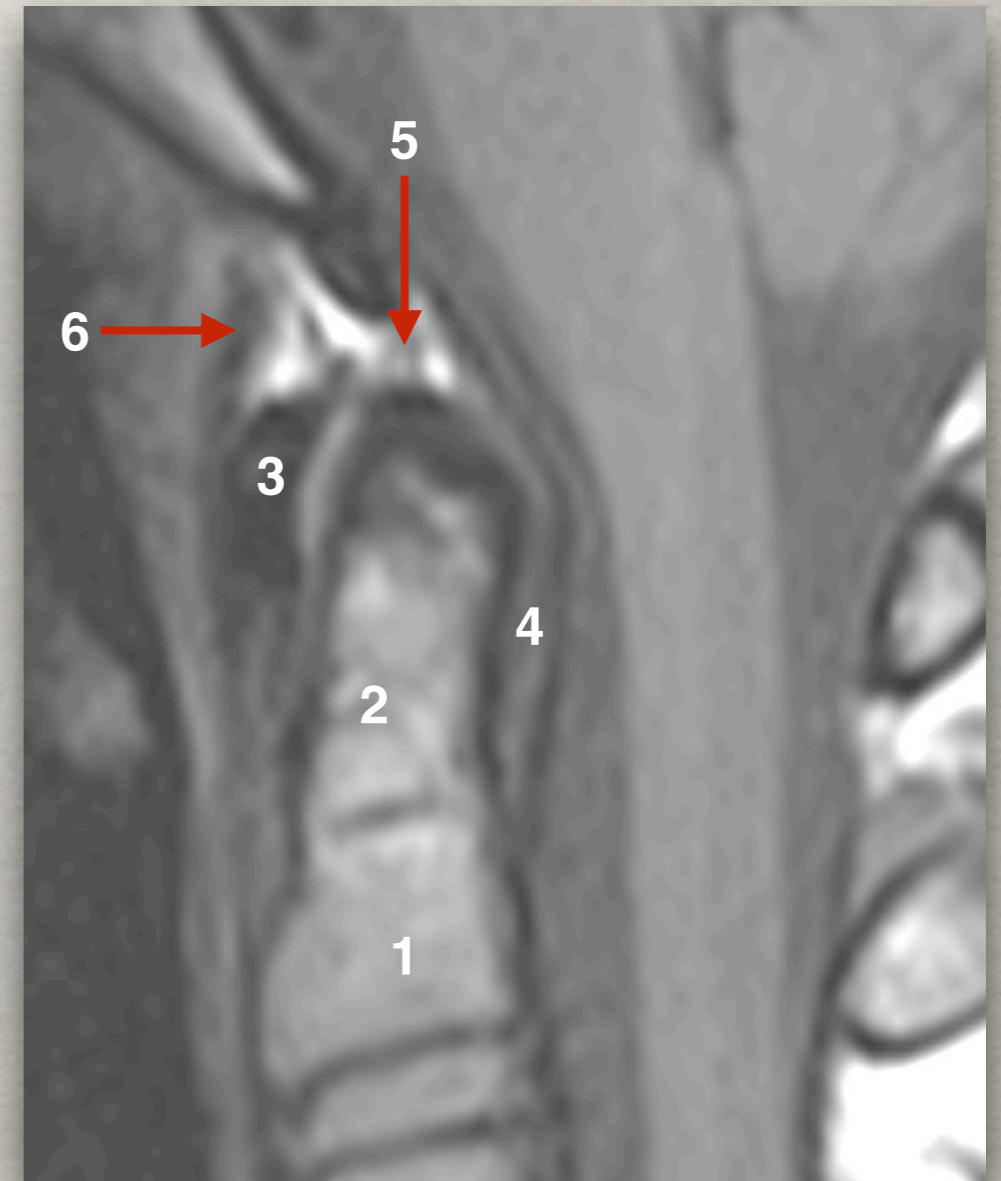
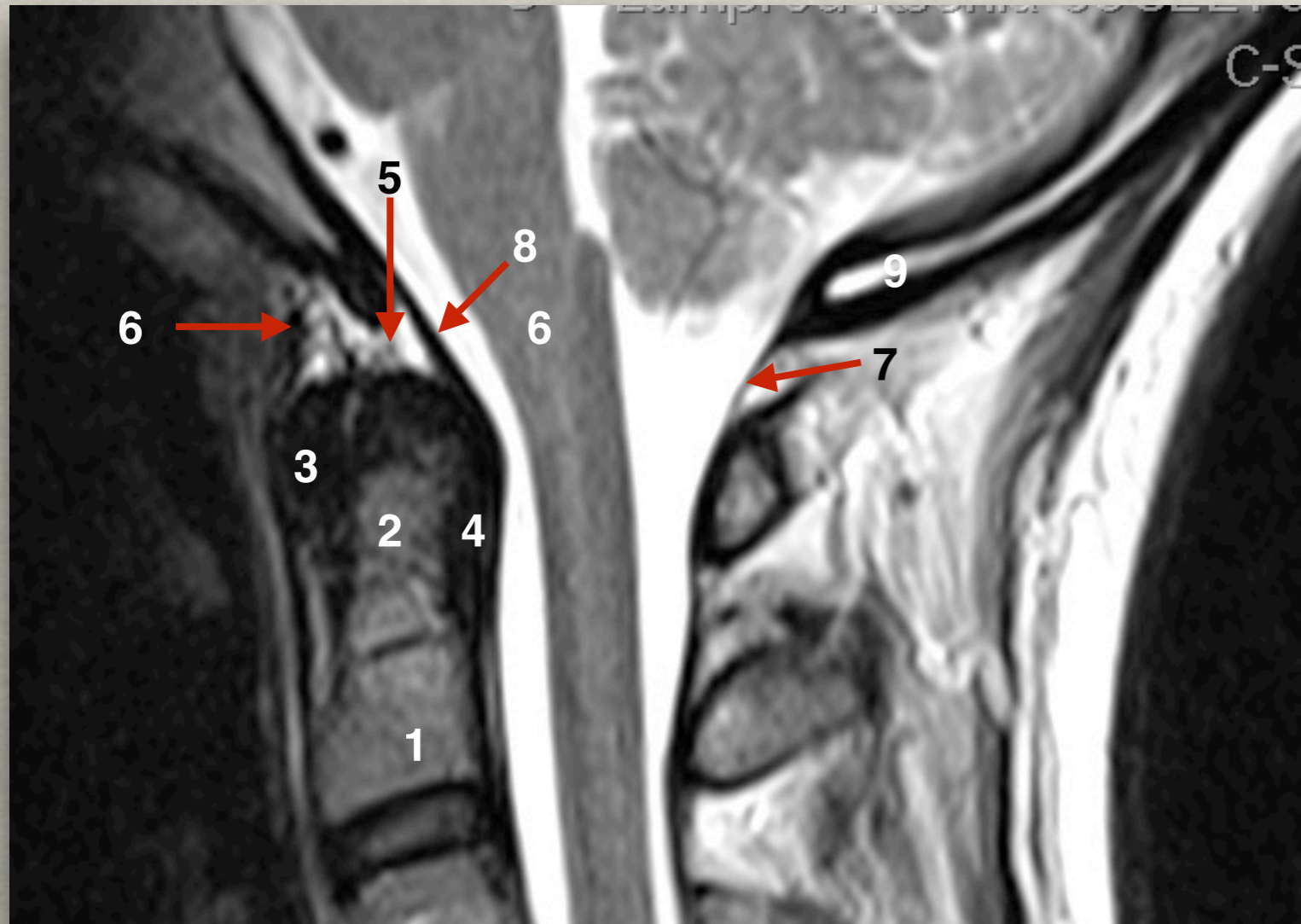ΑΜΣΣ



1. Σώμα A2
2. Οδόντας
3. Σώμα σπονδύλου
4. Μεσπονδύλιος δίσκος
5. Ακανθώδης απόφυση
6. Προμήκης
7. Νωτιαίος μυελός
8. Υπαραχνοειδής χώρος
9. Απόκλιμμα

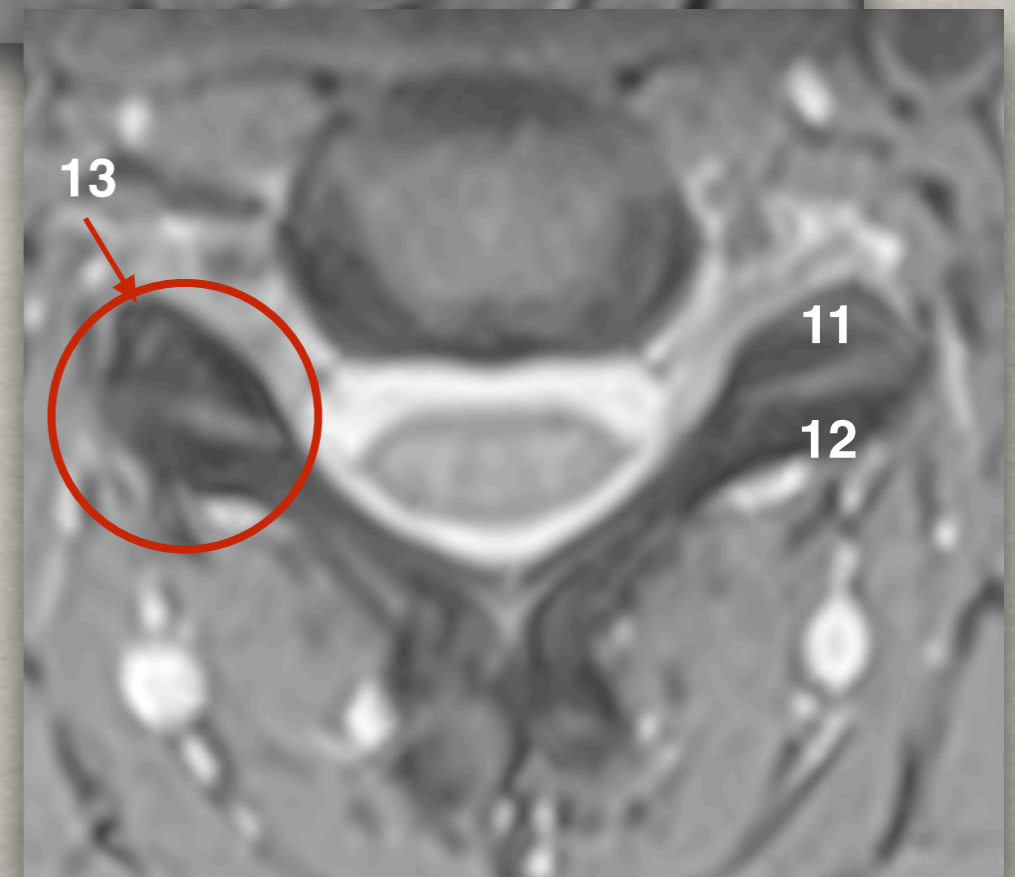
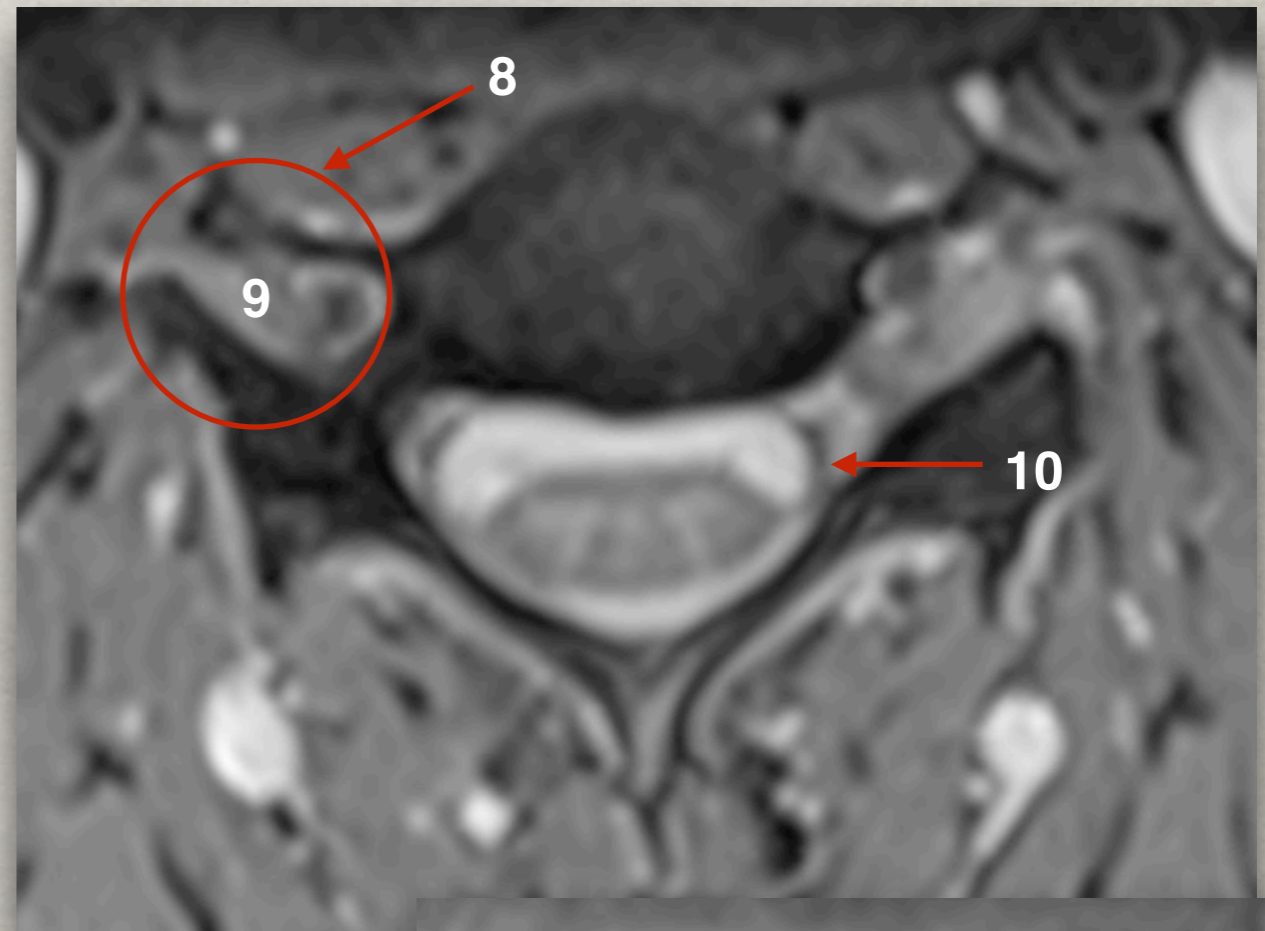
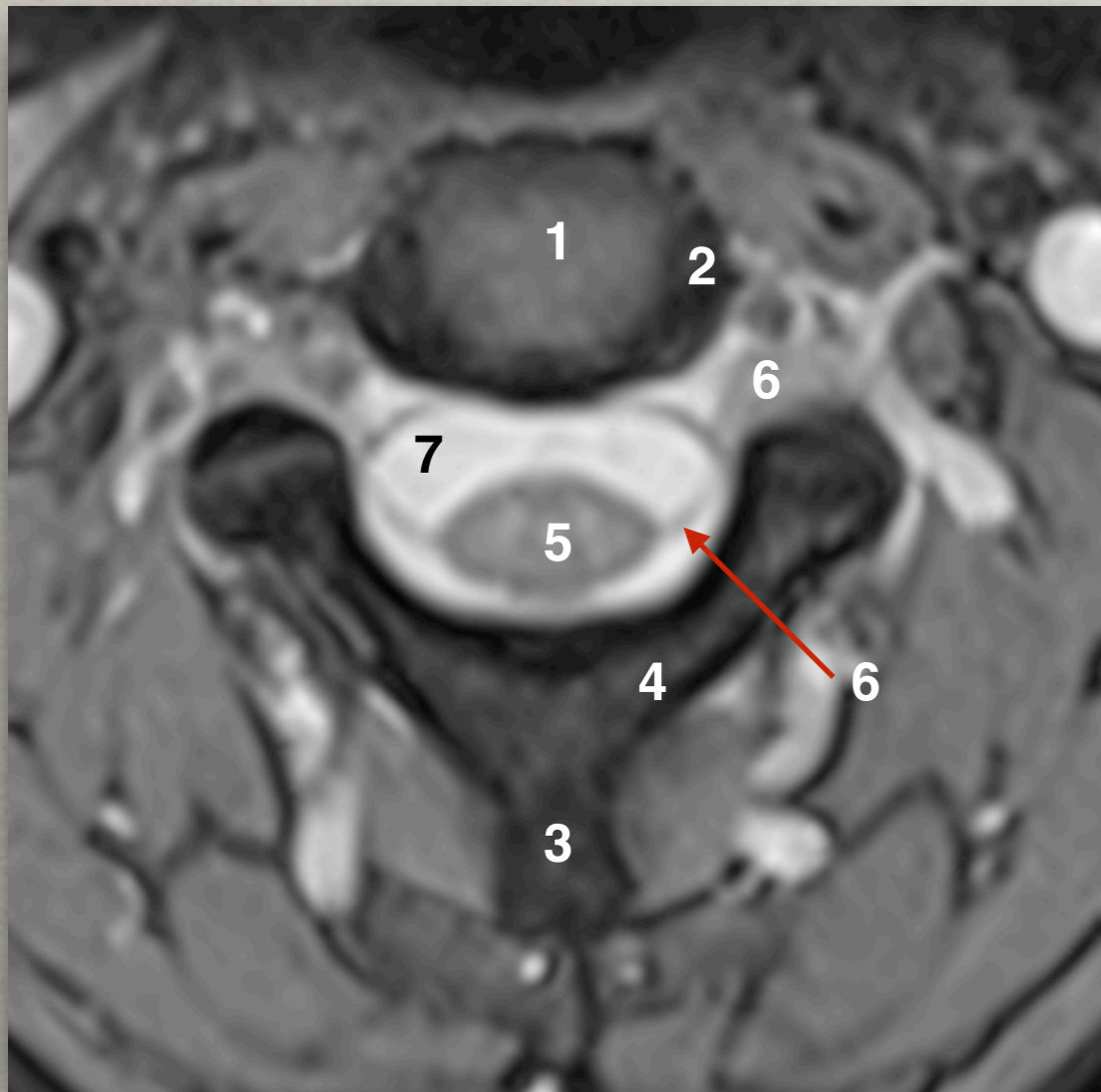


ΑΜΣΣ



1. Σώμα A2
2. Οδόντας
3. Πρόσθιο τόξο A1
4. Εγκάρσιος σύνδεσμος
5. Κορυφαίος σύνδεσμος
6. Πρόσθιος ατλαντοϊνιακός σ.
7. Οπίσθιος ατλαντοϊνιακός σ.
8. Tectorial membrane
9. Ινιακό οστό

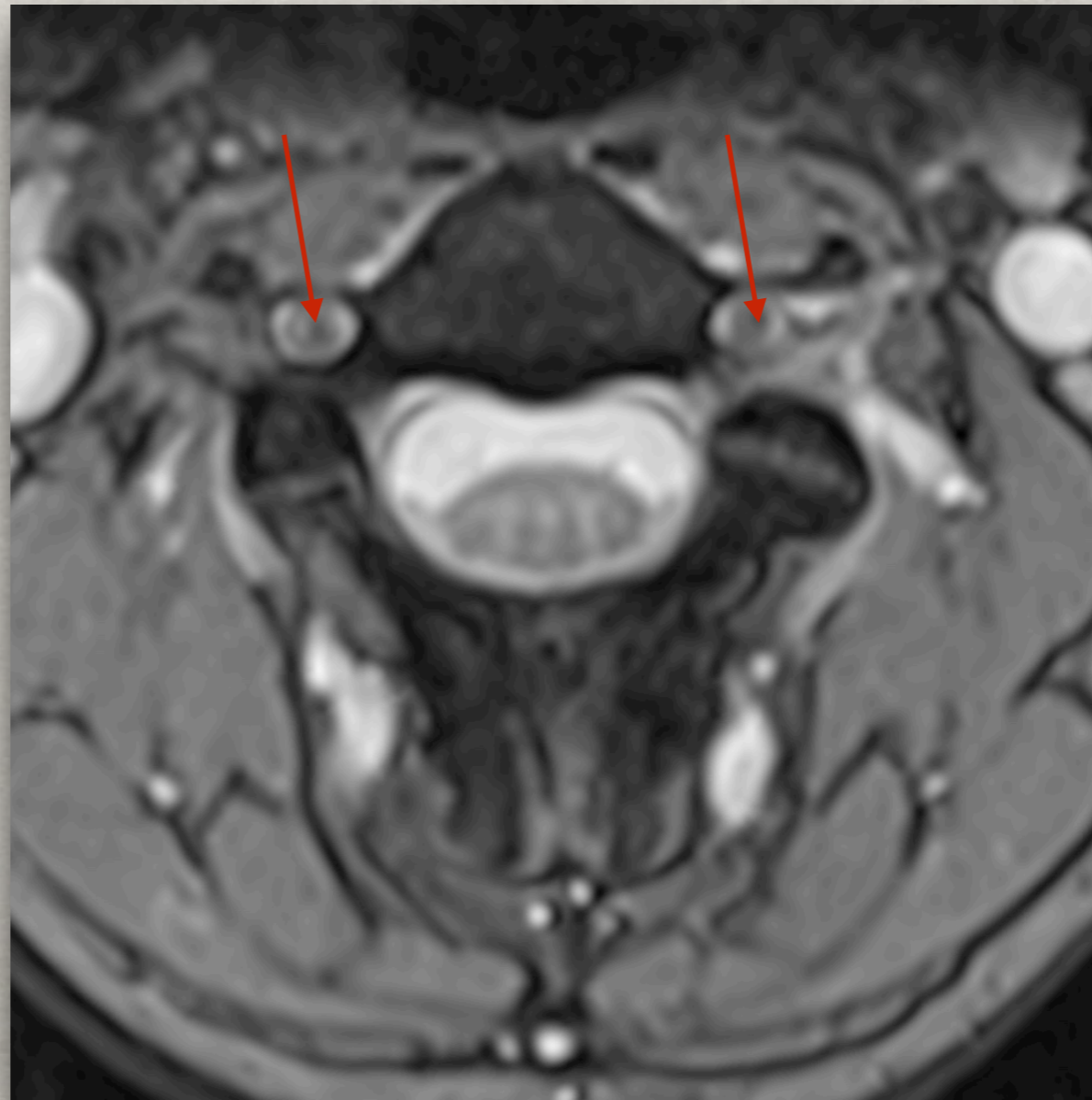
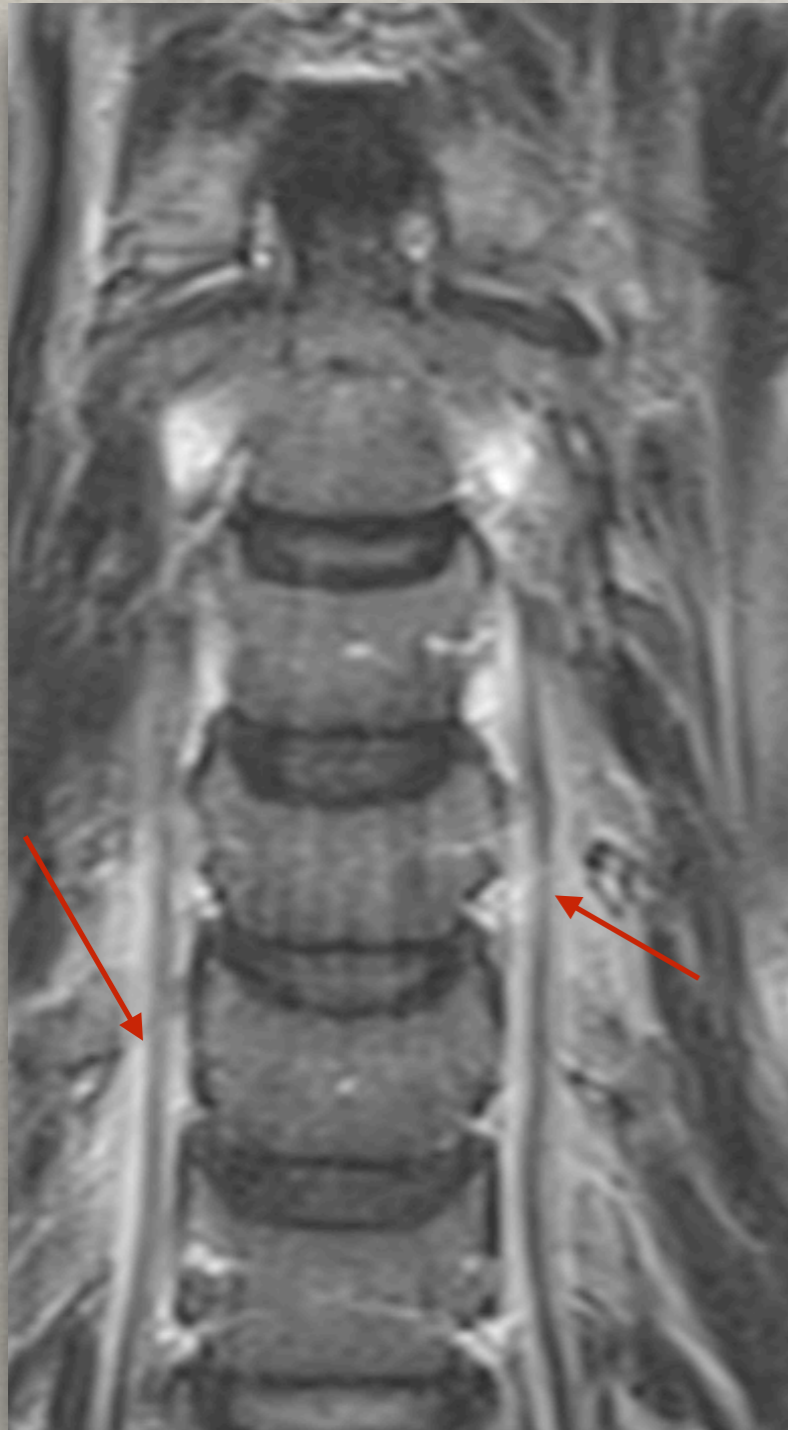ΑΜΣΣ



1. Σώμα
2. Αγκιστροειδής απόφυση
3. Ακανθώδης απόφυση
4. Πέταλο
5. Νωτιαίος μυελός
6. Νωτιαία ρίζα - μεσοσπονδύλιο τρήμα
7. Υπαραχνοειδής χώρος
8. Εγκάρσια απόφυση
9. Εγκάρσιο τρήμα
10. Σκληρά μήνιγγα

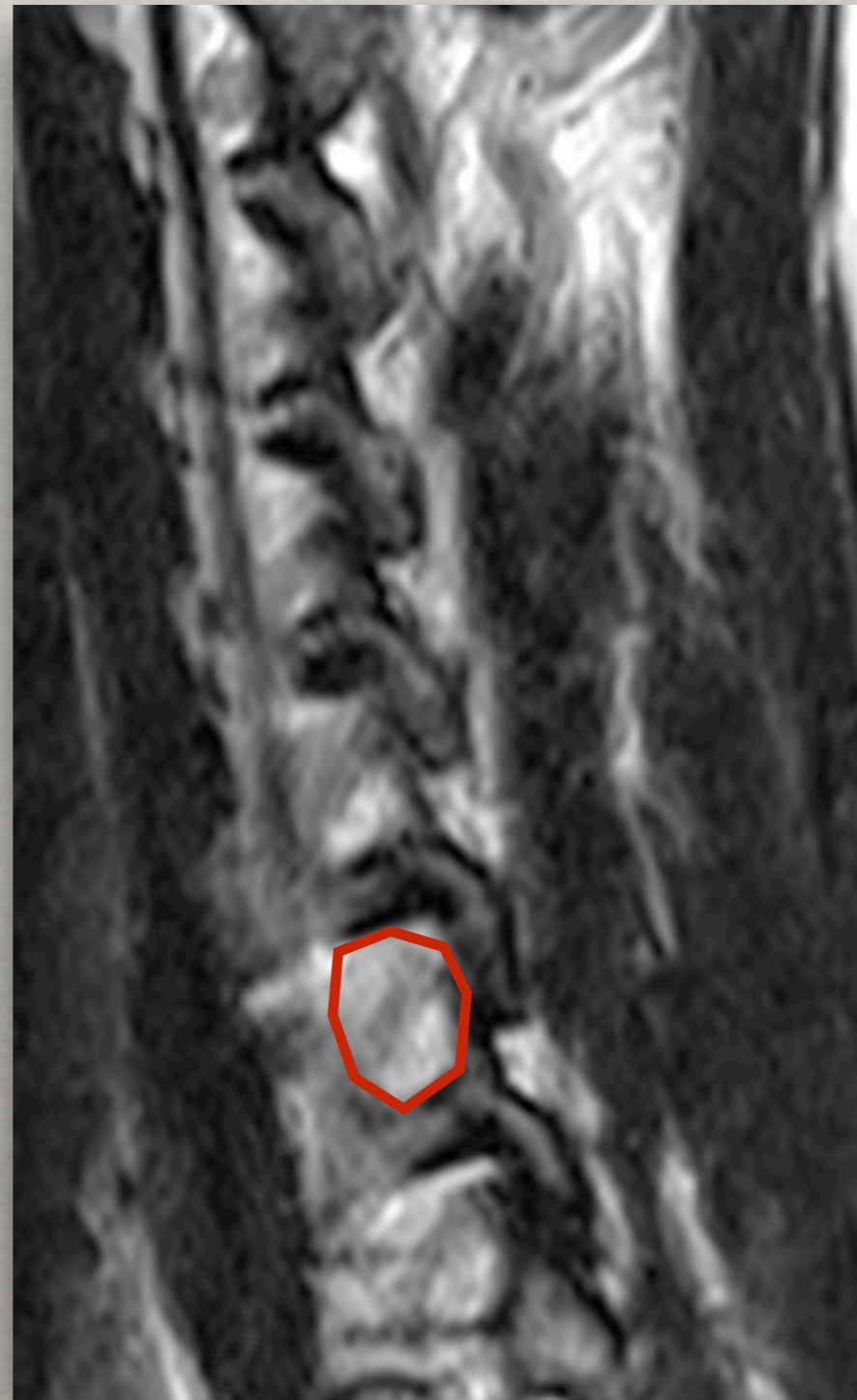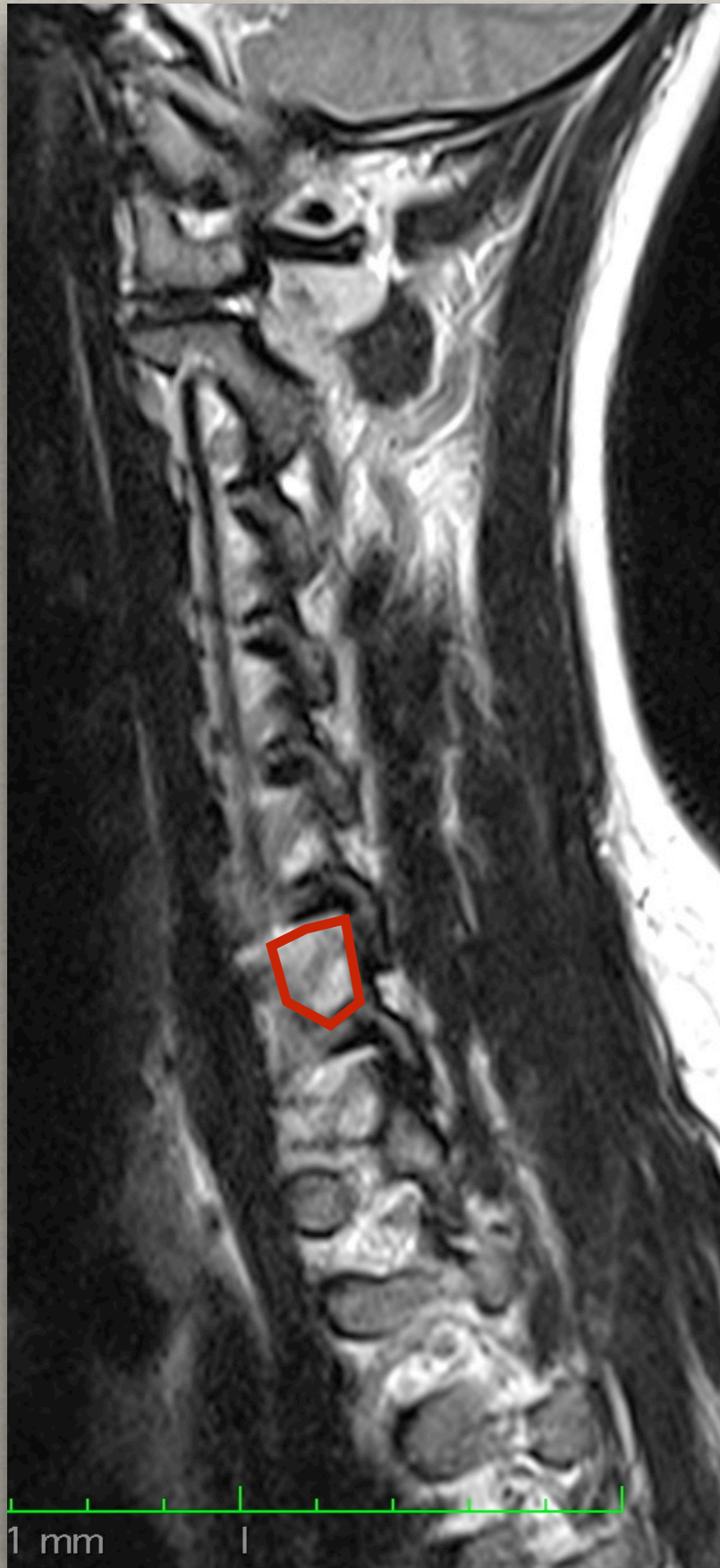11. Άνω αρθρική απόφυση
12. Κάτω αρθρική απόφυση
13. Αποφυσιακή άρθρωση

ΑΜΣΣ



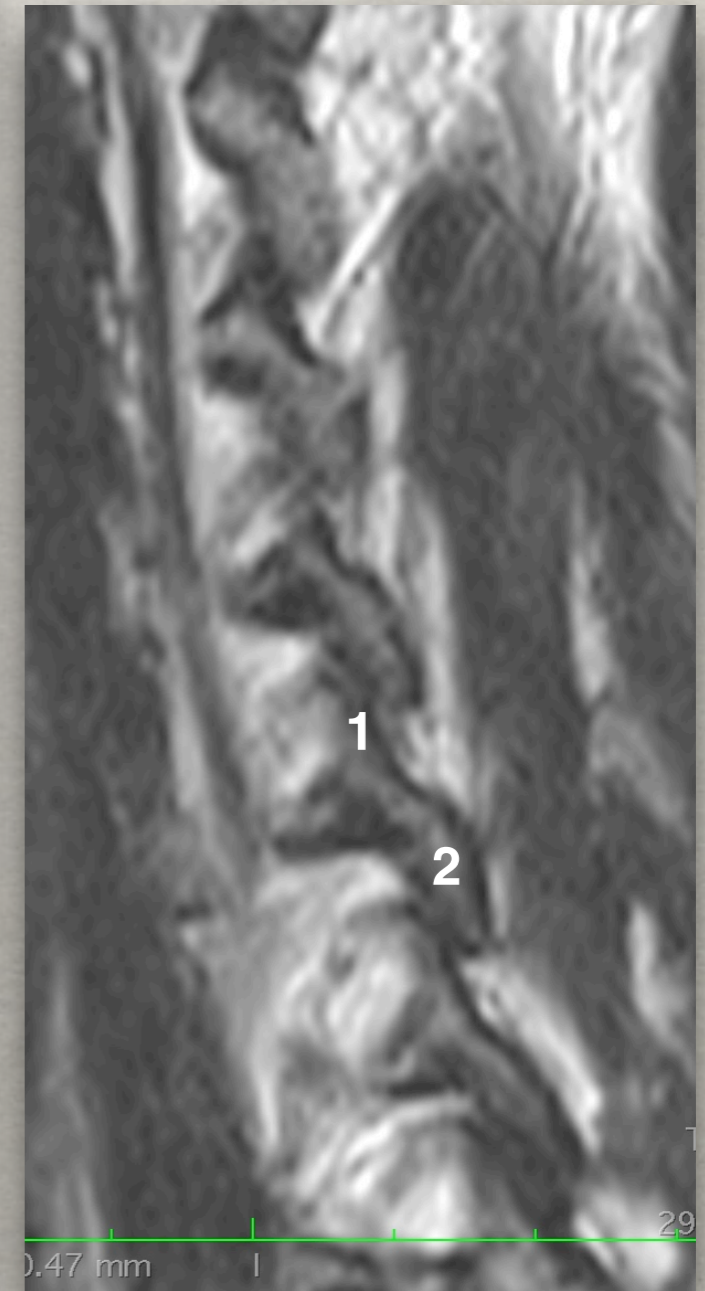Σπονδυλικές αρτηρίες

Απεικονιστική Ανατομική ΑΜΣΣ - ΟΜΣΣ



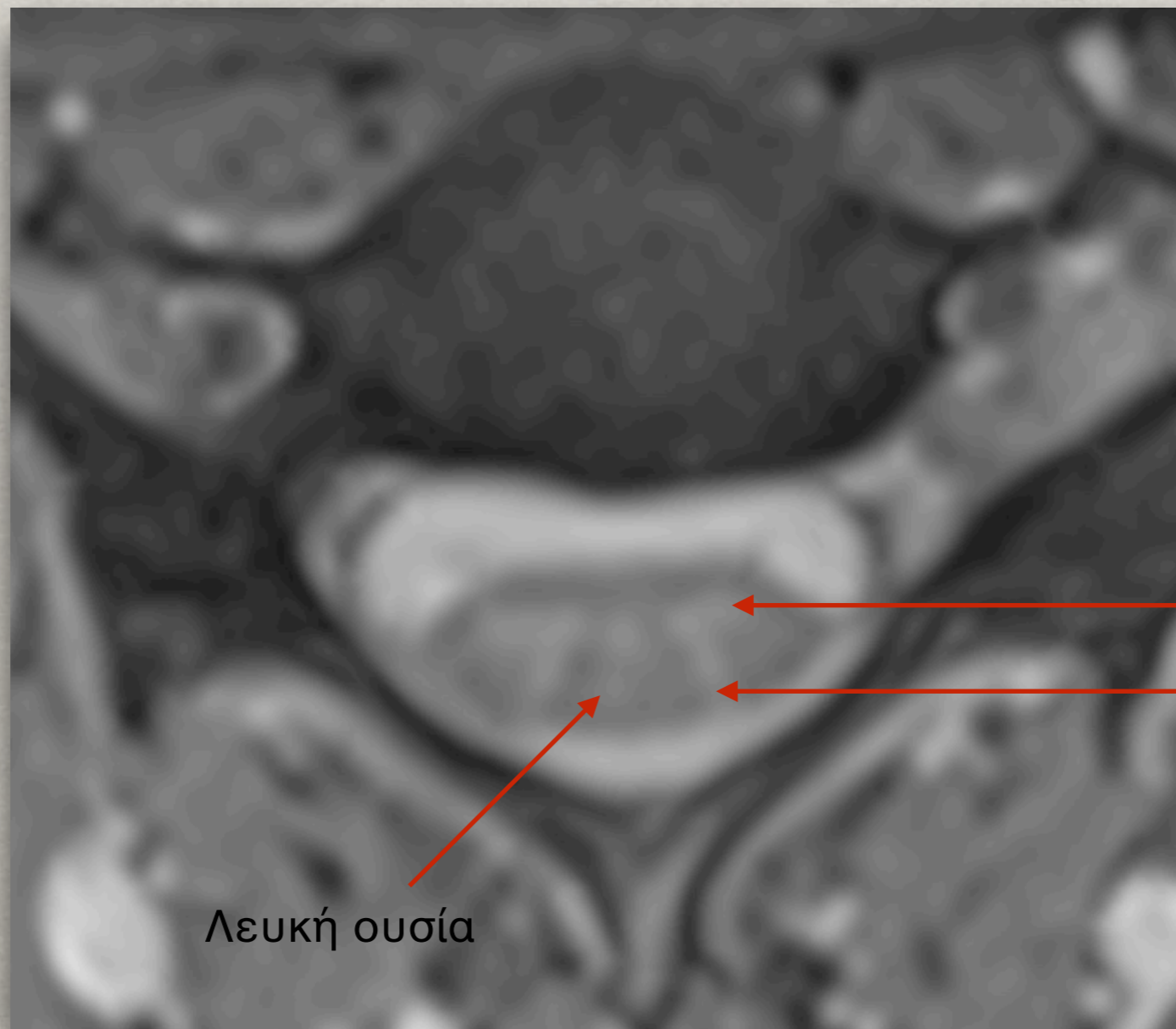
Μεσοσπονδύλια τρήμα
Νευρικές ρίζες

ΑΜΣΣ



1. Άνω αρθρική απόφυση
2. Κάτω αρθρική απόφυση

ΑΜΣΣ



Πρόσθιο κέρας

Οπίσθιο κέρας

Λευκή ουσία

ΟΜΣΣ

Απεικονιστική Ανατομική ΑΜΣΣ - ΟΜΣΣ

ΟΜΣΣ

Μεσοσπονδύλιο
διάστημα

Σώμα

S

L1

I

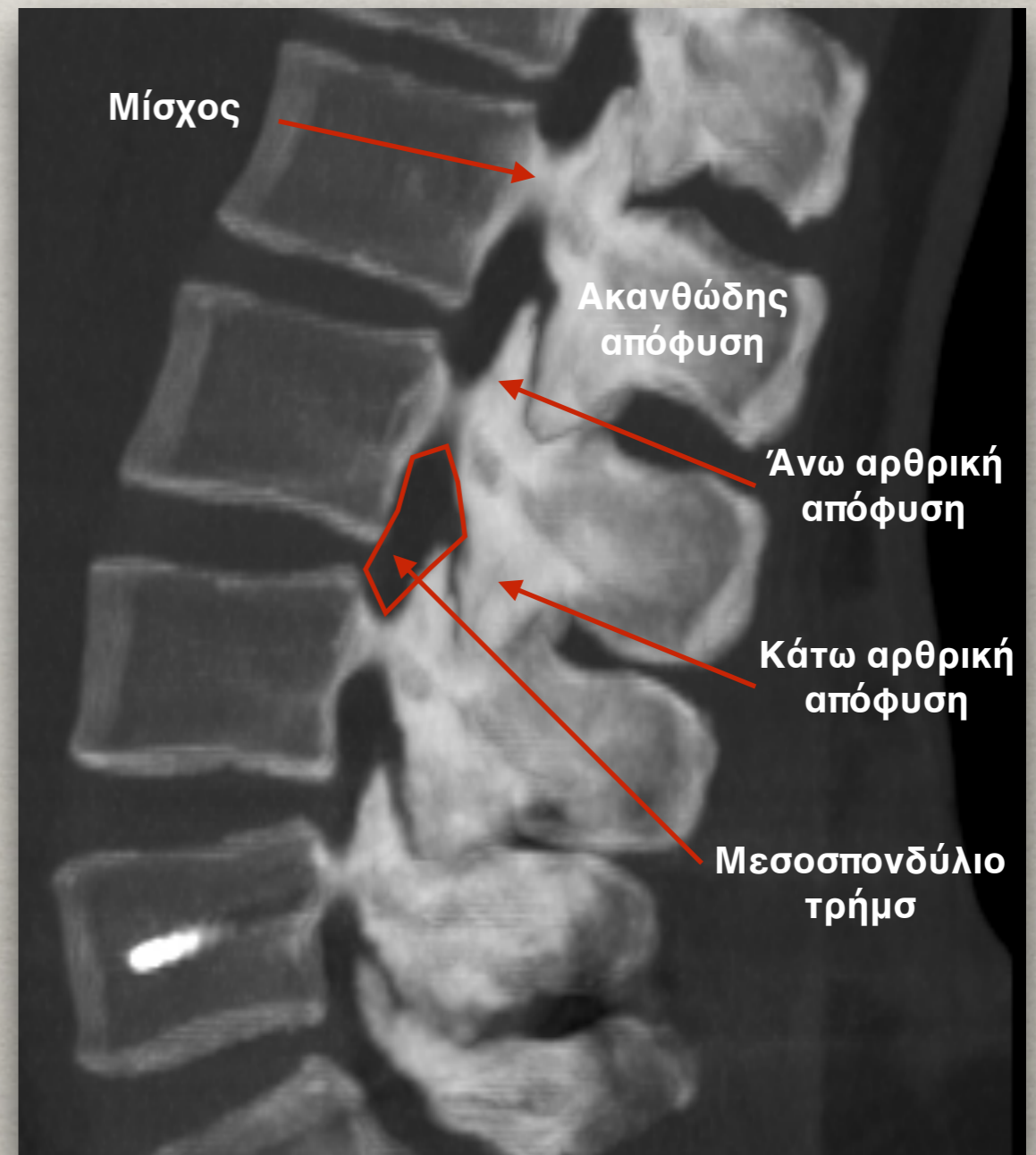
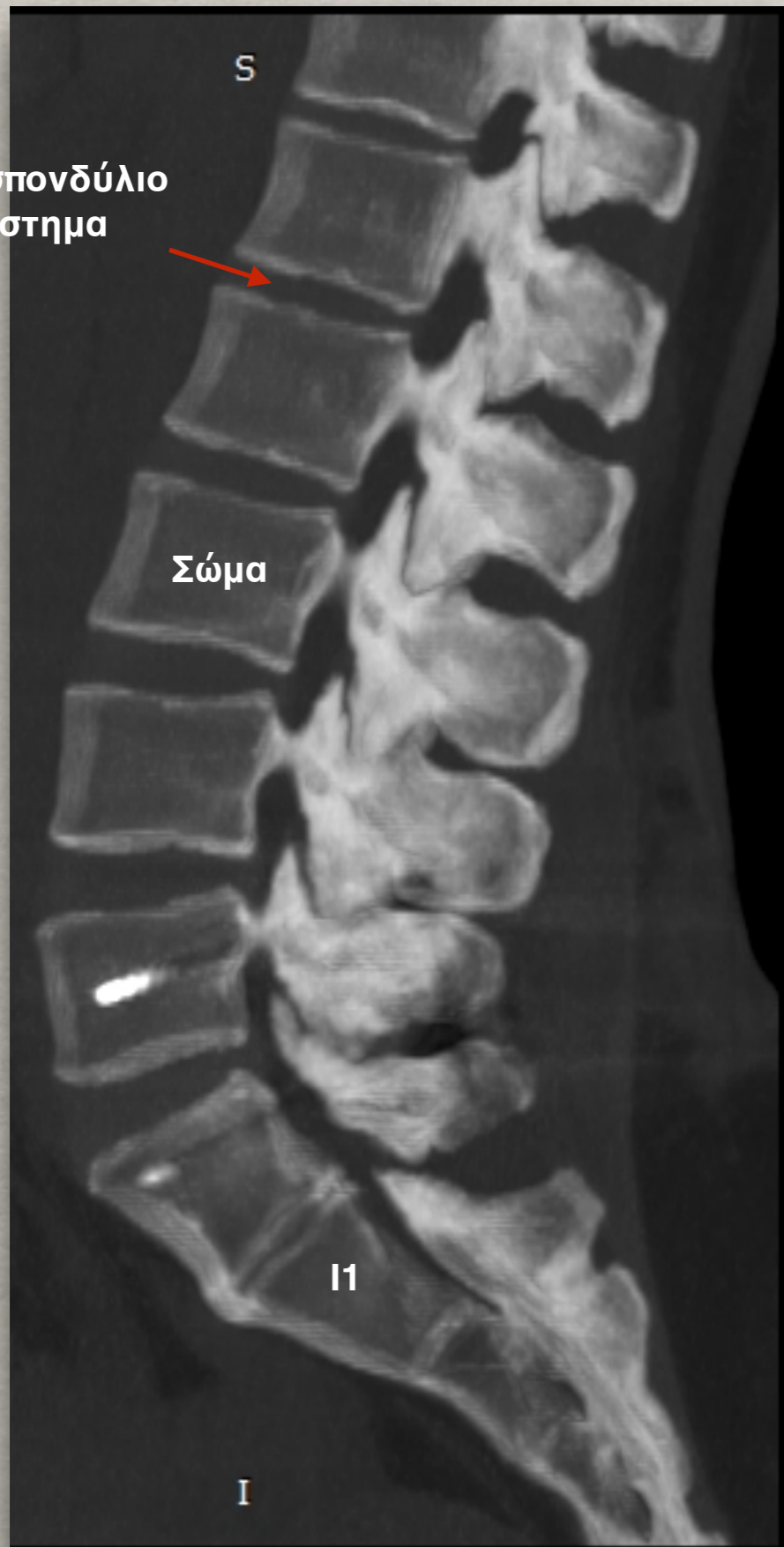Μίσχος

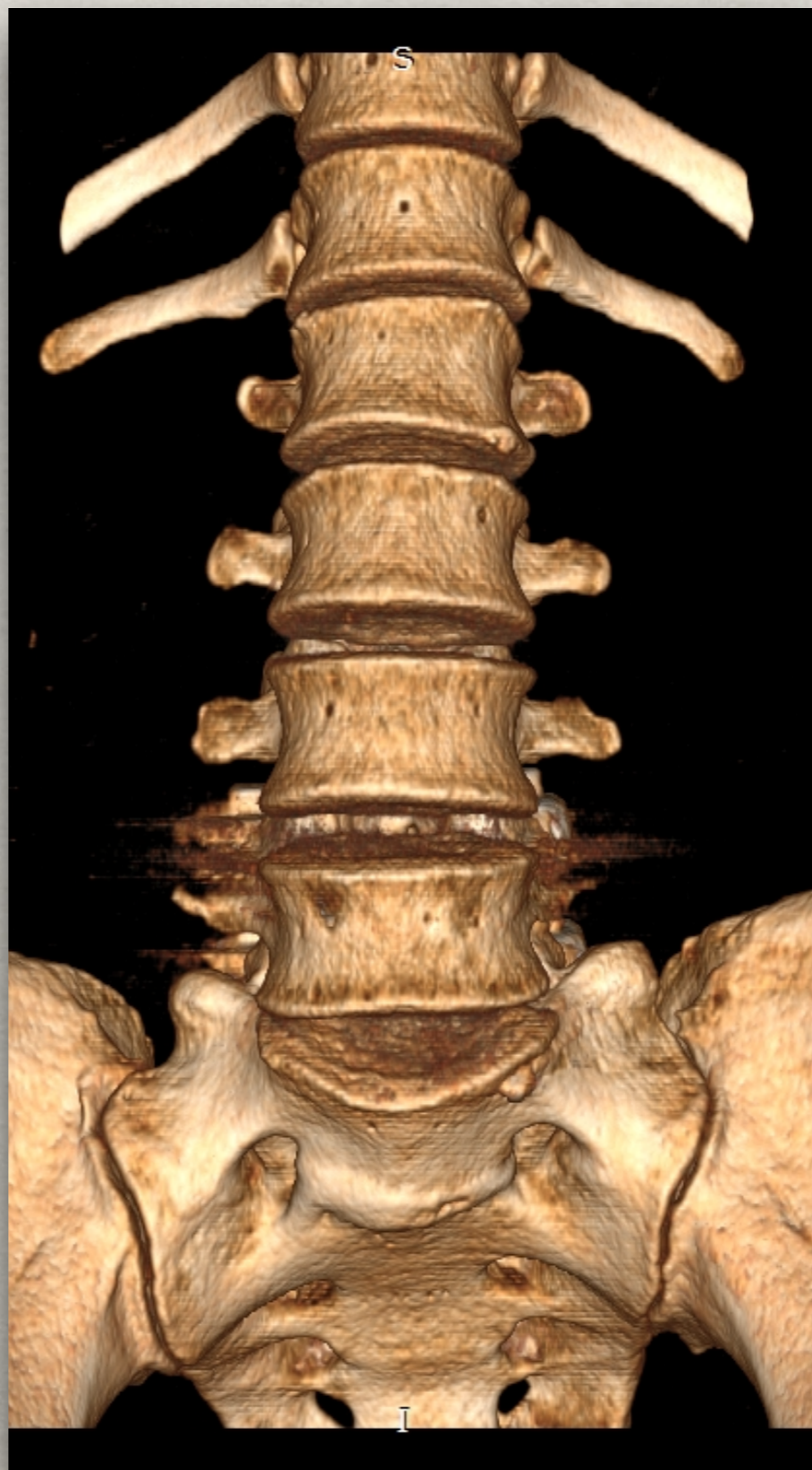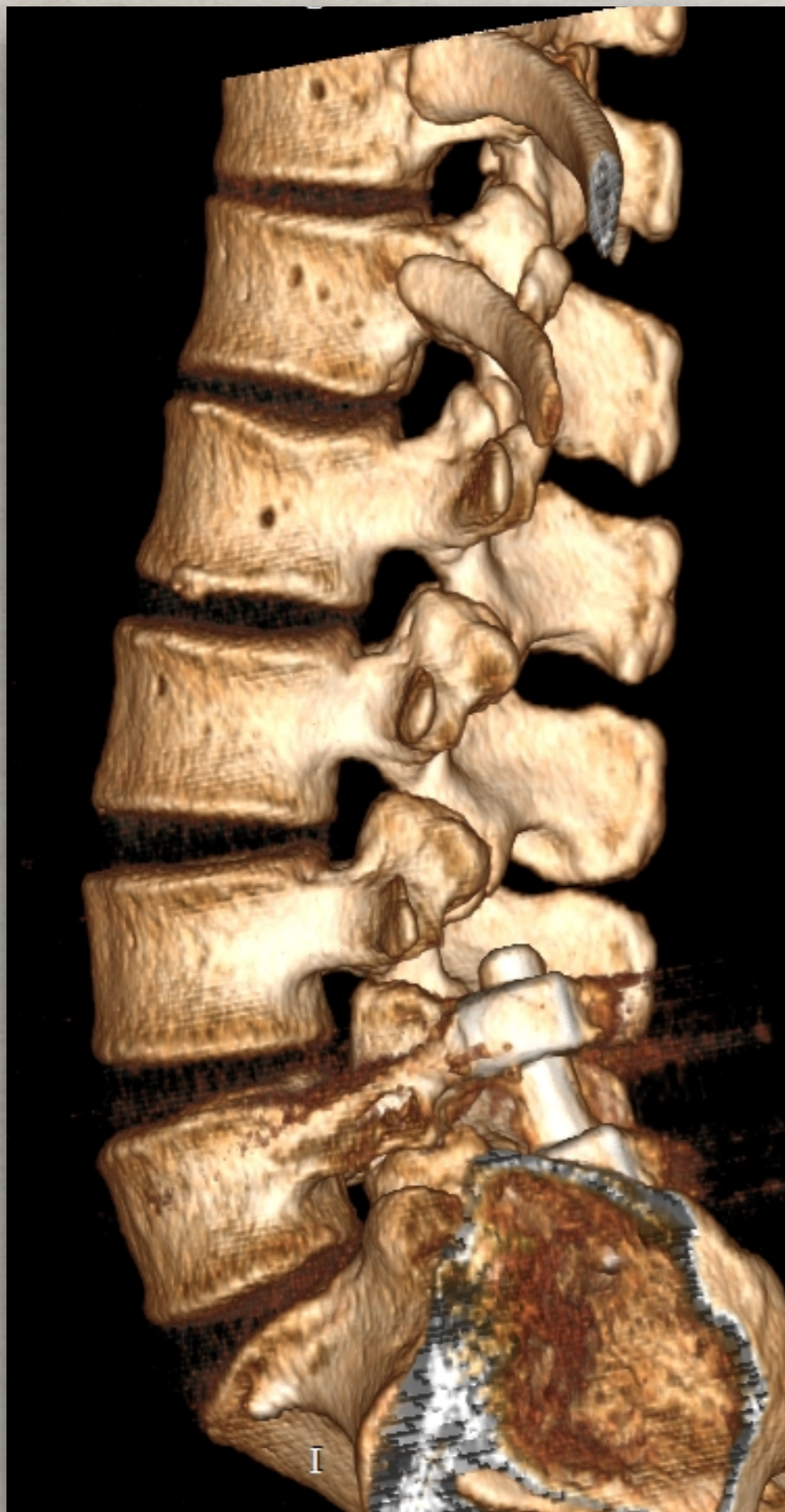Ακανθώδης
απόφυση

Άνω αρθρική
απόφυση

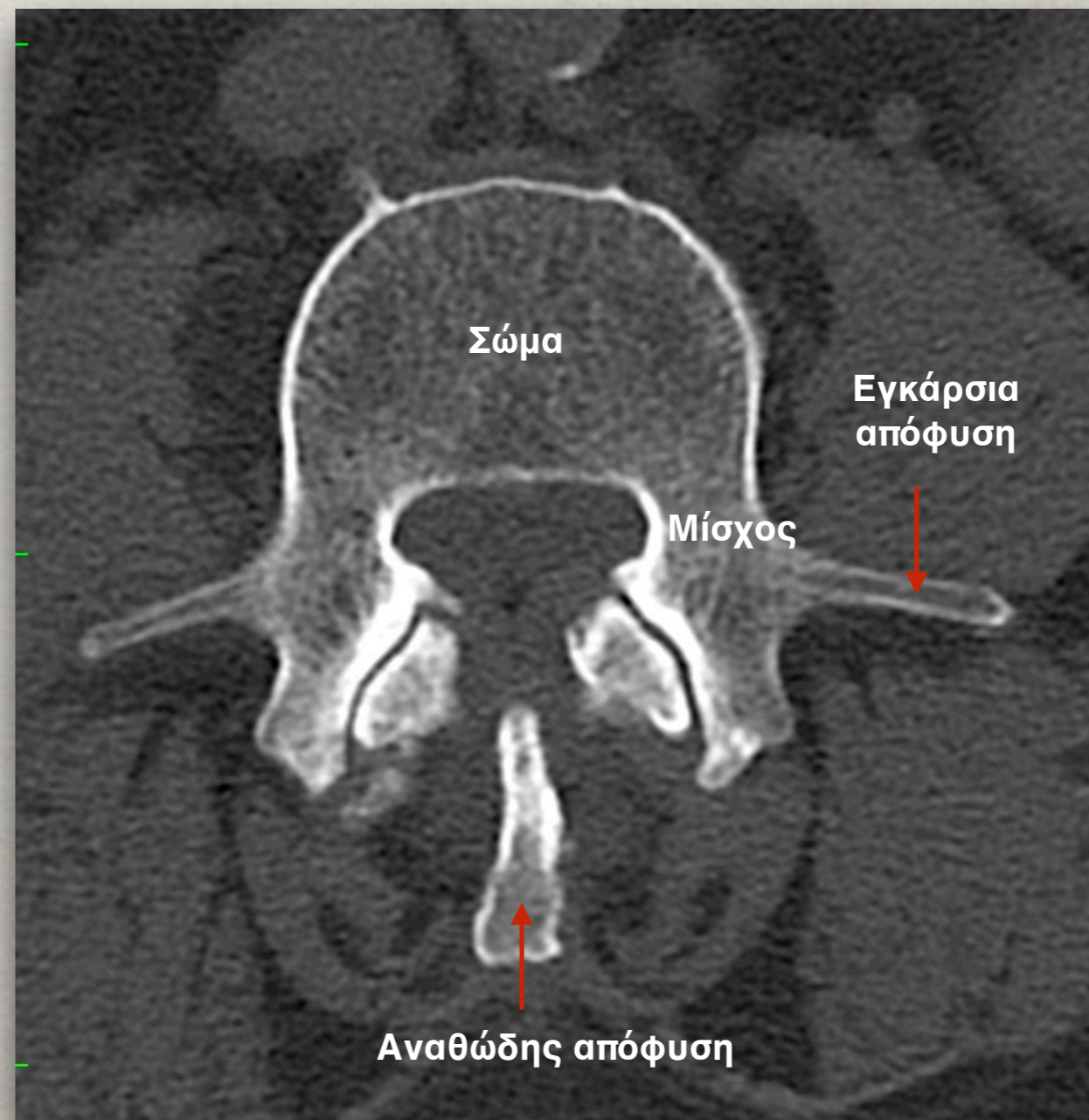
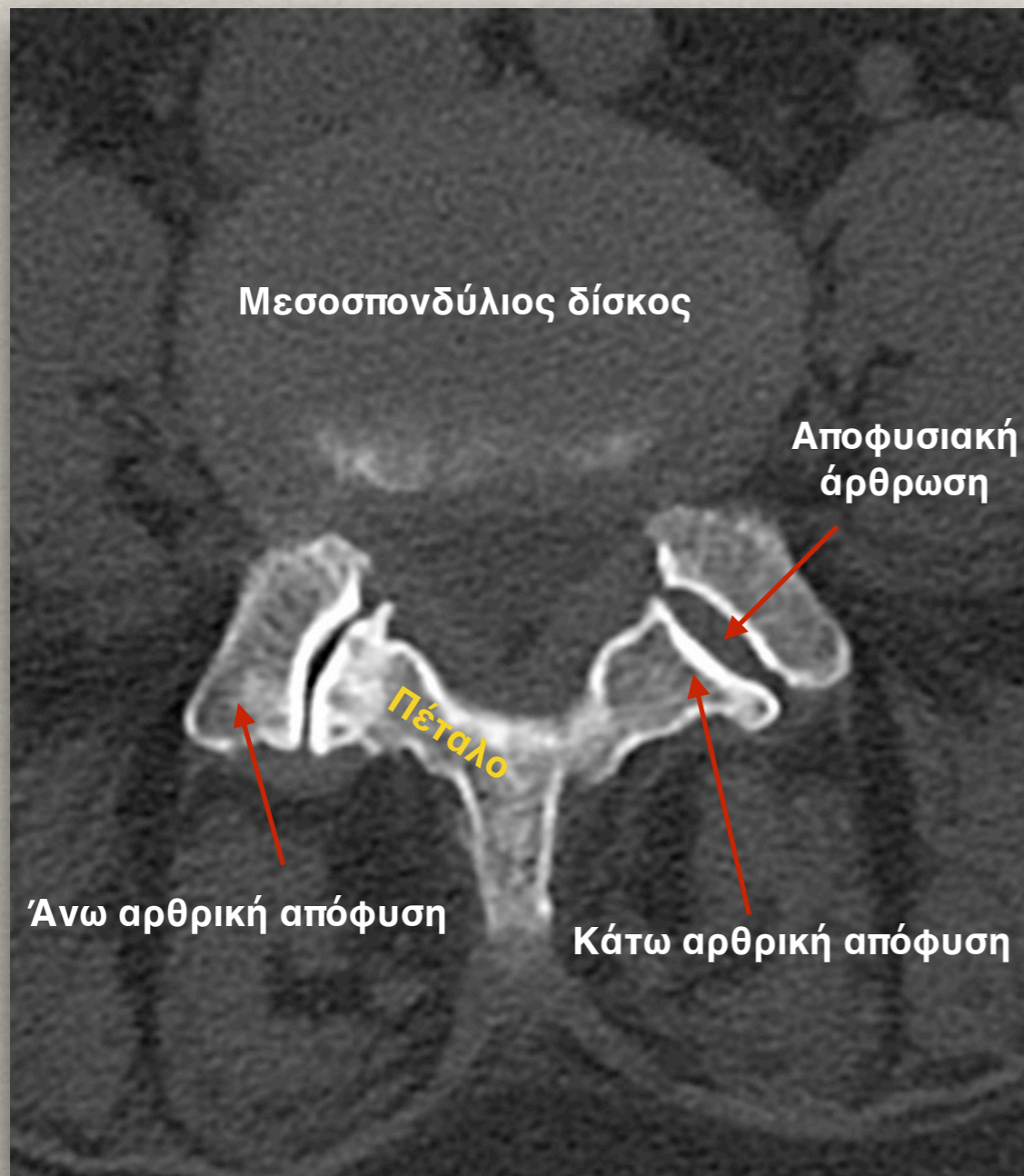Κάτω αρθρική
απόφυση

Μεσοσπονδύλιο
τρήμα



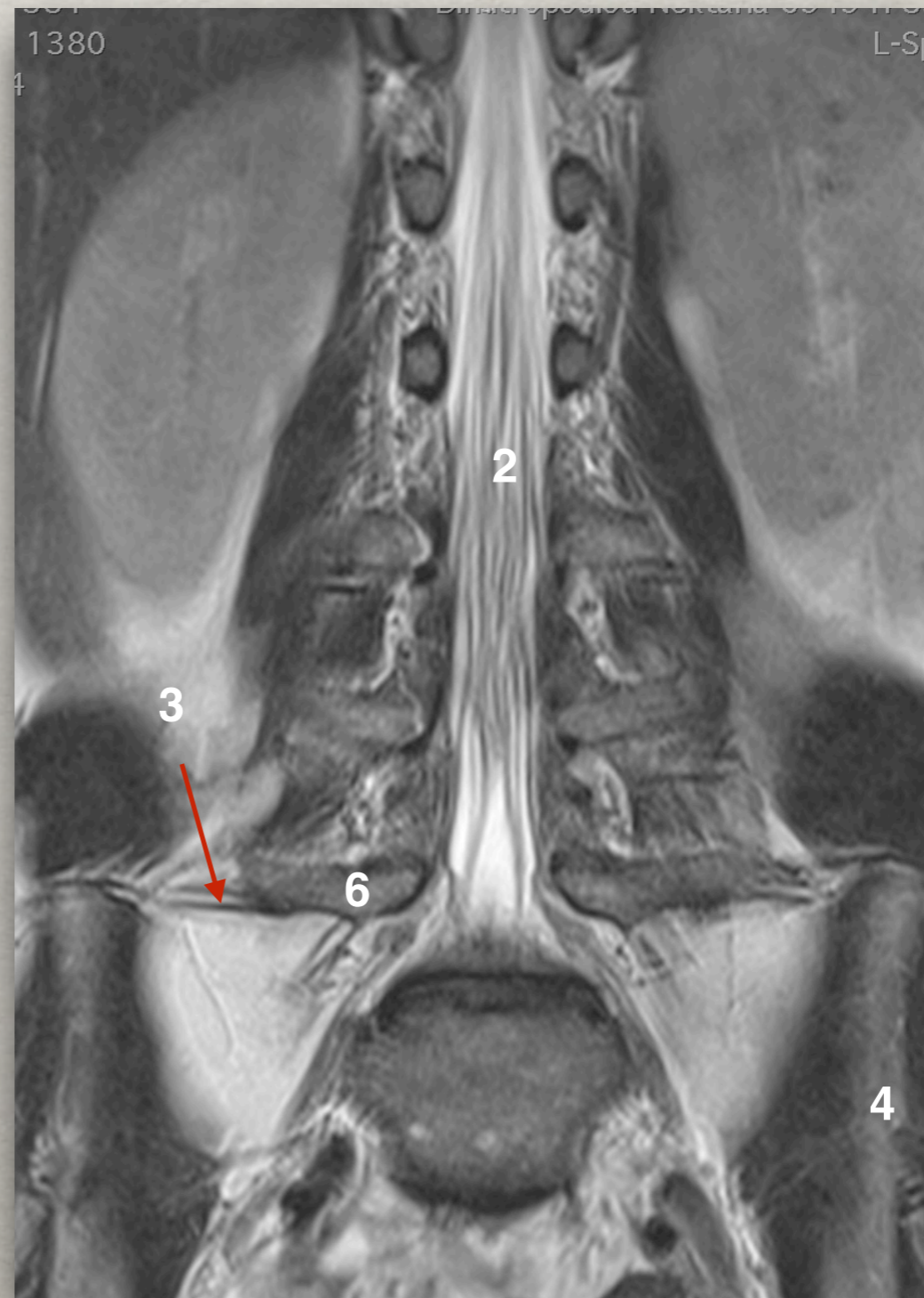
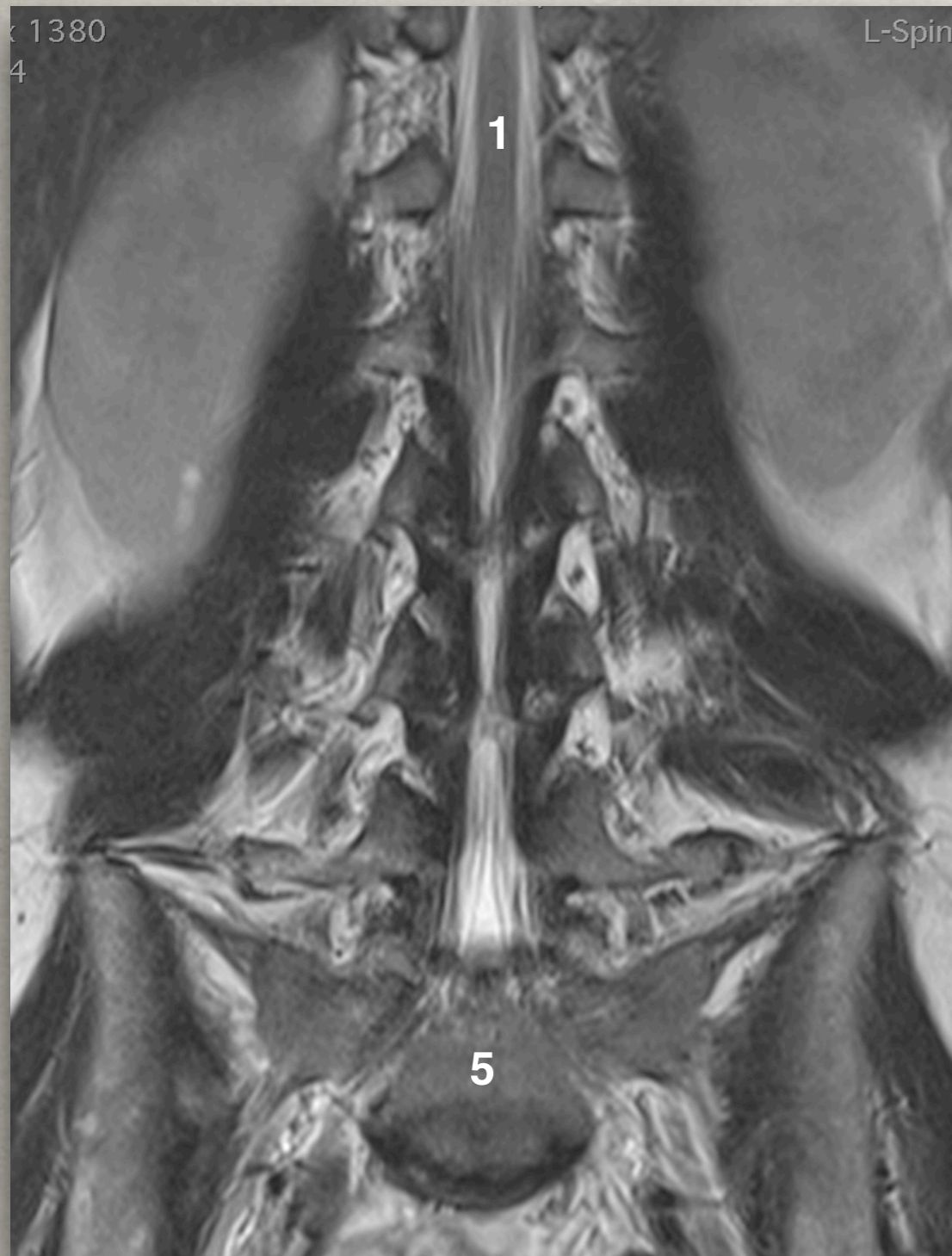

ΟΜΣΣ



Απεικονιστική Ανατομική ΑΜΣΣ - ΟΜΣΣ

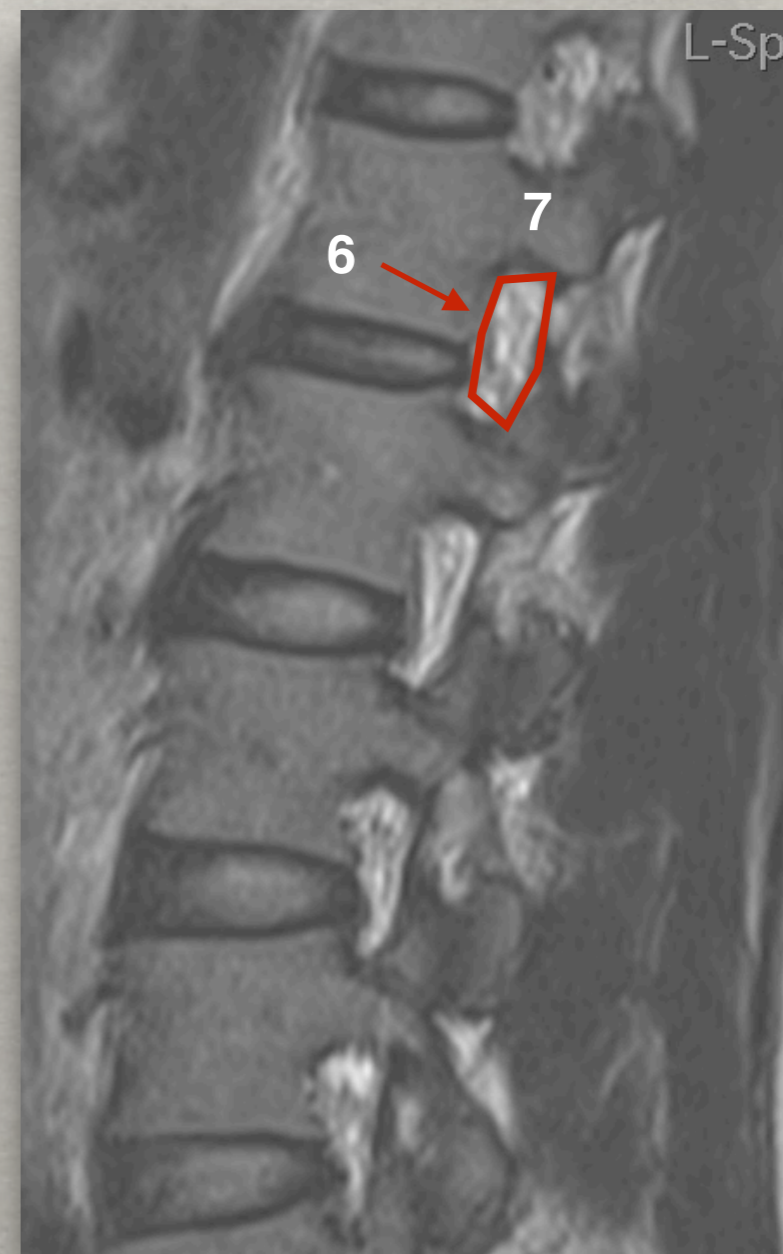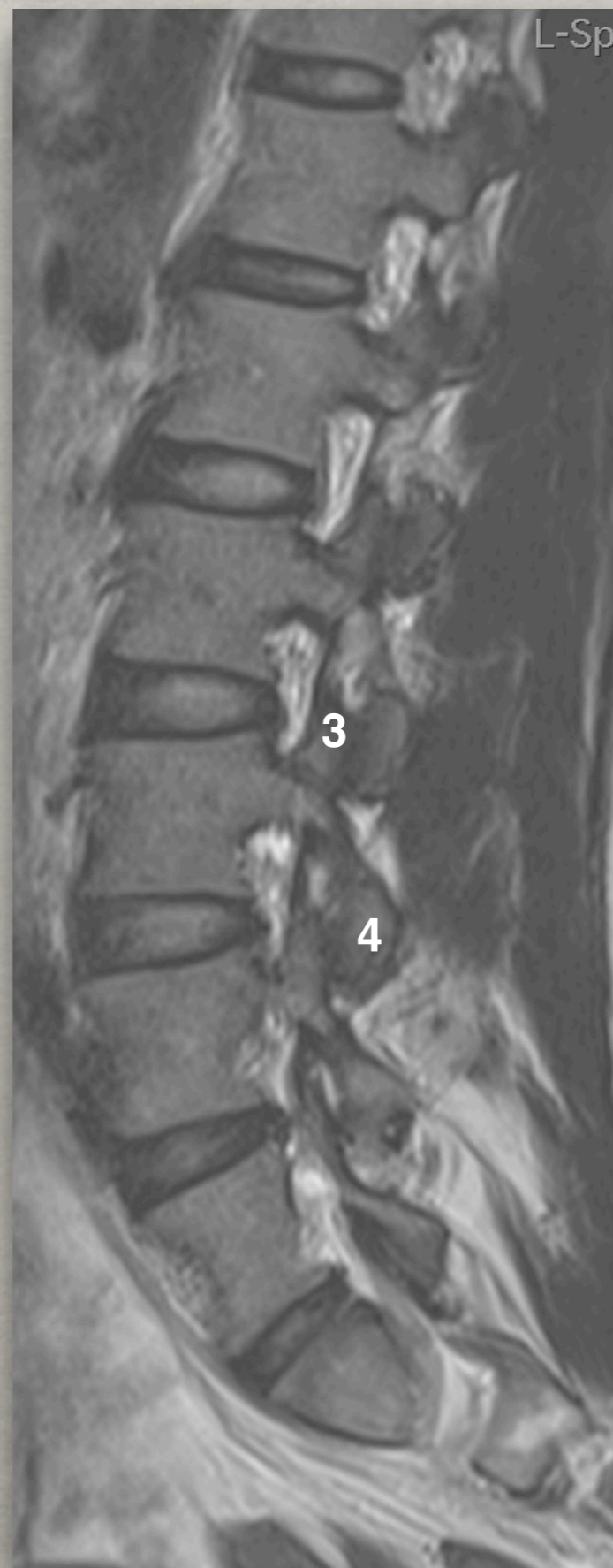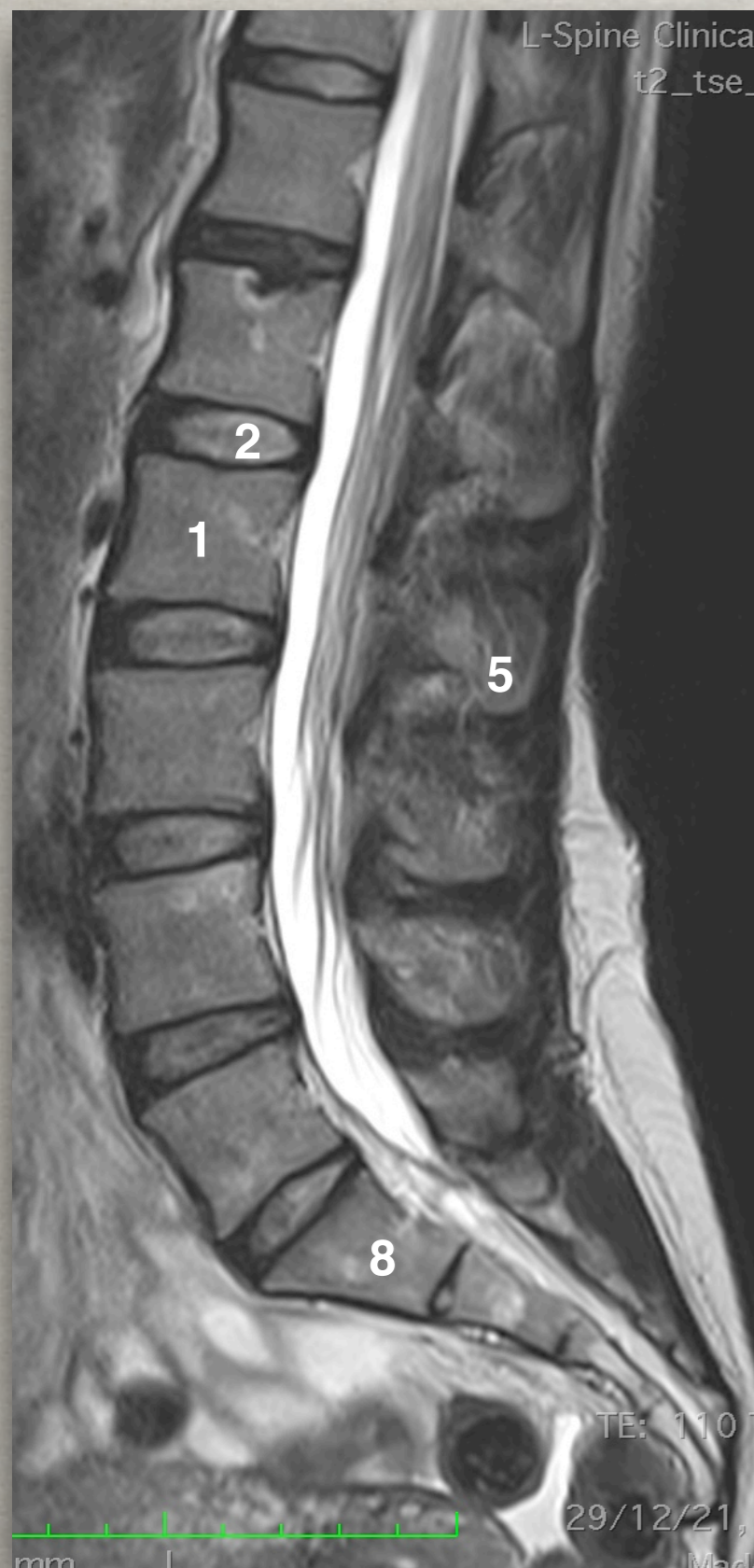ΟΜΣΣ



1. Νωτιαίος μυελός
2. Ιππουρίδα
3. Οσφυολαγόνιος σ.
4. Λαγόνιο
5. Ιερό
6. Εγκάρσια απόφυση Ο5

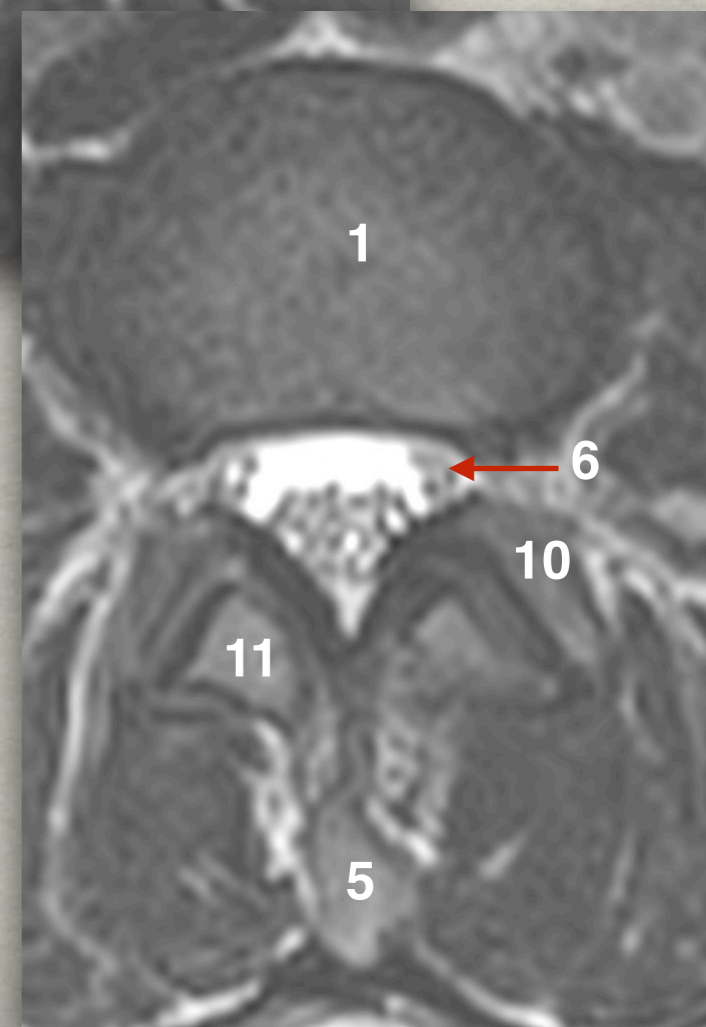
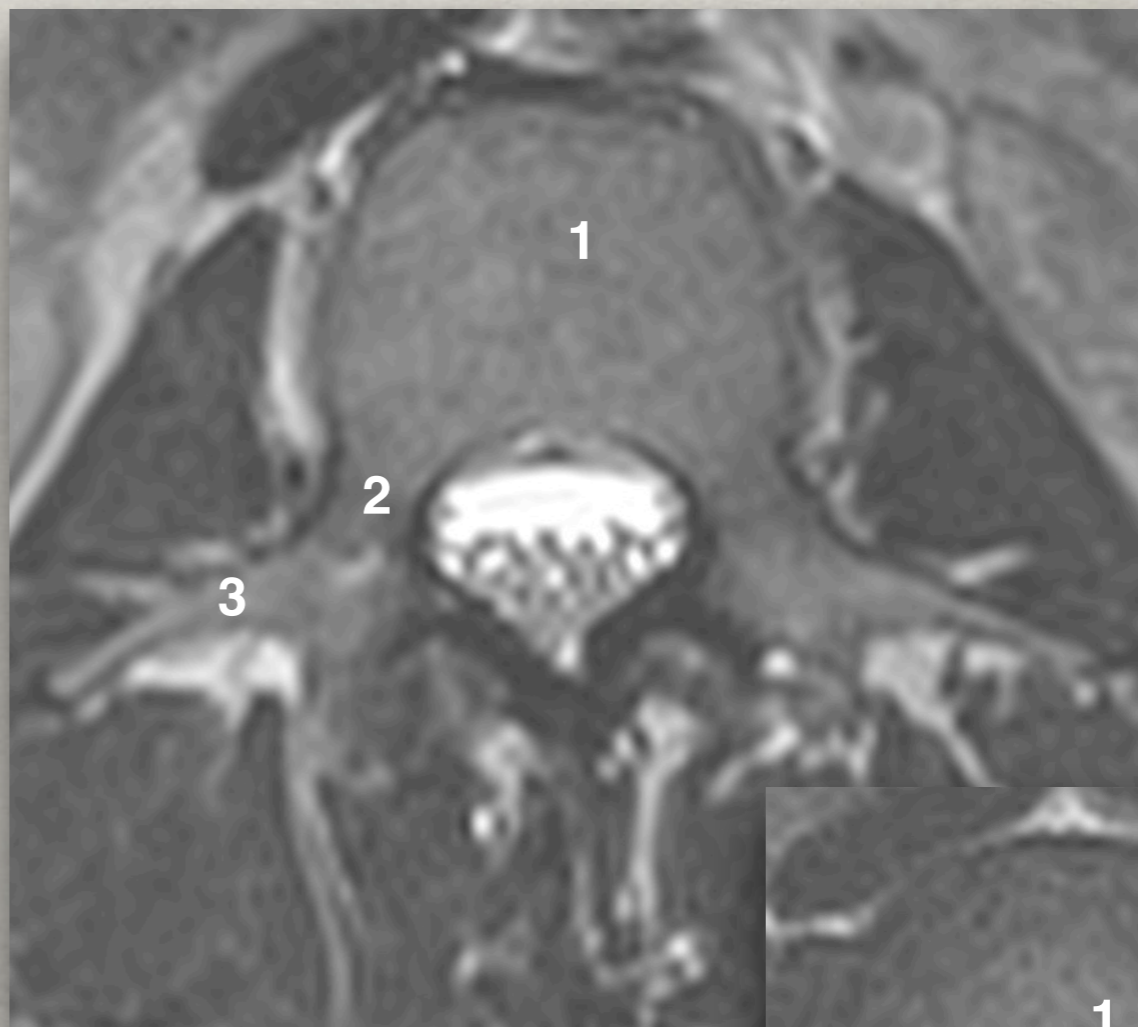
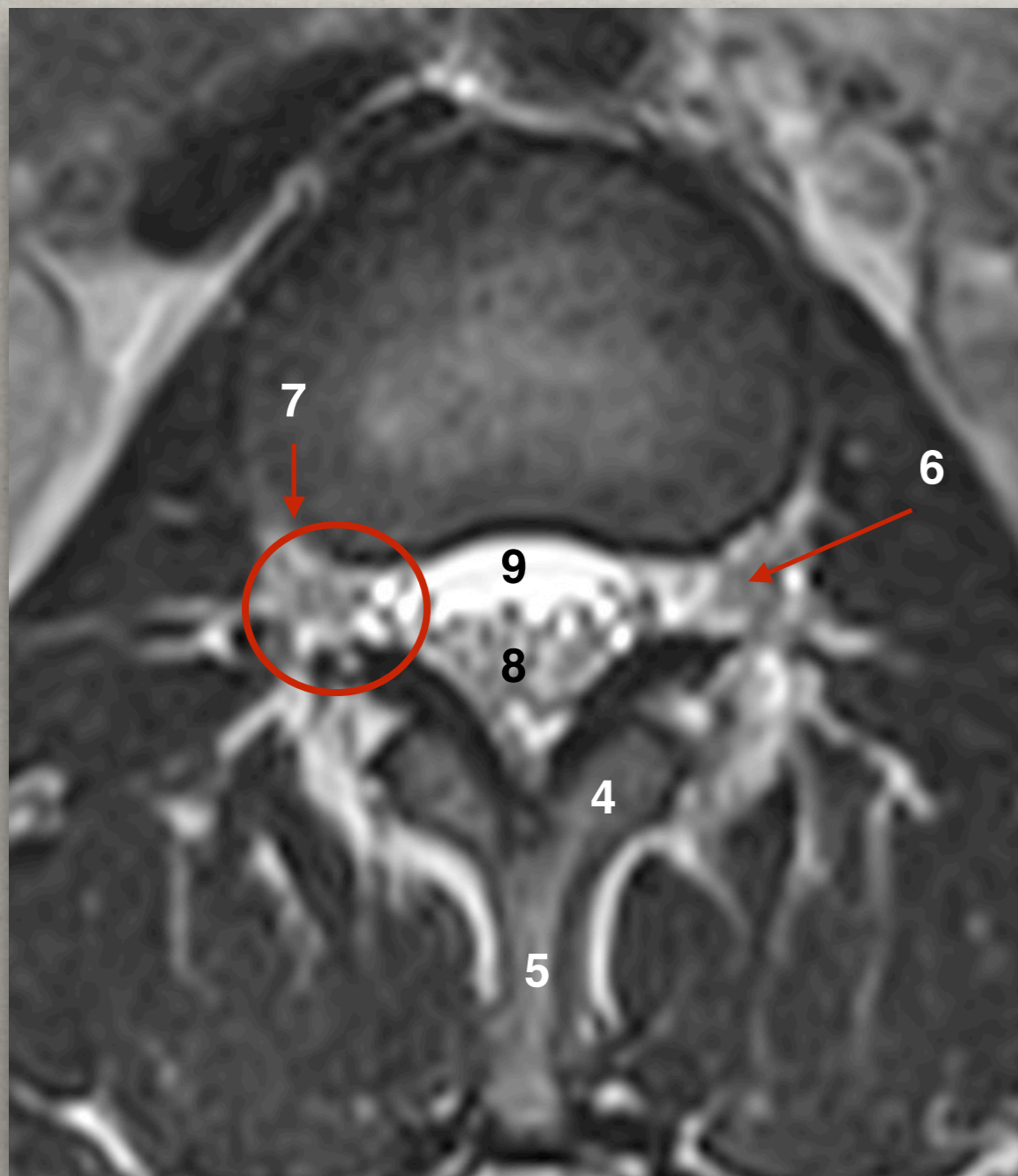
Απεικονιστική Ανατομική ΑΜΣΣ - ΟΜΣΣ

ΟΜΣΣ



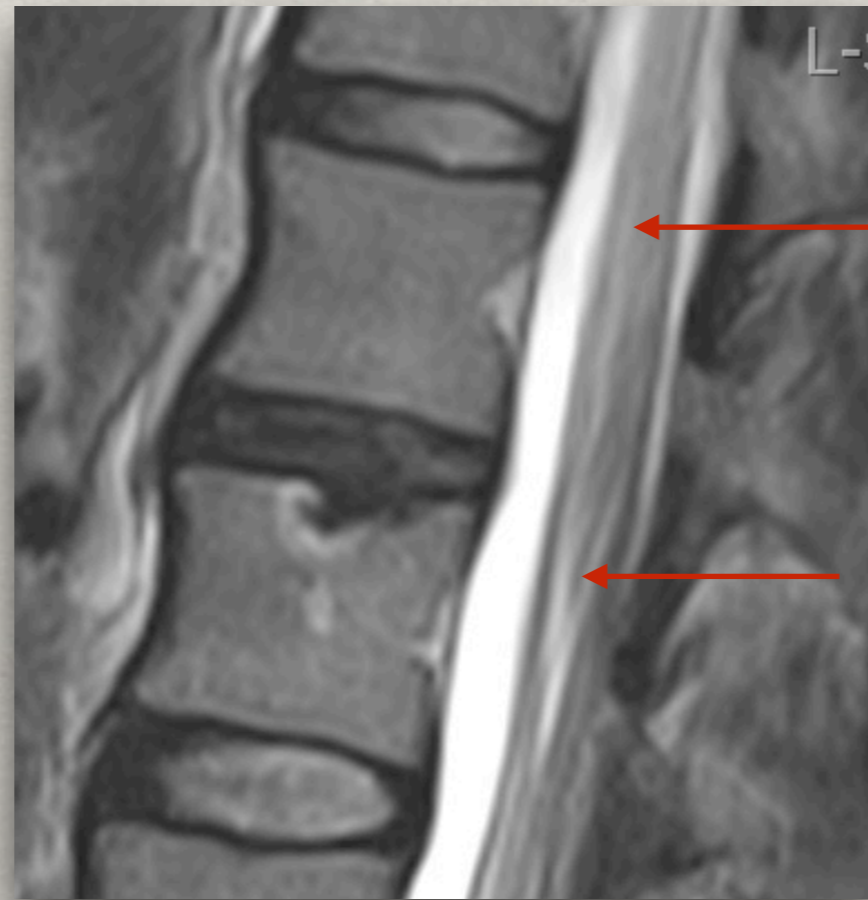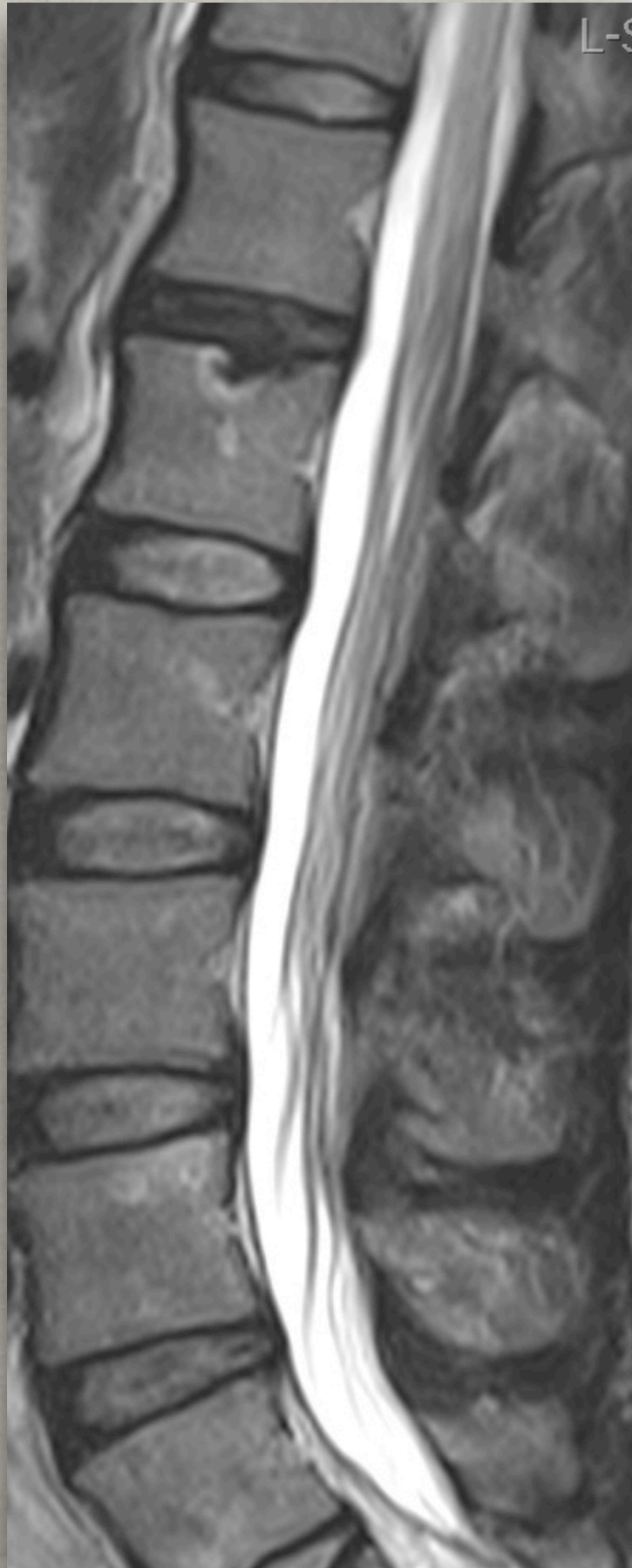1. Σώμα
2. Μεσοσπονδύλιος δίσκος
3. Άνω αρθρική απόφυση
4. Κάτω αρθρική απόφυση
5. Ακανθώδης απόφυση
6. Μεσοσπονδύλιο τμήμα
7. Μίσχος
8. 1ος Ιερός σπόνδυλος

ΟΜΣΣ



1. Σπονδυλικό σώμα
2. Μίσχος
3. Εγκάρσια απόφυση
4. Πέταλο
5. Ακανθώδης απόφυση
6. Νευρική ρίζα
7. μεσοσπονδύλια τρήμα
8. Ιππουρίδα
9. Υπαραχνοειδής χώρος
10. Κάτω αρθρική απόφυση
11. Άνω αρθρική απόφυση

Απεικονιστική Ανατομική ΑΜΣΣ - ΟΜΣΣ



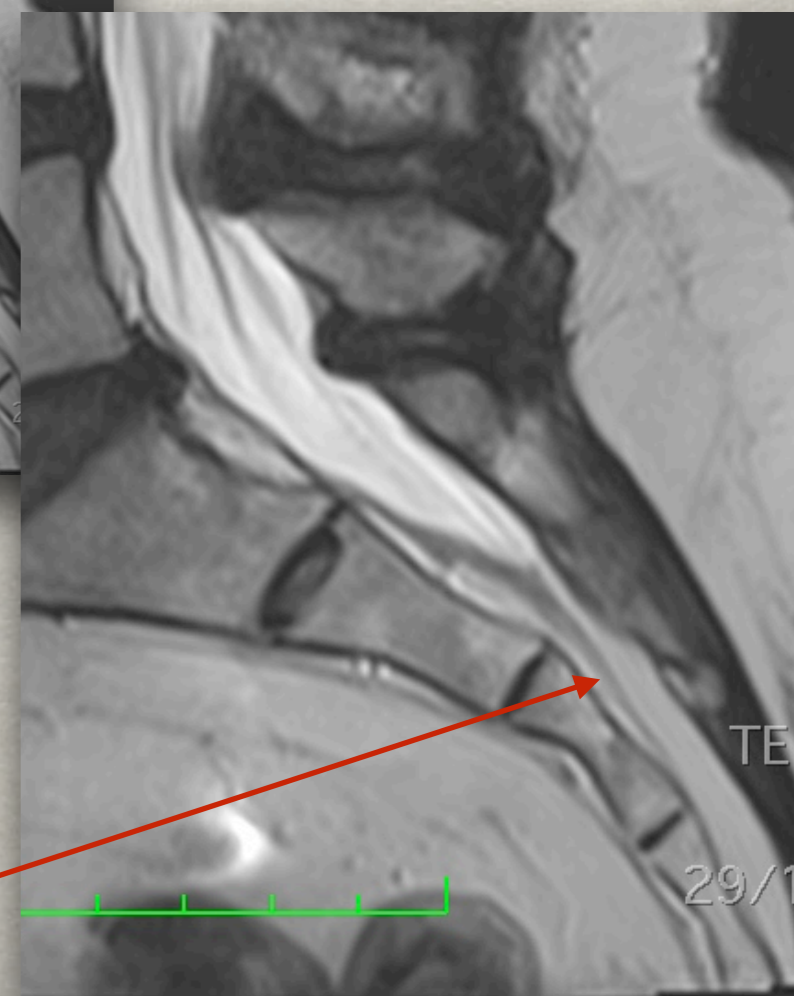
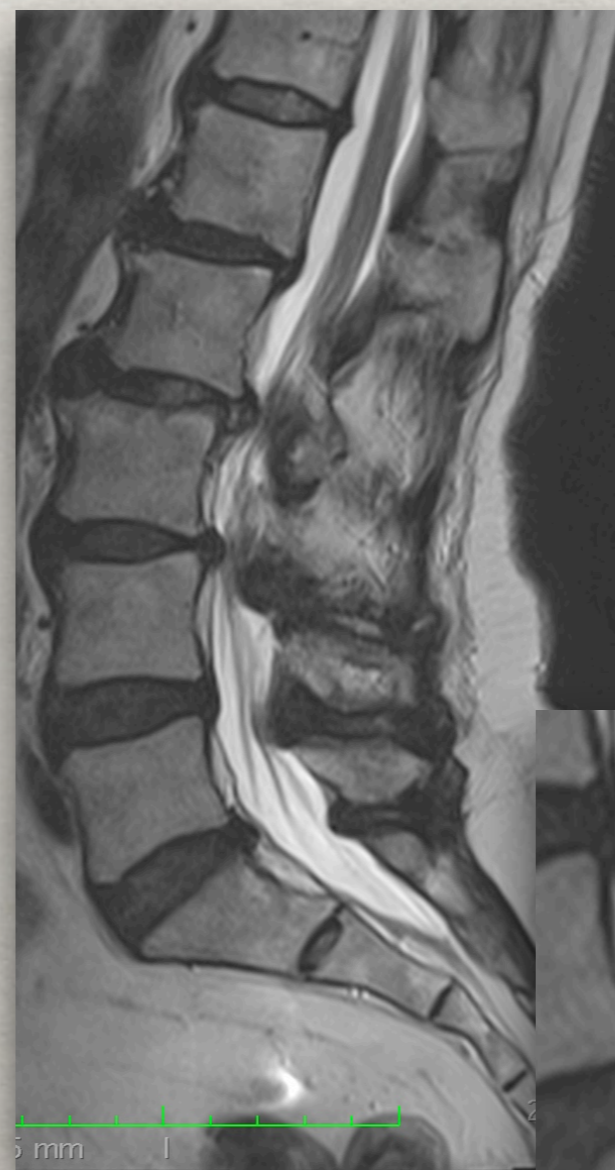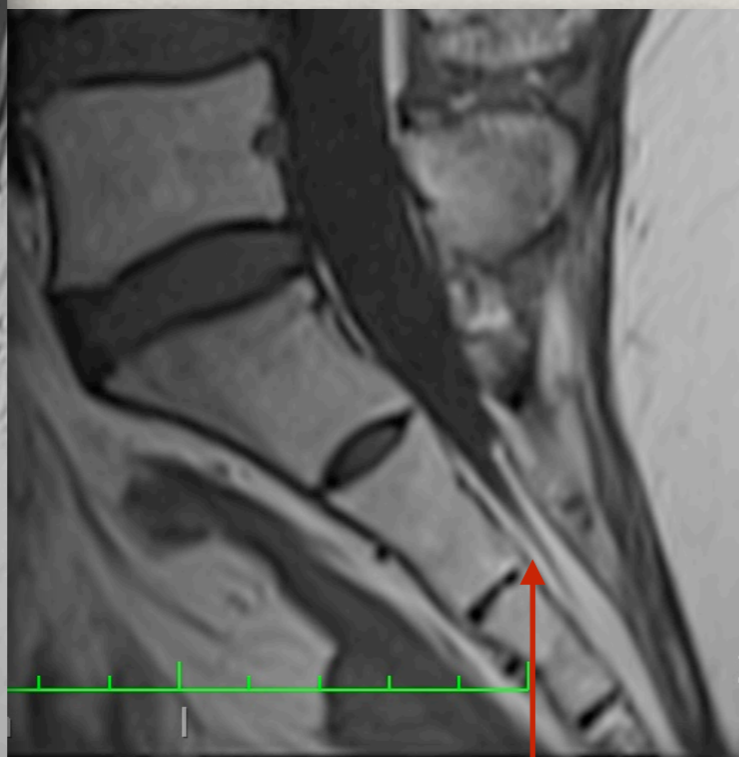
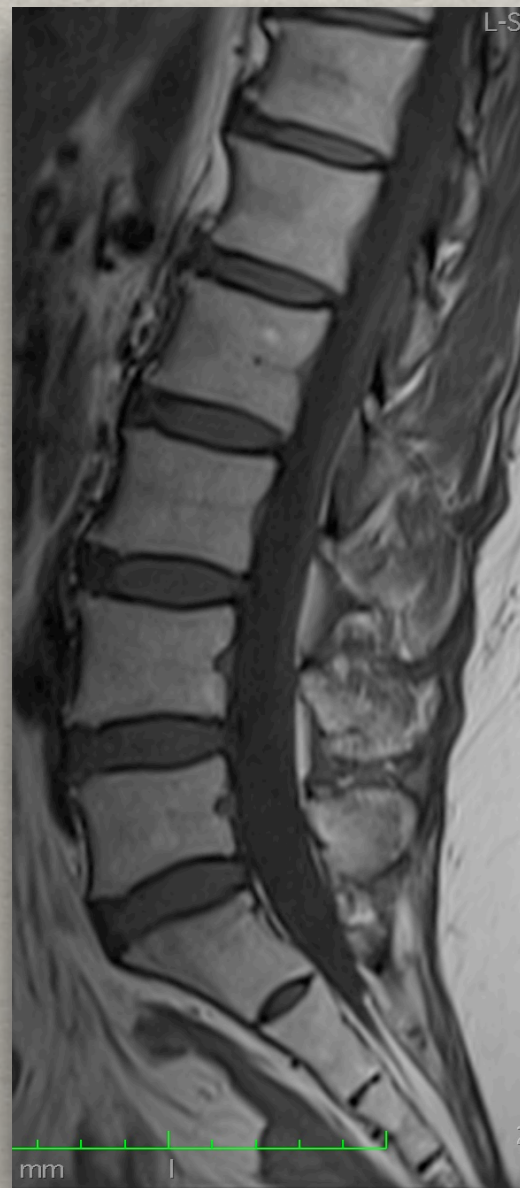
ΟΜΣΣ

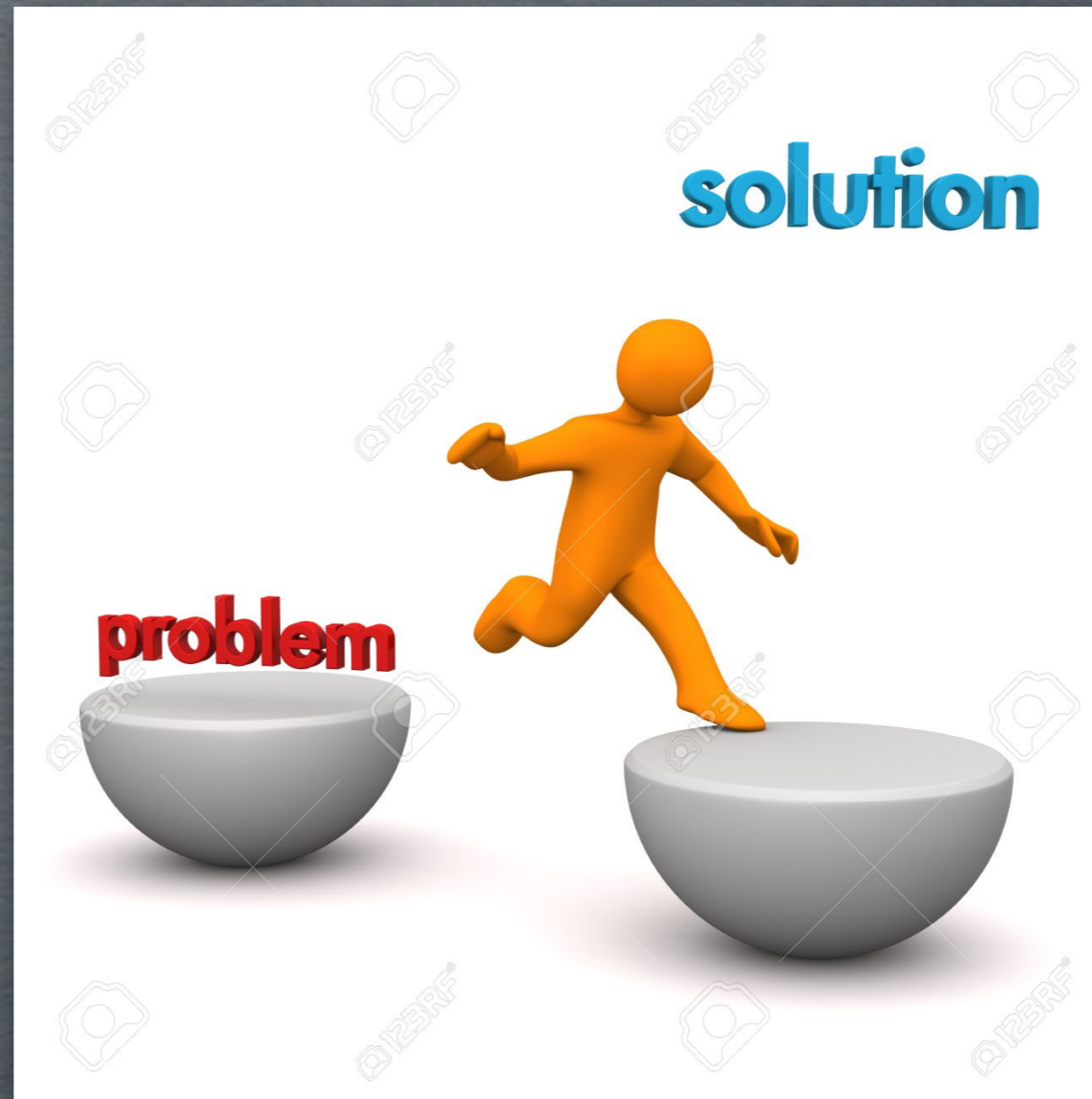
Νωτιαίος μυελός

Μυελικός κώνος

Απεικονιστική Ανατομική ΑΜΣΣ - ΟΜΣΣ

ΟΜΣΣ





Βάσιου Αικατερίνη
Ειδική Ακτινολόγος
Καθηγήτρια Ανατομίας, Ιατρική
Παν/μίου Θεσσαλίας