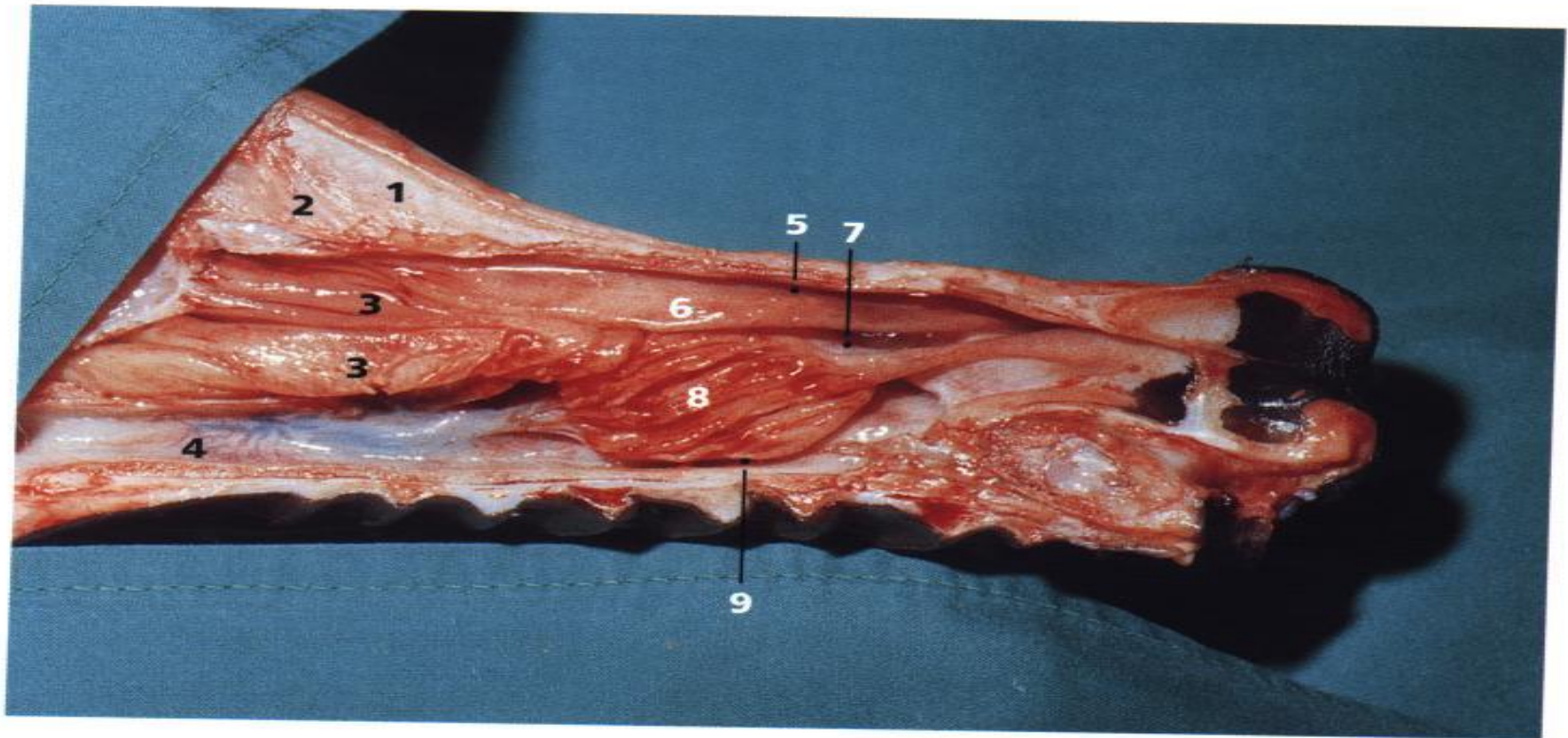


ΑΝΑΠΝΕΥΣΤΙΚΟ ΣΥΣΤΗΜΑ

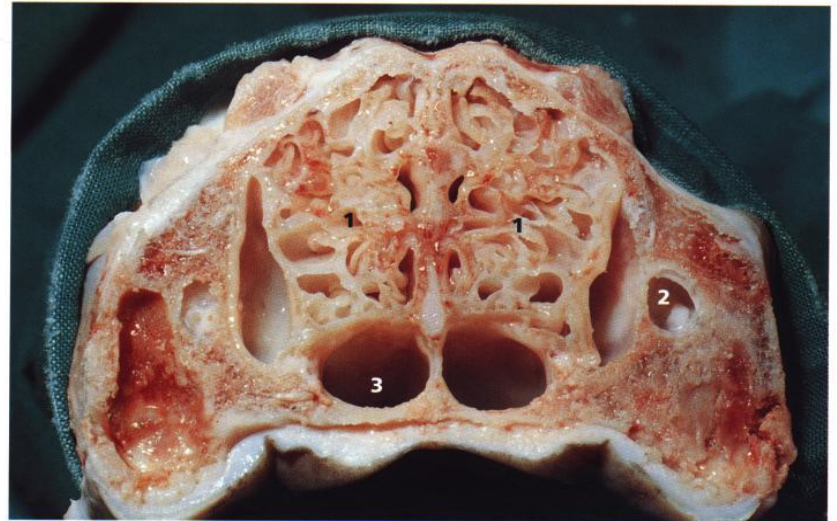
ΡΙΝΑ- ΠΑΡΑΡΡΙΝΙΚΟΙ ΚΟΛΠΟΙ



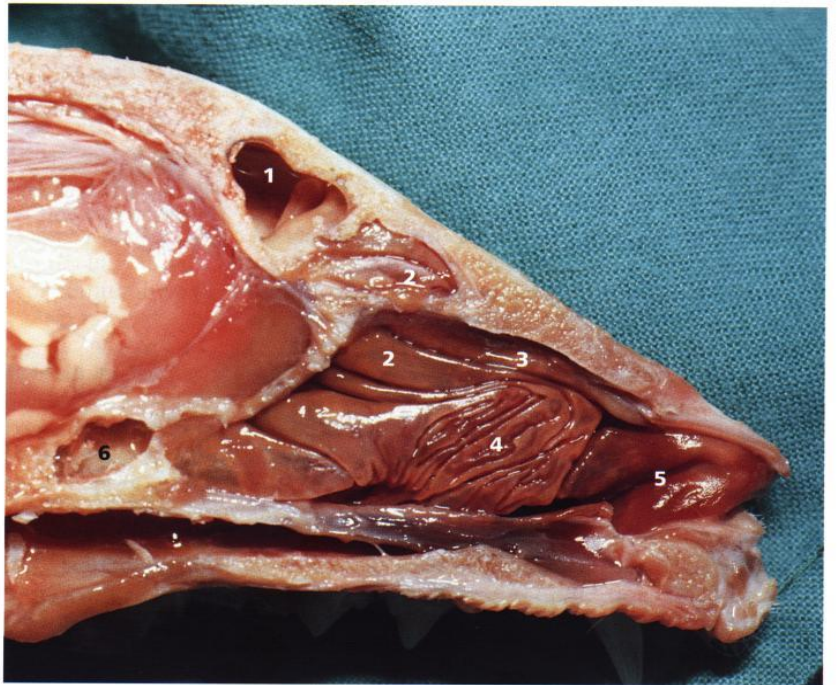
1
2
3
4
5
6
7
8
9

- 1,2: μετωπιαίοι κόλποι
- 3: ηθμοειδείς κόγχες
- 6,7: ρινικές κοιλότητες
- 4,5,8: ρινικές κόγχες

- 1,2: ηθμοειδείς κόγχες
- 3: ρινοφάρυγγας



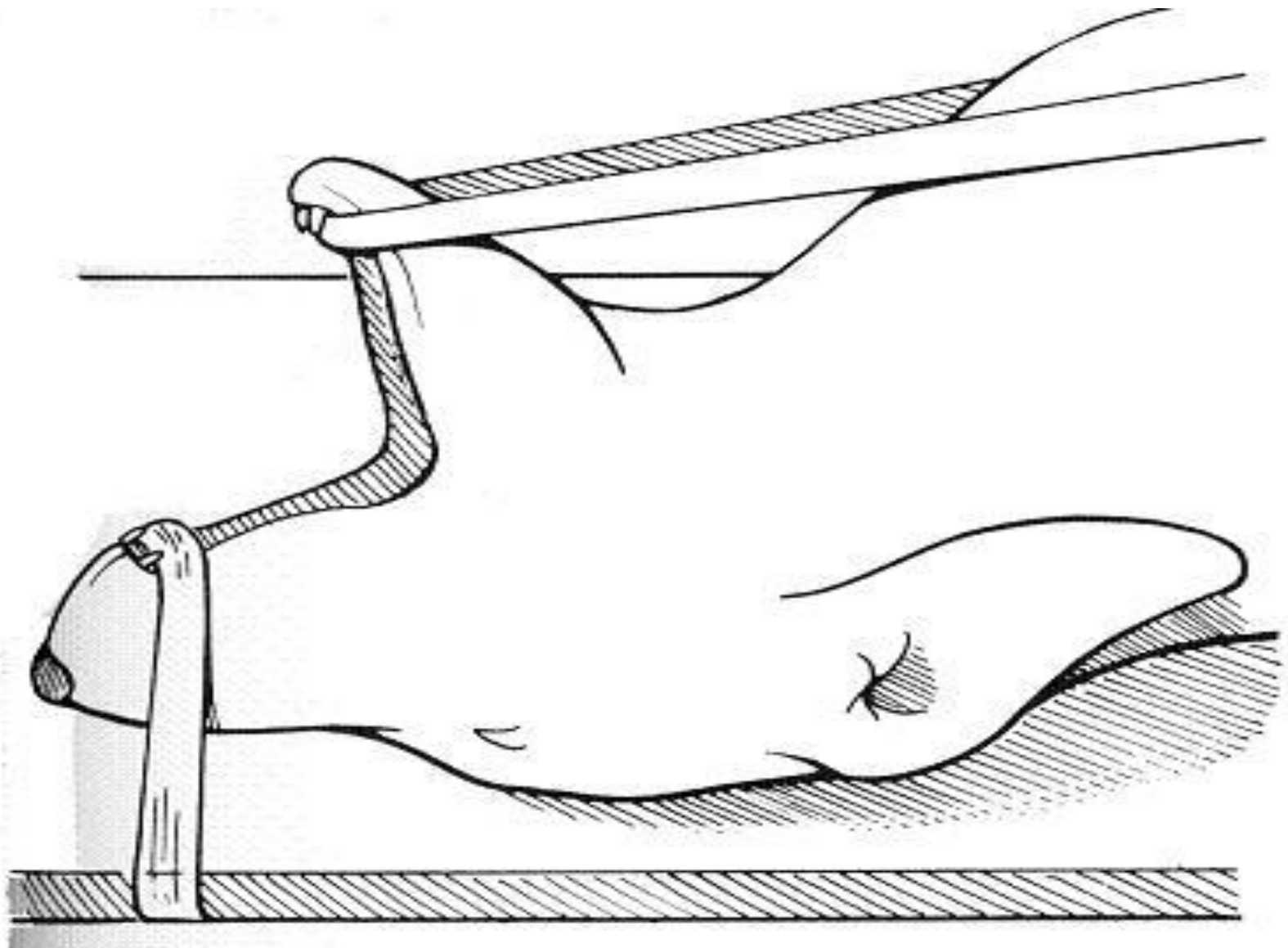
- 1: μετωπιαίοι κόλποι
- 2: ηθμοειδείς κόγχες
- 3,4,5: ρινικές κόγχες



ΧΕΙΡΟΥΡΓΙΚΕΣ ΕΠΕΜΒΑΣΕΙΣ

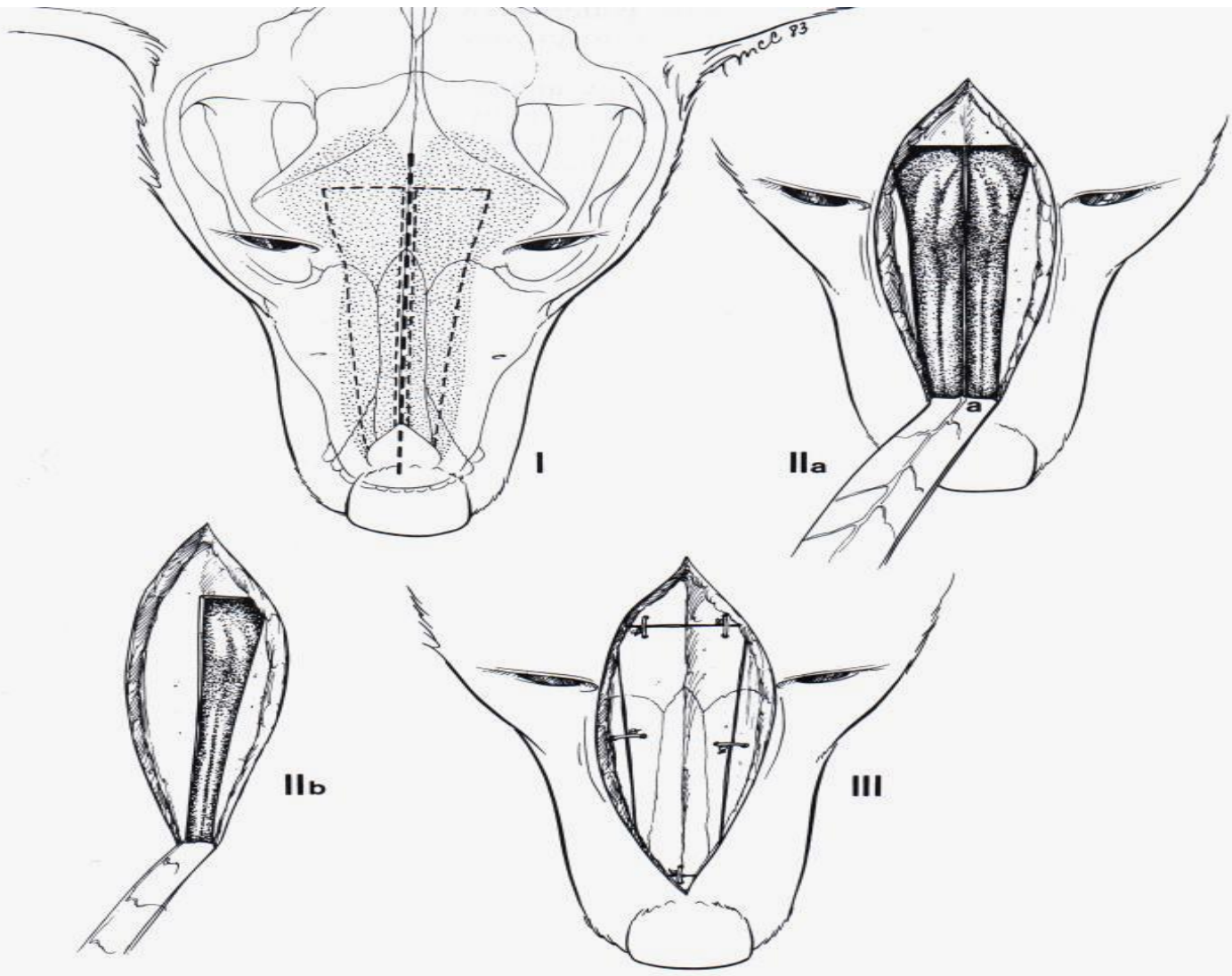
- Προσπέλαση ρινικών κοιλοτήτων - Ρινοτομή
- Ενδείξεις: -διερεύνηση ριν. κοιλ. σε χρόνιες παθήσεις (λοιμώδεις, παρασιτικές)
 - κακώσεις (κάταγμα ριν. διαφράγματος, έντονη ρινορραγία)
 - εκτομή ριν. διαφράγματος (νέκρωση, αποτυχία πώρωσης)
 - απομάκρυνση ξένου σώματος
 - βιοψία - νεοπλασίες

- Πρόσθια μοίρα: ραχιαία ή κοιλιακά
- Οπίσθια μοίρα: μόνο κοιλιακά
- Ραχιαία: πρηνή θέση, ανύψωση κεφαλής με μαξιλάρι
- Κοιλιακή: ύπτια θέση, διάνοιξη στόματος με γάζες



Ραχιαία προσπέλαση πρ. μοίρας

- Τεχνική: τομή δέρματος, υποδόριων ιστών και περισστέου στη μέση γραμμή
- Επέκταση τομής μέχρι τους έσω κανθούς
- Σε προσπέλαση μετωπιαίων κόλπων: επέκταση τομής πίσω από κογχικές αποφύσεις μετωπιαίου οστού
- Αποκόλληση περισστέου και έλξη του πλαγίως, διάνοιξη οπών στο οστό

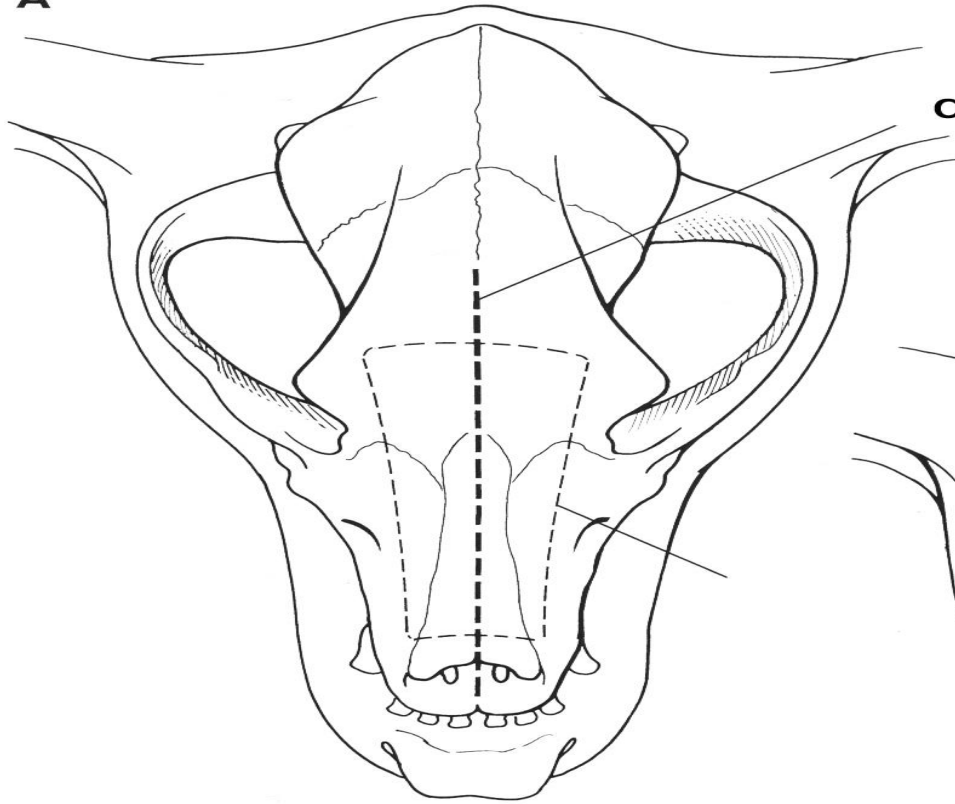


- Με οστεοτόμο: εκτομή
- ανύψωση ορθογώνιου
τμήματος οστού που
καλύπτει μία ή και τις
δύο ριν. κοιλ.
- Διατήρησή του σε υγρή
γάζα

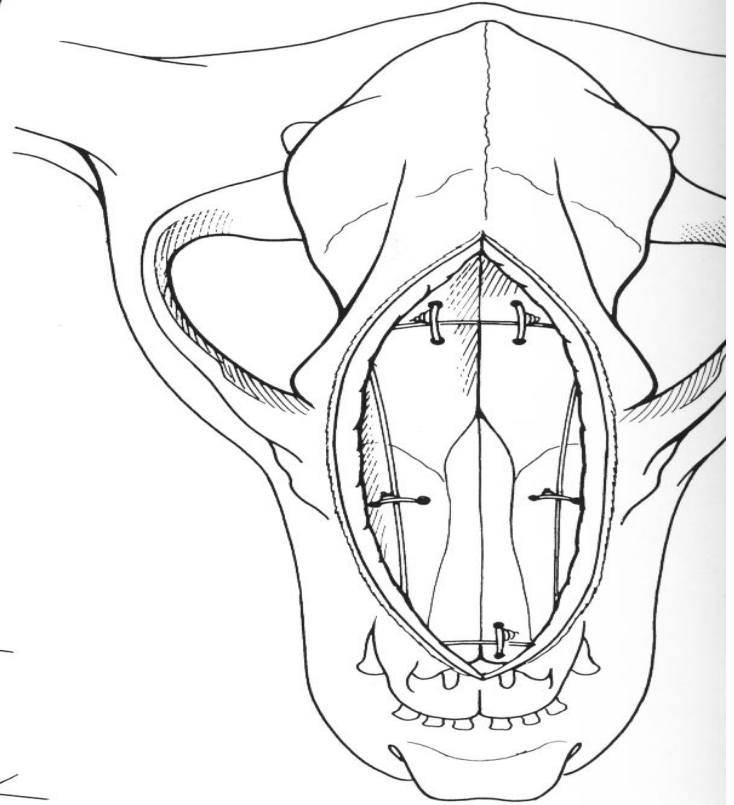
- Επανατοποθέτησή του και συγκράτηση με μεταλλικό ράμμα ή μη απορροφήσιμο
- Ράμματα: δίοδος από οπές που ανοίχτηκαν αρχικά
- Συρραφή περιοστέου, υποδόριων, δέρματος

- Αν το τμήμα του οστικού κρημνού δεν είναι υγιές: στο οπίσθιο άκρο της τομής αφήνεται στόμιο για αποφυγή υποδόριου εμφυσήματος

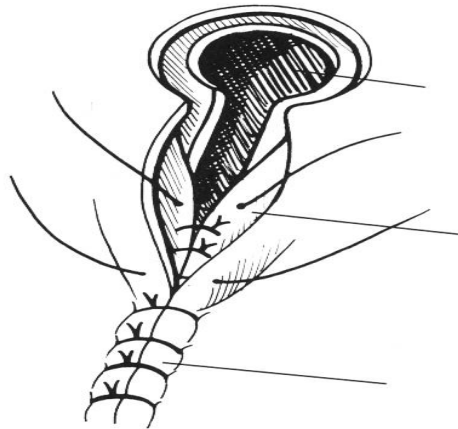
A



αρχική τομή



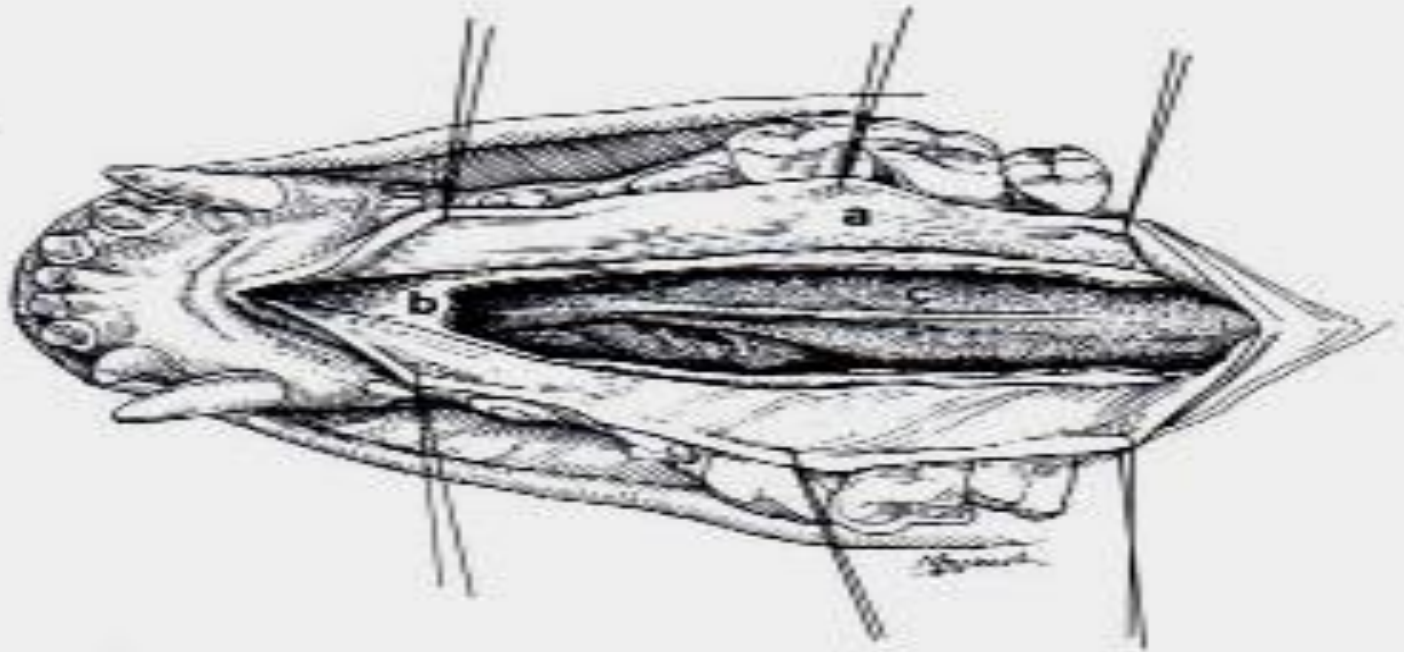
C



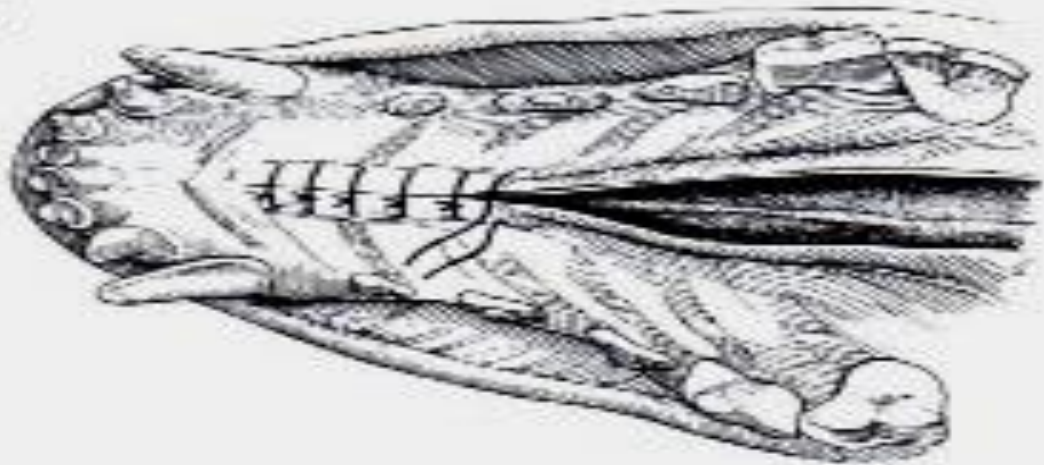
Κοιλιακή προσπέλαση πρ. μοίρας

- Επιτρέπει διερεύνηση κοιλ. πλευράς ριν. κοιλ., χωρίς τραυματισμό φυσ. ρινικών κογχών
- Καλύτερο κοσμητικό αποτέλεσμα
- ↓ εμφάνισης υποδόριου εμφυσήματος
- Τεχνική: τομή βλεννογόνου - περιστέου στο πρόσθιο τμήμα σκληρής υπερώας, στη μέση γραμμή
- Αποκόλληση περιστέου και έλξη του μαζί με βλεννογ. πλαγίως

I



II



- Προσοχή στο υπερώϊο νευροαγγειακό δερμάτιο
- Εκτομή τμήματος οστού σκληρής υπερώας
- Συρραφή περιοστέου- υποβλεννογόνιου (απλές χωριστές, απορροφήσιμο 3/0-5/0), βλεννογόνου (απλές ή συνεχή)

Κοιλιακή προσπέλαση οπ. μοίρας

- Τεχνική: τομή βλεννογόνου - περιστέου στο οπίσθιο τμήμα σκληρής υπερώας, στη μέση γραμμή, επέκτασή της στη μαλακή υπερώα
- Αποκόλληση περιστέου και έλξη του μαζί με βλεννογ. πλαγίως
- Εκτομή τμήματος οστού σκληρής υπερώας
- Συρραφή ριν. βλενν. μαλακής υπερώας, περιστέου - υποβλεννογόνιου, στοματικού βλεννογόνου (απλές ή συνεχή)

Κοιλιακή προσπέλαση ρινοφάρυγγα

- Τεχνική: τομή μαλακής υπερώας στη μέση γραμμή
- Καθηλωτικές ραφές στα χείλη
- Συρραφή ρινικού και στοματικού βλενν. μαλακής υπερώας σε 2 στρώματα

Διεγχειρητικά

- Αφού αποκαλυφθούν οι ρινικές κοιλ.
- Απομάκρυνση πηγμάτων και νεκρ. ιστών
- Έλεγχος αιμορραγιών: πίεση, πωματισμός με παγωμένο ορό ή διάλυμα αδρεναλίνης, διαθερμία
- Χειρ. επεμβάσεις ριν. κοιλ. μπορεί να χρειαστούν: μετάγγιση αίματος ή αποκλεισμό καρωτίδων

Μετεγχειρητικά

- Καθαρισμός φάρυγγα, κλίση κεφαλής
- Αφαίρεση τραχειοσωλήνα με φουσκωμένο αεροθάλαμο
- Σε αιμορραγία μετεγχ.: πωματισμός με γάζα για 1-2 ημέρες

- Σε κοιλιακή προσπέλαση: μαλακές τροφές για 10 ημέρες, ξηρή τροφή μετά από 4-6 εβδομάδες
- Επιπλοκές: πταρμός, επίσταξη, υποδόριο εμφύσημα
- Εμφύσημα: υποχωρεί σε 1-2 εβδ.
- Στόμιο: κατά 2ο σκοπό σε 5-10 ημ.

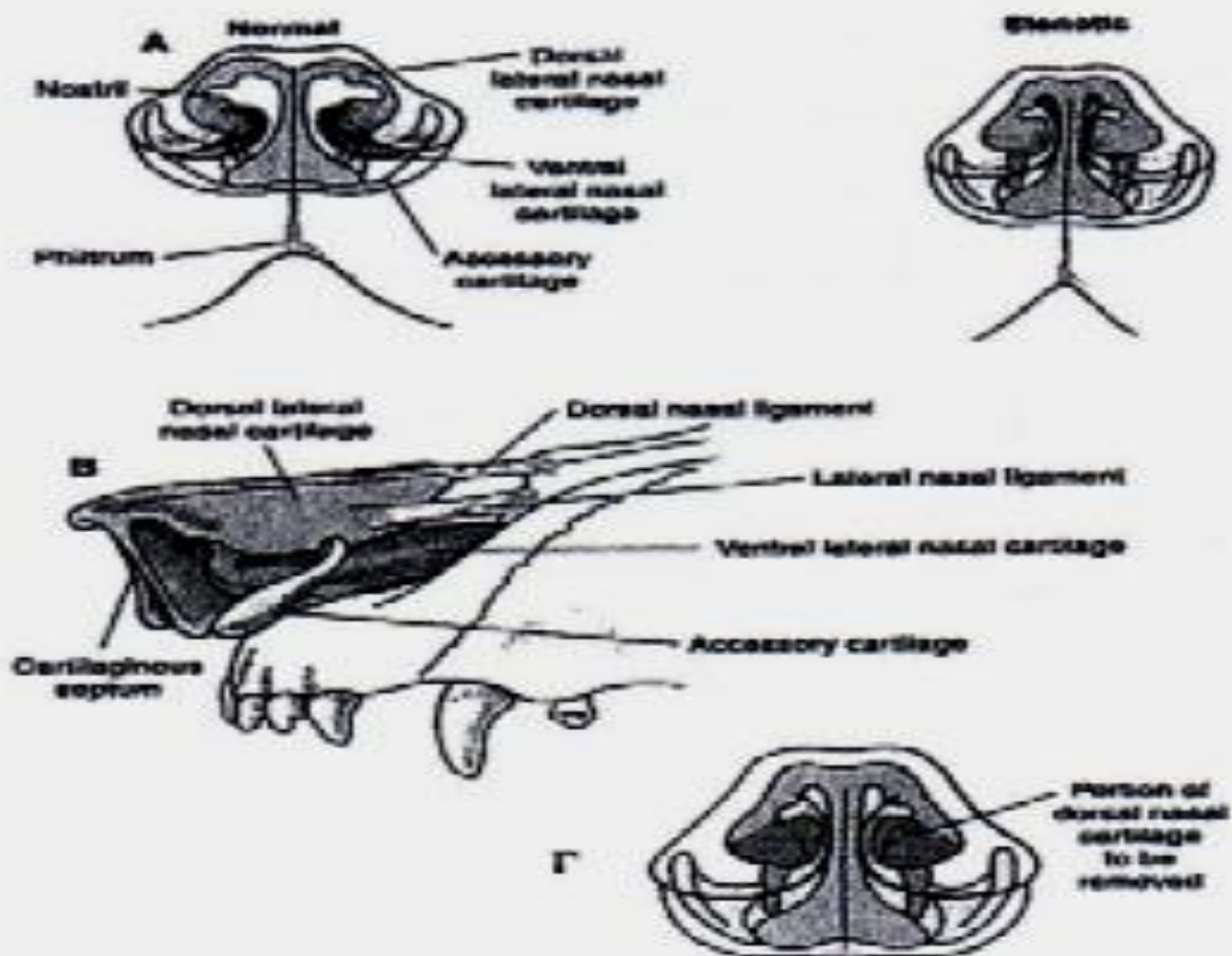
ΔΙΑΓΝΩΣΤΙΚΕΣ ΤΕΧΝΙΚΕΣ

- ΒΙΟΨΙΑ ΡΙΝΙΚΩΝ ΚΟΙΛΟΤΗΤΩΝ
- Ενδείξεις: νεοπλασίες, πολύποδες, ρινίτιδες
- Τεχνική: α) αναρρόφηση με βελόνα ή με λαβίδα κροκοδείλου (τυφλά ή με ρινοσκόπιο)
- Προηγείται εκτίμηση απόστασης από ρινικό κάτοπτρο ως έσω κανθό*
- Προσοχή: διάτρηση τετρημένου πετάλου ηθμοειδούς → είσοδος στο κρανίο

- Οπ. μοίρα: με ενδοσκόπιο μέσω στοματικής κοιλ.
- β) με έκπλυση (φυσ. ορό)
- Καθετήρας Foley μέσω στοματικής κοιλ. στην οπ. μοίρα
- γ) μετά από ρινοτομή

ΣΥΓΓΕΝΕΙΣ ΑΝΩΜΑΛΙΕΣ

- **ΣΤΕΝΟΙ ΜΥΚΤΗΡΕΣ**
- Δυσμορφία ρινικών χόνδρων (συγκλίνουν προς τα έξω)
- Παθογένεια: δυσκολία εισόδου αέρα →
↑ εισπνευστική προσπάθεια
- Συχνά συνύπαρξη αποφρακτικών καταστάσεων (υπερμεγέθης μαλακή υπερώα, εκτροφή λαρυγγικών κοιλιών, σύμπτωση τοιχ. λάρυγγα, παράλυση λάρυγγα)



Εικόνα 3. Στενοί μυκτήρες (από Fossum 2002).

- Ή οδηγεί δευτερογενώς σε ανατομικές ανωμαλίες άνω αναπν. οδού
- Επιδημιολογία: σκύλος > γάτα, βραχυκεφαλικές φυλές*, προσκόμιση 2-4 ετών
- *Μέρος συνδρόμου άνω αναπνευστικού

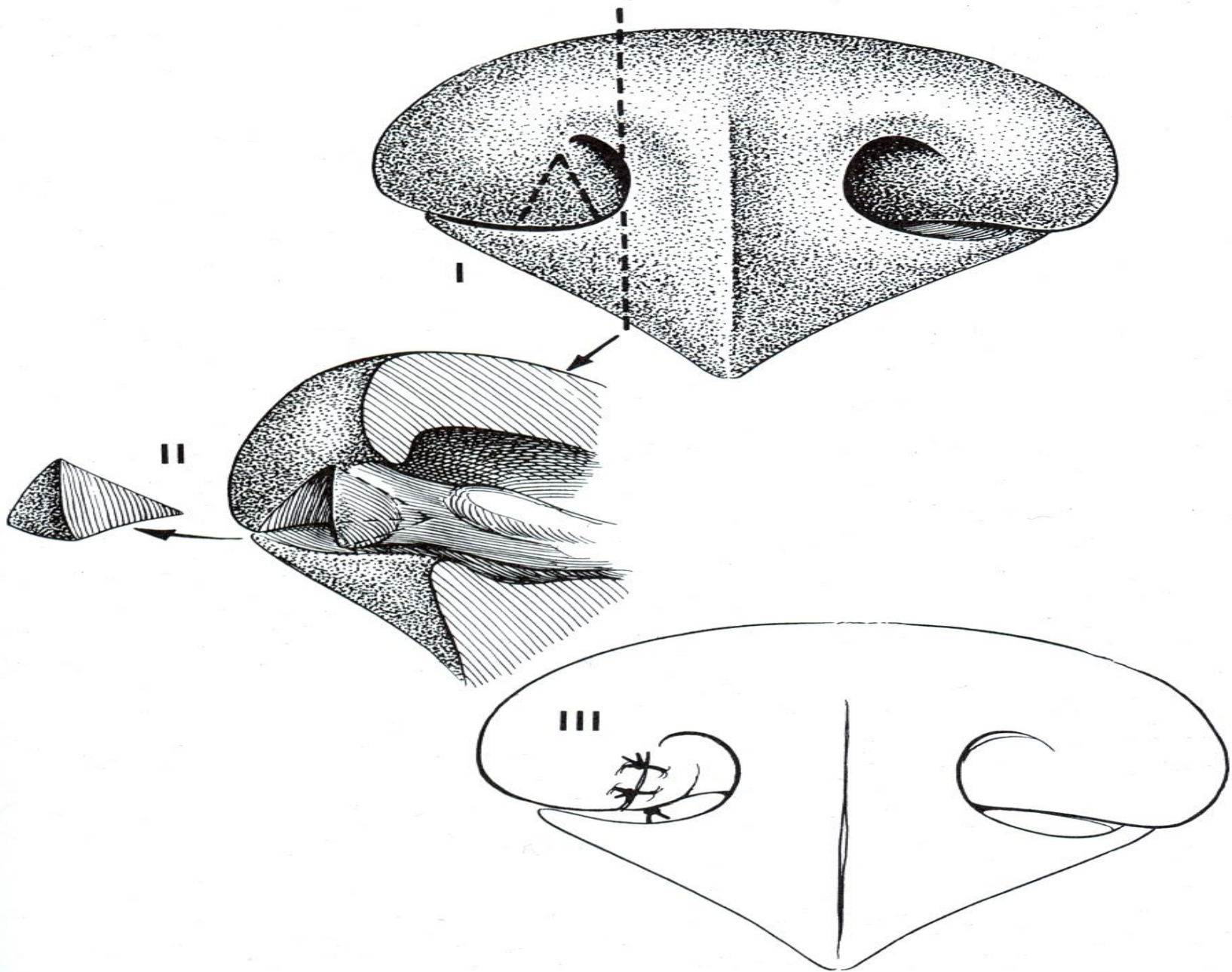
- Ιστορικό: ηχηρή - δύσκολη αναπνοή, αναγωγή, εύκολη κόπωση, κυάνωση, ανήσυχος ύπνος
- Επιδείνωση: παχυσαρκία, άσκηση, $\uparrow\theta^{\circ}\text{C}$ -υγρασία
- Κλινική εικόνα: απόκλιση ρινικών χόνδρων προς τα έσω

- Εισπνευστική δυσχέρεια: ανοιχτό στόμα, απαγωγή άκρων, έλξη γωνιών χειλέων, ↑ χρήση κοιλιακών μυών, ορθοπνοϊκή στάση
- Ρινοσυριγμός
- Χροιά βλεννογόνων (φυσιολ.-κυανωτικοί)
- Υπερθερμία, διάταση πεπτικού σωλήνα

- Διάγνωση: ιστορικό, κλ. εικόνα, ακτινολογικός έλεγχος → συνυπάρχουσες ανωμαλίες (καρδιομεγαλία, πνευμονία, πνευμ. οίδημα)
- Δ.Δ.: απόφραξη άνω αναπ. οδού (ξένο σώμα, νεοπλασίες, παράλυση λάρυγγα, σύμπτωση τοιχ. λάρυγγα - τραχείας, μηχανικές κακώσεις)

- Θεραπεία
- Ήπια: περιορισμός προδιαθετικών παραγόντων
- Μέτρια - έντονη αναπ. δυσχέρεια: χορήγηση ηρεμιστικών, γλυκοκορτικοειδών, οξυγόνου, $\downarrow\theta^{\circ}\text{C}$
- Μέτρια - έντονη στένωση: χειρουργική επέμβαση

- Εκτομή σφηνοειδούς τμήματος ρινικών χόνδρων
- Συρραφή με απλές χωριστές (απορροφήσιμο ράμμα)
- Έλεγχος αιμορραγιών: γάζα με αδρεναλίνη
- Όχι διαθερμία



ΕΠΙΚΤΗΤΕΣ ΠΑΘΗΣΕΙΣ

- ΚΑΚΩΣΕΙΣ ΡΙΝΟΣ
- Θλάσεις: επίσταξη ή ρινορραγία
- Ηρεμιστικό, έλεγχος αιμορραγίας: ψυχρά επιθέματα, αποκλεισμός κυκλοφορίας (δακτυλική πίεση), ενστάλαξη αδρεναλίνης (1:100.000)
- Σοβαρή ρινορραγία: Foley από ρινοφάρυγγα, πωματισμός, συρραφή μυκτήρων για 24-48 ώρες

- Σοβαρές κακώσεις: ρήξη βλεννογ., κατάγματα διαφράγματος - οστών
- Αποκατάσταση διαβατότητας
- Απόξεση, έκπλυση, ανατομική αποκατάσταση βλεννογόνου, οστεοσύνθεση καταγμάτων

ΣΤΕΝΩΣΗ ΜΥΚΤΗΡΩΝ

- Μετατραυματική ή μετεγχειρητική ανάπτυξη ουλώδους ιστού
- Επίκτητη: δύσκολη αντιμετώπιση
- Επιμήκης διατομή μυκτήρα, αφαίρεση κοκκιώδη-ουλώδη ιστού, συρραφή βλεν. (5/0-6/0)
- Σε μικρά ελλείμματα βλεν.: κατά 2ο σκοπό με βοήθεια νάρθηκα (10-60 ημ.)
- Σε μεγάλα ελλείμματα βλεν.: μόσχευμα στοματικού βλεν.

ΞΕΝΑ ΣΩΜΑΤΑ


- Άγανα, ξύλα, τροφές: από στόμα, φάρυγγα ή μυκτήρες
- Κλινική εικόνα: επίσταξη, παροξυστικός πταρμός (οξεία φάση)
- Διάβρωση βλεν.: ρινορραγία
- Χρόνια ρινίτιδα: ετερόπλευρο βλεννοπυώδες ρινικό έκκριμα
- Διάγνωση: ιστορικό, κλ. εικόνα, ρινοσκόπηση, ακτινολογικός έλεγχος
- Θεραπεία: απομάκρυνση με λαβίδα ή/και έκπλυση, ρινοτομή

ΧΡΟΝΙΑ ΦΛΕΓΜΟΝΗ ΠΑΡΑΡΡΙΝΙΚΩΝ ΚΟΛΠΩΝ

- Αίτια: επινέμηση από φλεγμονή ριν. κοιλοτήτων. Γάτα: χρόνια ιογενής ρινοτραχειΐτιδα ή καλυκοΐωση, πολύποδες
- Σκύλος: σπάνια φλεγμονή μετωπιαίων κόλπων, συχνά γναθιαίου κόλπου από απόστημα 4ου προγομφίου

- Παθογένεια: οξεία φλεγμονή → εύκολα χρόνια. Πάχυνση βλεν. γύρω από το στόμιο → δυσχέρεια παροχέτευσης εξιδρώματος → παραμονή του στους κόλπους
- Κλινική εικόνα: κύρτωση- διάβρωση- διάτρηση οστού → συρίγγιο με διαλείπουσα έξοδο πύου

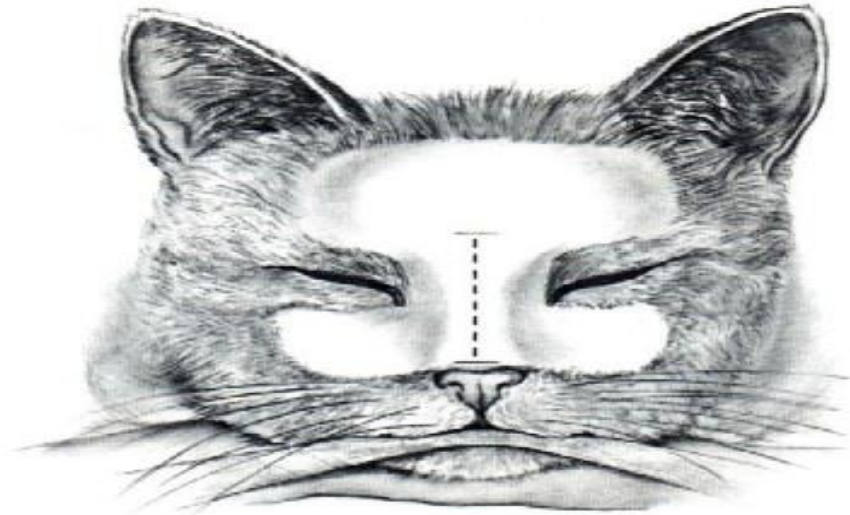
- Θεραπεία: ανάτρηση κόλπου, έκπλυση, παροχέτευση
- Θέση ανάτρησης εξαρτάται από ηλικία
- Γατάκια 3-4 μηνών: μόλις πλάγια μέσης γραμμής, στο μέσο μεταξύ της γραμμής που ενώνει το κεφαλικό όριο κογχικής απόφυσης και της γραμμής που ενώνει τους έσω κανθούς
- Ενήλικες: μόλις πλάγια του μέσου της γραμμής που ενώνει το κεφαλικό όριο κογχικής απόφυσης



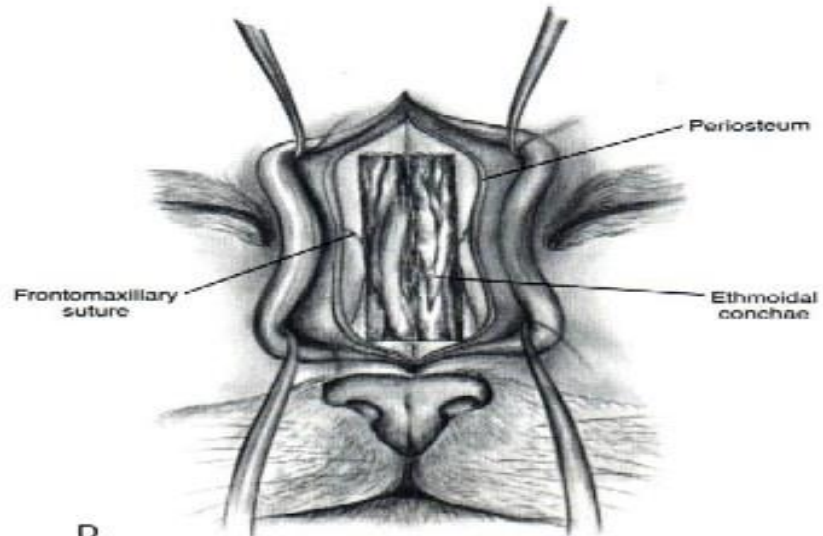
Εικόνα 4. Ανάτρησις και τοποθέτησι σωλήνων για

- Τομή δέρματος, ανάτρηση με ήλο Steinmann
- Λήψη υλικού για καλλιέργεια - βιοψία
- Τοποθέτηση σωλήνων μικρής διαμέτρου μέσω οπής και συρραφή τους, αντιβίωση
- Έκπλυση BID-TID με διάλυμα θρυψίνης
- Εξαγωγή 4ου προγομφίου → κοιλιακή παροχέτευση, αντιβίωση

- Σε φλεγμονή μετωπιαίου κόλπου που το στόμιο παραμένει κλειστό:
- Τομή δέρματος μέση γραμμή, ανύψωση περιοστέου
- Εκτομή οστού που καλύπτει τον κόλπο
- Διεύρυνση - εκτομή στομίου
- Εφαρμογή έκπλυσης



C



D