

ΧΕΙΡΟΥΡΓΙΚΗ ΩΤΟΣ

ΑΝΑΤΟΜΙΑ

ΕΞΩ ΟΥΣ

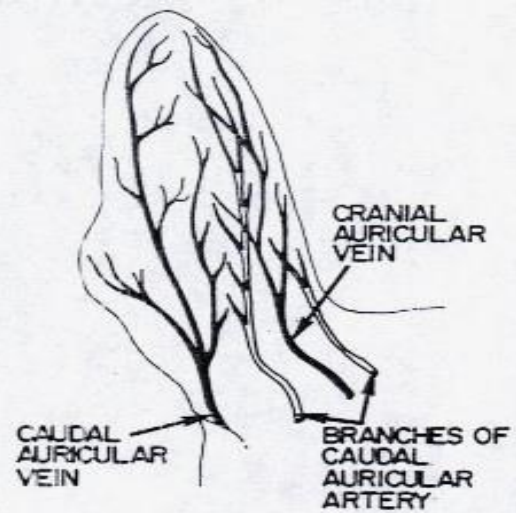
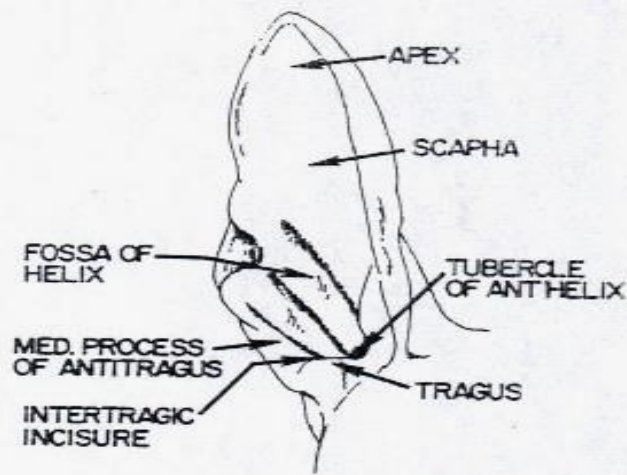
- Πτερύγιο
- Έξω ακουστικός πόρος



ΜΕΣΟ ΟΥΣ

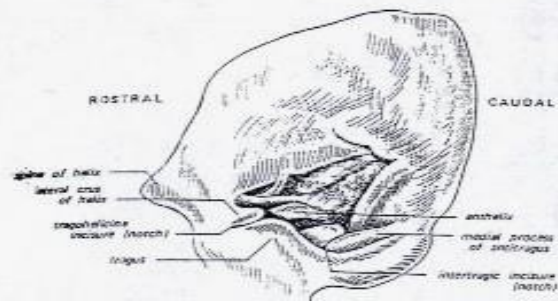
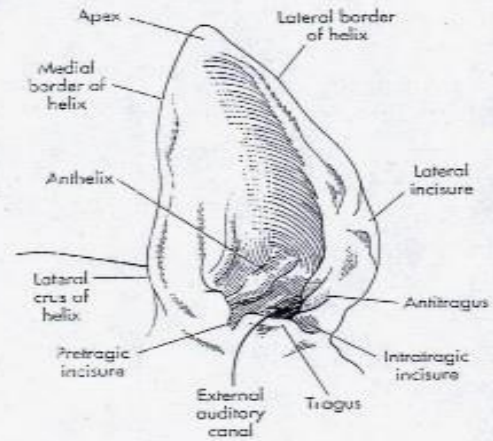
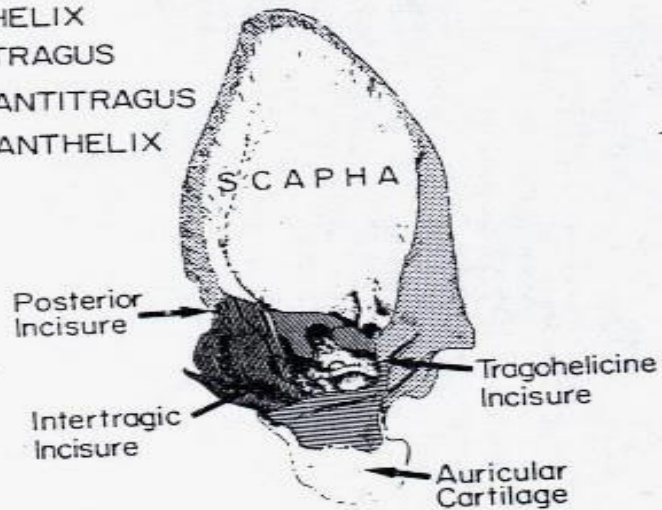
- Κοίλο τυμπάνου
- Τυμπανικές κυψέλες
- Ακουστική σάλπιγγα

ΕΣΩ ΟΥΣ

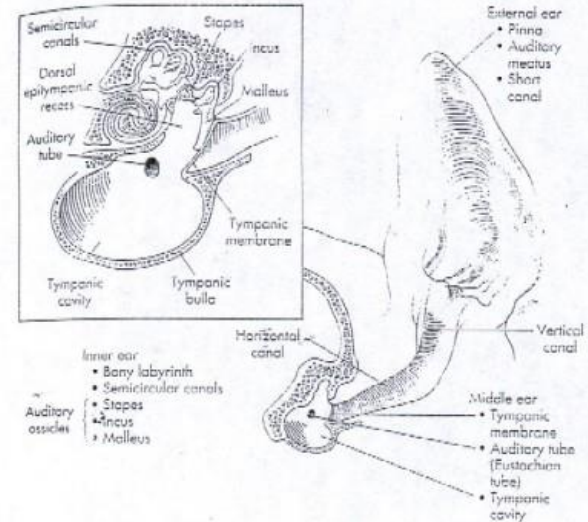
- Οστέϊνος λαβύρινθος
- Υμενώδης λαβύρινθος



-  HELIX
-  TRAGUS
-  ANTRITRAGUS
-  ANTHELIX

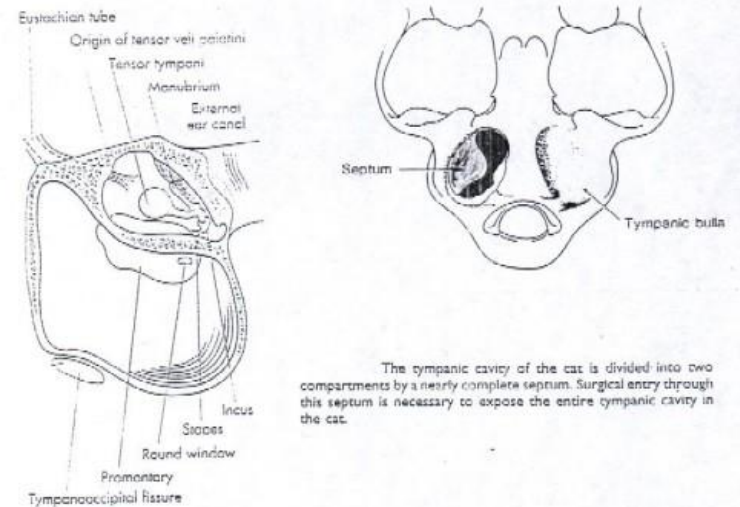


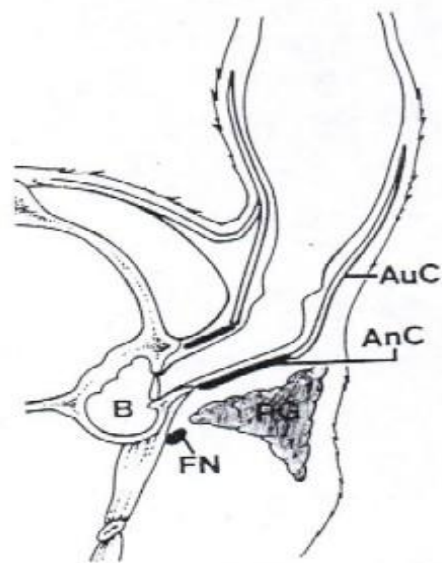
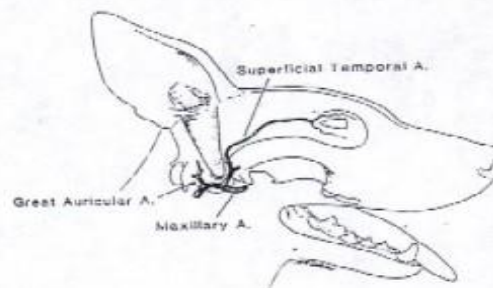
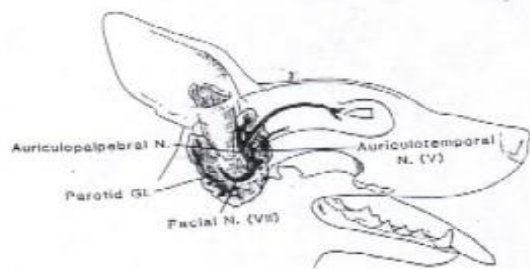
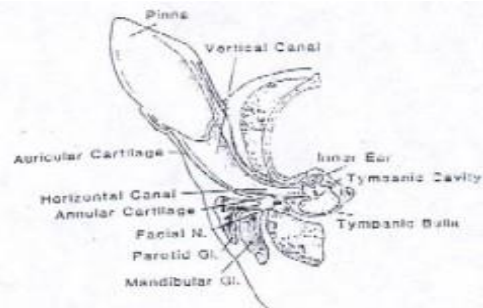
- ΣΚΥΛΟΣ



- ΓΑΤΑ

Οστέϊνο διάφραγμα
 τυμπαν. κοιλότητας τη
 χωρίζει σε 2 μέρη





ΔΙΑΓΝΩΣΤΙΚΗ ΠΡΟΣΕΓΓΙΣΗ

- Ιστορικό
- Γεν. κλινική εξέταση
- Εξέταση αυτιών
- Βιοψία

Ωταιμάτωμα

- Συλλογή στο πτερύγιο
- Σκύλοι με κρεμάμενα αυτιά
- Σπανιότερα γάτες

- Αίτια:

Αυτοτραυματισμός λόγω φλεγμονής, παρασίτων, αλλεργιών, ξένων σωμάτων, τραυμάτων, νεοπλασμάτων

Προδιαθέτοντες:

Διαταραχές πήξης

Ευθραυστότητα αγγείων (αυτοάνοσα, Cushing)

- Κλινική εικόνα:

Κλυδάζουσα διόγκωση στην κοίλη επιφάνεια

Λόγω ίνωσης → πάχυνση – παραμόρφωση πτερυγίου

- Θεραπεία

Άμεση αντιμετώπιση

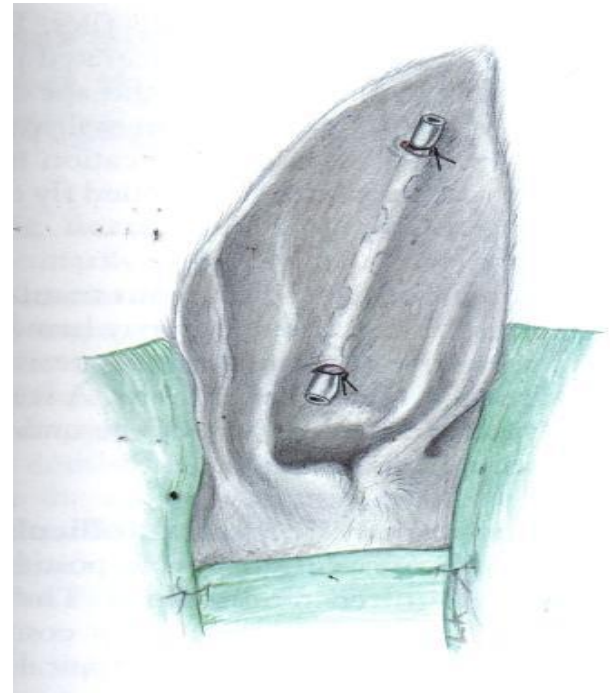
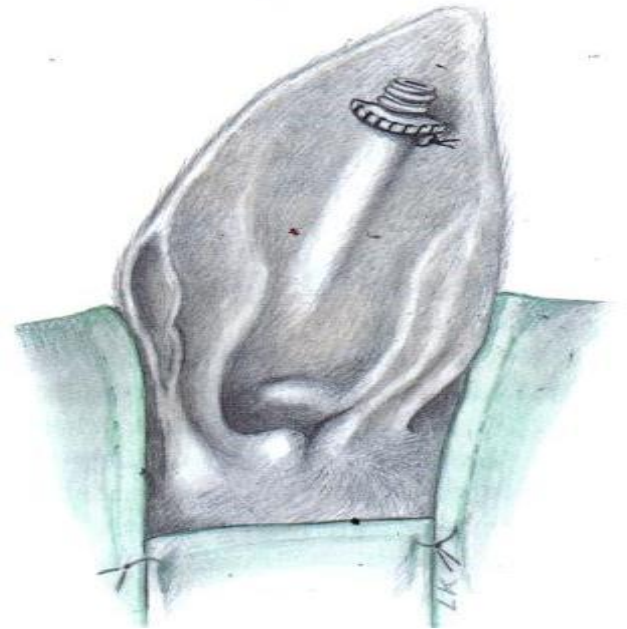
A) συντηρητική: ωταιμάτωμα 1 ημέρας, παρακέντηση – αναρρόφηση
– πιεστική επίδεση (υποτροπή)

B) χειρουργική

Λίγη ινική – πρόσφατο

Καθετήρας θηλής μαστού ή
Penrose

2-3 εβδομάδες, επίδεση



Χρόνια αιματώματα

⑩ Τομή ευθεία ή σχήμα S

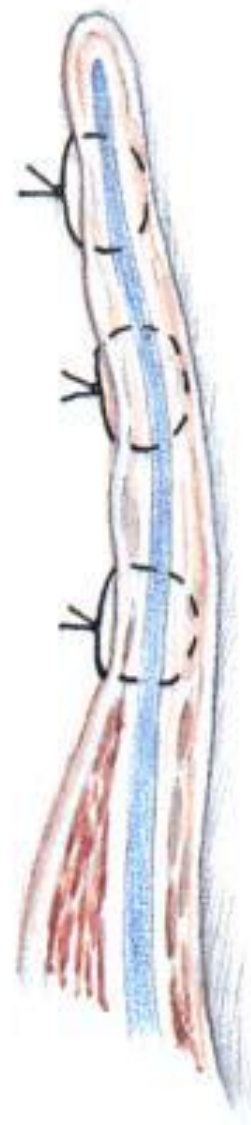
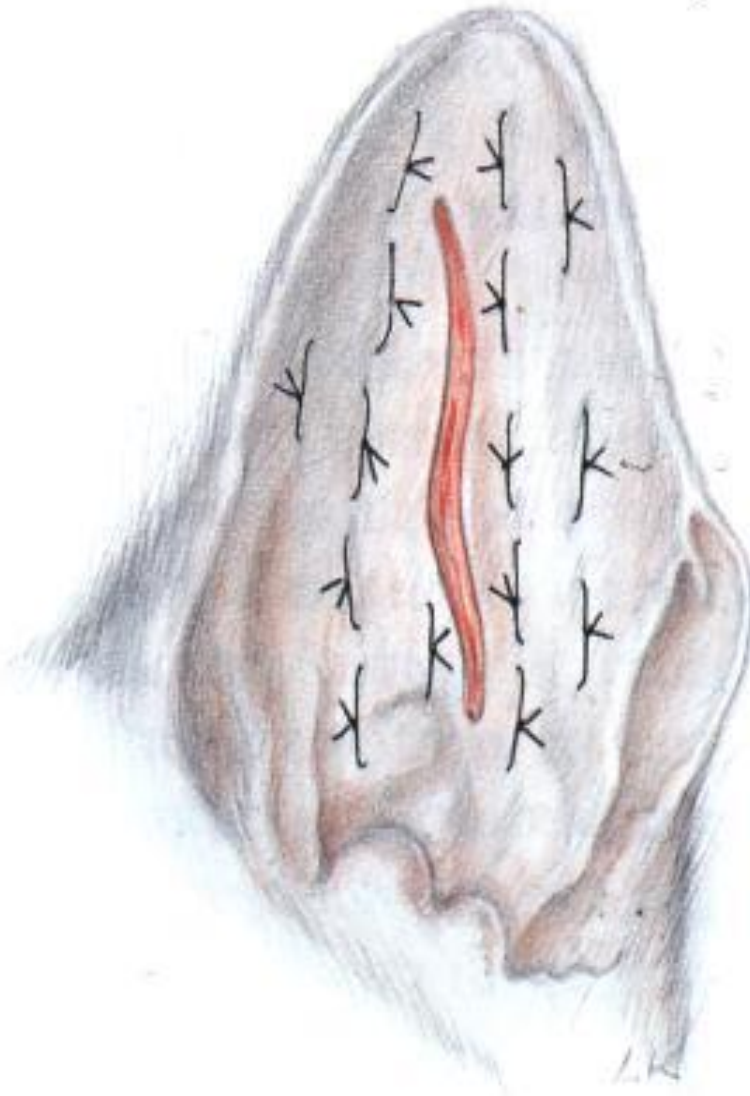
Απομάκρυνση ινικής – πηγμάτων

Απόξεση – έκπλυση

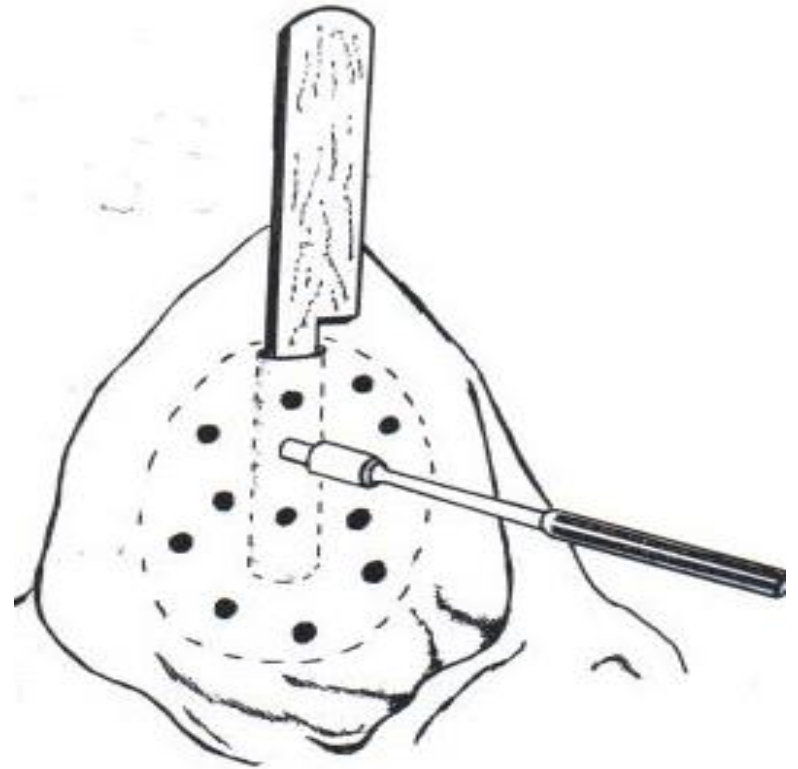
Συρραφή:

Δέρμα-χόνδρος-δέρμα

Παράλληλα με αγγεία



- Πολλαπλές σπές με biopsy punch
Επίδεση για 10 ημέρες
Αλλαγή κάθε 3 ημέρες



- Επιπλοκές:

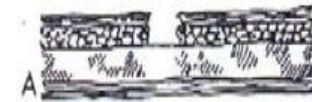Νέκρωση πτερυγίου

Παραμόρφωση

Υποτροπή

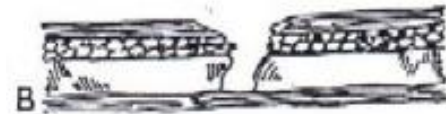ΚΑΚΩΣΕΙΣ

- *Τραύματα μόνο δέρματος*
- Συνήθως κατά 2ο σκοπό
- Μεγάλης έκτασης: απλές χωριστές ραφές



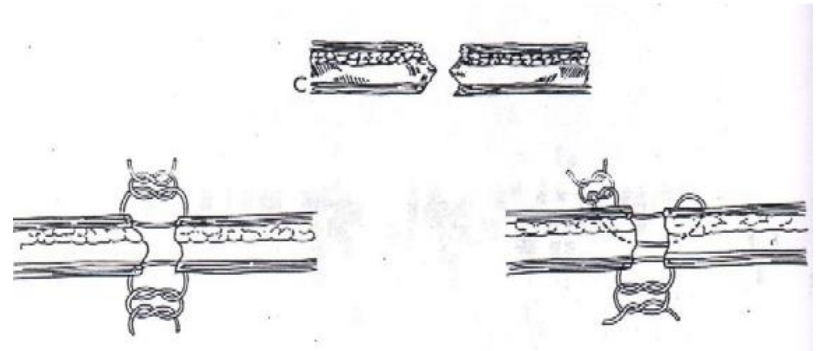
ΚΑΚΩΣΕΙΣ

- *Τραύματα δέρματος – χόνδρου*
- Μικρά όπως πριν
- Μεγάλα: π – ραφές (δέρμα, δέρμα και χόνδρος)



ΚΑΚΩΣΕΙΣ

- Δέρμα – δέρμα
- δέρμα - δέρμα και χόνδρος



ΚΑΚΩΣΕΙΣ

- *Διαμπερή τραύματα*
- Κατά 2ο σκοπό
- Συρραφή
- Στο χείλος:
- Συρραφή δέρματος στις 2 πλευρές ή δέρμα και δέρμα -χόνδρος

ΚΑΚΩΣΕΙΣ

- *Μερικός ακρωτηριασμός*
- Τραύματα χείλους
- Συνεχής ραφή μόνο δέρματος



ΕΞΩ ΩΤΙΤΙΔΑ

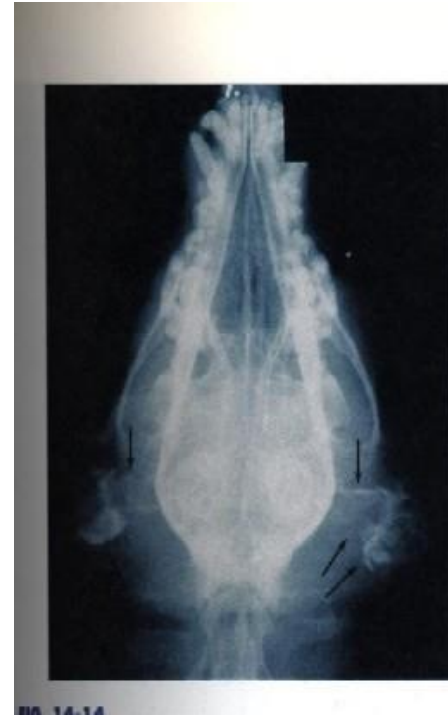- Σκύλος: 10-20%
- Γάτα: 2-10%
- Προδιαθέτοντες: ανατομία, μικροκλίμα
- Αιτιολογικοί παράγοντες: παράσιτα, ξένα σώματα, μύκητες, αλλεργίες κ.ά.
- Κλινική εικόνα
- Κούνημα, κλίση κεφαλής, ευαισθησία
- Στένωση ε.α.π.
- Συρίγγιο
- Παράλυση προσωπικού, αιθουσαίο σύνδρομο

ΕΞΩ ΩΤΙΤΙΔΑ

- Διάγνωση
- Ιστορικό, κλ. εικόνα, ωτοσκόπηση, κυτταρολογική, καλλιέργεια, αλλεργικές δοκιμές, α/α, αξονική, μαγνητική

ΕΞΩ ΩΤΙΤΙΔΑ

- Α/α: ασβεστοποίηση χόνδρου



ΕΞΩ ΩΤΙΤΙΔΑ

- **Θεραπεία**
- **Συντηρητική**
- **Χειρουργική**
- **Σε αποτυχία συντηρητικής, υπερπλασία ή στένωση πόρου, σε υποτροπές**

ΕΞΩ ΩΤΙΤΙΔΑ

- Εκτομή έξω τοιχώματος κάθετης μοίρας ε.α.π.
- Εκτομή κάθετης μοίρας ε.α.π.
- Ολική εκτομή ε.α.π.

ΕΞΩ ΩΤΙΤΙΔΑ

- Συνύπαρξη μέσης ωτίτιδας:
- Εκτομή κάθετης μοίρας ε.α.π. και κοιλιακή ανάτρηση τυμπανικής κοιλότητας
- Ολική εκτομή ε.α.π. και πλάγια ανάτρηση τυμπανικής κοιλότητας

ΜΕΣΗ ΩΤΙΤΙΔΑ

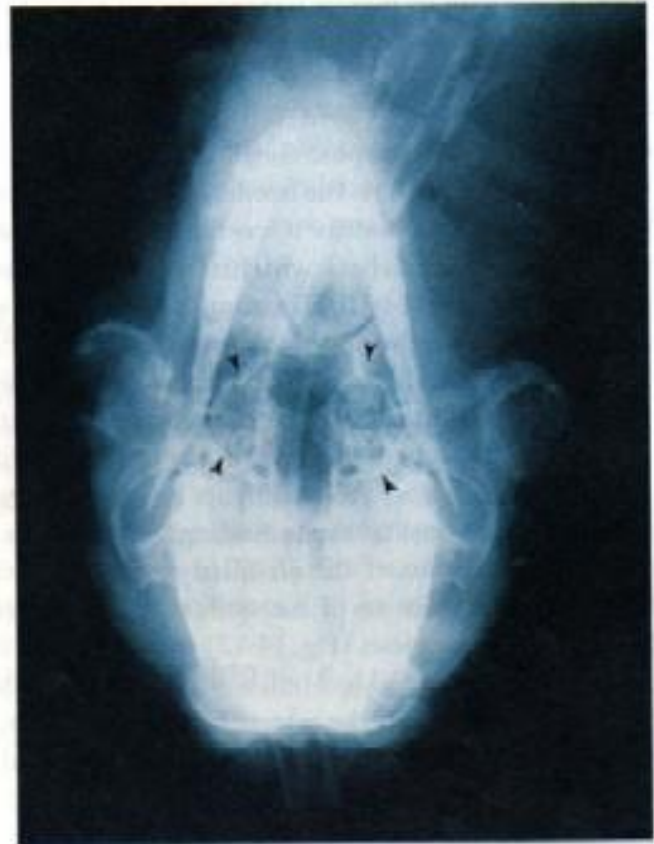- Μέσω τυμπανικού υμένα, ευσταχιανής σάλπιγγας, αιματογενώς
- Κλ. εικόνα:
- Όπως έξω ωτίτιδας
- Κώφωση
- Σύνδρομο Horner
- > 50 % ζώων με χρ. έξω ωτίτιδα έχουν και μέση

ΜΕΣΗ ΩΤΙΤΙΔΑ

- Διάγνωση
- Ιστορικό, κλ. εικόνα, ωτοσκόπηση, κυτταρολογική, καλλιέργεια, αλλεργικές δοκιμές, α/α, αξονική, μαγνητική

ΜΕΣΗ ΩΤΙΤΙΔΑ

- Α/α: ακτινοσκιερότητα τυμπανικής κοιλ., πάχυνση τοιχώματος



ΜΕΣΗ ΩΤΙΤΙΔΑ

- Θεραπεία
- Συντηρητική
- Μυριγγοτομή, πλύσεις
- Τοπικά και συστηματικά αντιβιοτικά
- Χειρουργική (όχι βελτίωση σε 3-6 εβδ. συντηρητικής)
- Κοιλιακή ή πλάγια ανάτρηση τυμπανικής κοιλότητας

ΝΕΟΠΛΑΣΜΑΤΑ

- **ΕΞΩ ΟΥΣ**

- *Έξω ακουστικός πόρος:*

- Νεοπλάσματα κυψελιδοποιών αδένων (αδένωμα, αδenoκαρκίνωμα)

- Πολύποδες (γάτα)

- Καρκίνωμα πλακώδους επιθηλίου, μαστοκύττωμα, βασικοκυτταρικό

- *Πτερύγιο ωτός:*
- Καρκίνωμα πλακώδους επιθηλίου, ακανθοκυτταρικό, μαστοκύτωμα, βασικοκυτταρικό, μελάνωμα, κ.ά.

- Κλιν. εικόνα: έξω ωτίτιδας
- Διάγνωση: βιοψία
- Θεραπεία: χειρουργική

- **ΜΕΣΟ ΟΥΣ**

- Συνήθως δευτερογενή από ε.α.π.

- Πρωτογενή: ίνωμα, ινοσάρκωμα, καρκίνωμα πλακώδους επιθηλίου

- Κλιν. εικόνα: μέσης ωτίτιδας, έσω ωτίτιδας
- Θεραπεία: χειρουργική – ακτινοθεραπεία - χημειοθεραπεία

- *Ρινοφαρυγγικοί πολύποδες γάτας*
- Καλοήθη
- Ρινοφάρυγγας, ευσταχιανή, τυμπανική κοιλότητα
- Σπάνια ρήξη τυμπανικού υμένα και προβολή στον έ.α.π.

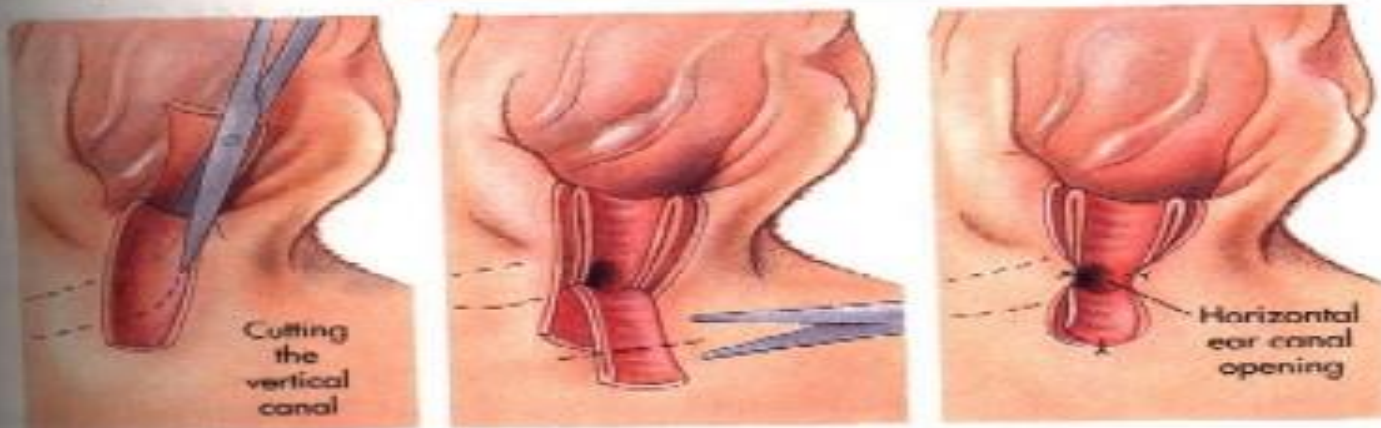
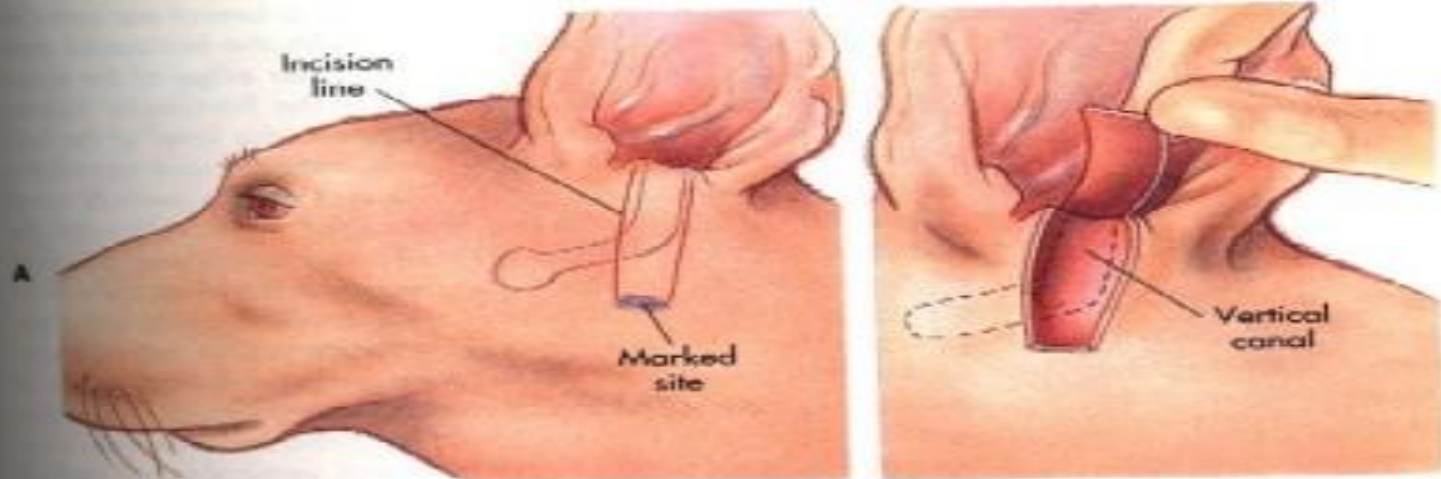
- Αίτια
- Άγνωστη;
- Αποτέλεσμα χρ. μέσης ωτίτιδας
- Λοίμωξης ρινοφάρυγγα
- Συγγενής (νεαρά ζώα)

- Κλιν. εικόνα:
- Μισχωτές, μαλακές, ροδαλές μάζες
- Αναπνευστικός συριγμός, δύσπνοια, δυσφαγία
- Προσοχή εξέταση στοματικής κοιλότητας

- Θεραπεία:
- Χειρουργική αφαίρεση
- Πρόγνωση: καλή

ΕΚΤΟΜΗ ΕΞΩ ΤΟΙΧΩΜΑΤΟΣ ΚΑΘΕΤΗΣ ΜΟΙΡΑΣ Ε.Α.Π. (τεχνική Zepp)

CHAPTER



C

D

E

- Ενδείξεις

Υποτροπή συντηρητικής αγωγής έξω ωτίτιδας

Μικρού βαθμού υπερπλαστικές αλλοιώσεις

Συγγενής στένωση ακουστικού πόρου (Shar Pei),
χωρίς υπερπλαστικές αλλοιώσεις

Λήψη βιοψίας

Εξαίρεση πολύποδα

Εξαίρεση καλοηθών νεοπλασμάτων έξω τοιχώματος

- Βελτίωση παροχέτευσης και αερισμού της οριζόντιας μοίρας
- Εφαρμογή τοπικής αγωγής
- Αιτιολογική διάγνωση έξω ωτίτιδας
- Συντηρητική θεραπεία ωτίτιδας

- Αντενδείξεις

Έμφραξη ή στένωση της οριζόντιας μοίρας

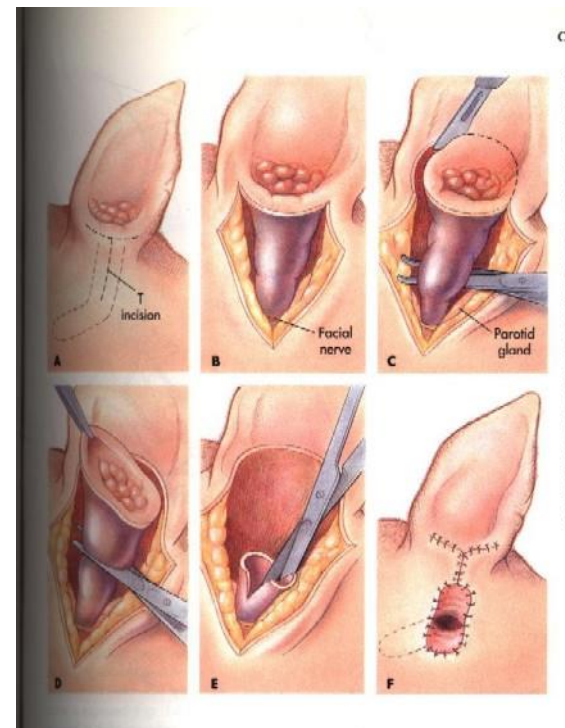
Σοβαρές υπερπλαστικές αλλοιώσεις

Συνύπαρξη μέσης ωτίτιδας

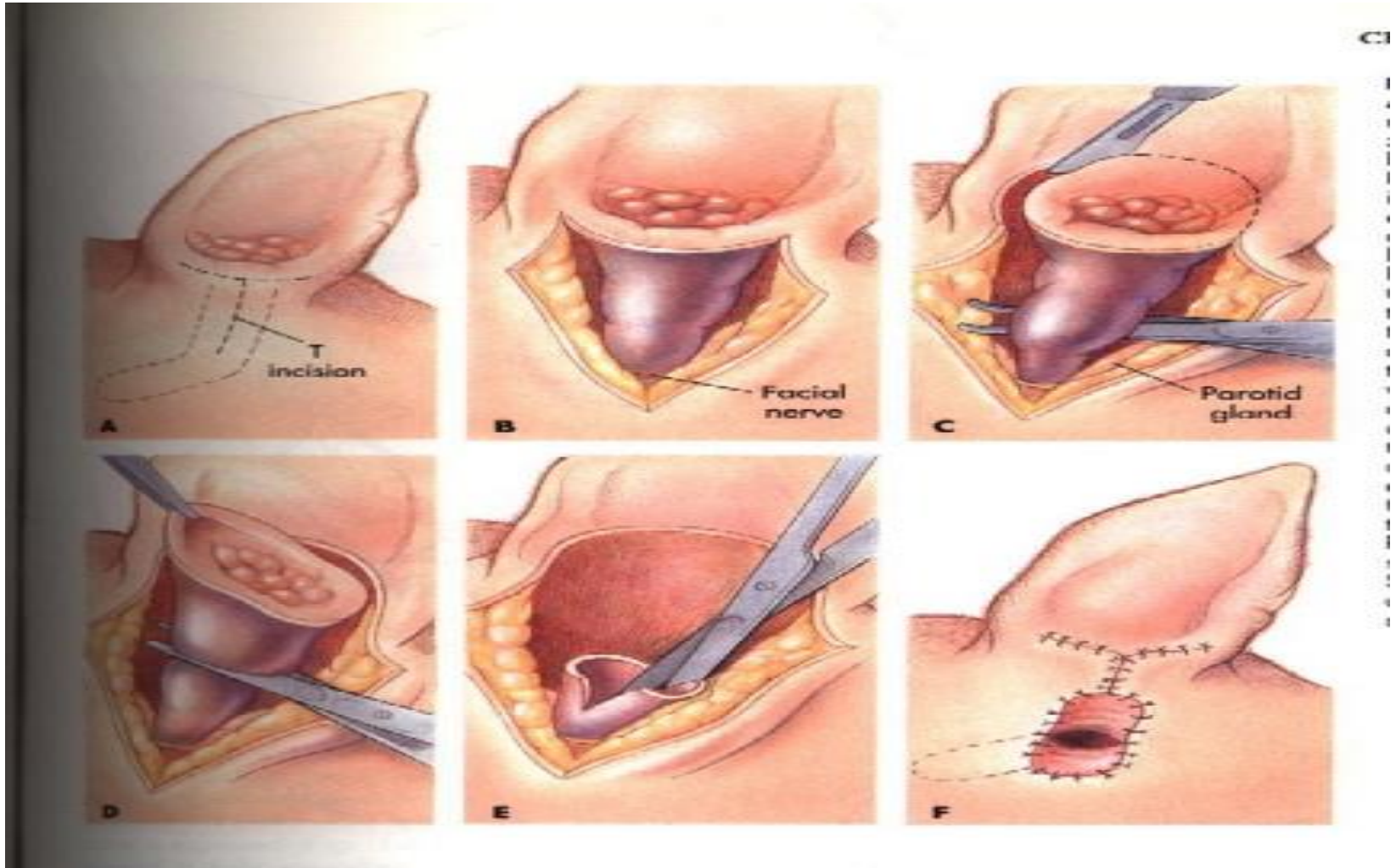
Υποθυρεοειδισμός, ιδιοπαθής σμηγματόρροια

ΕΚΤΟΜΗ ΚΑΘΕΤΗΣ ΜΟΪΡΑΣ Ε.Α.Π.

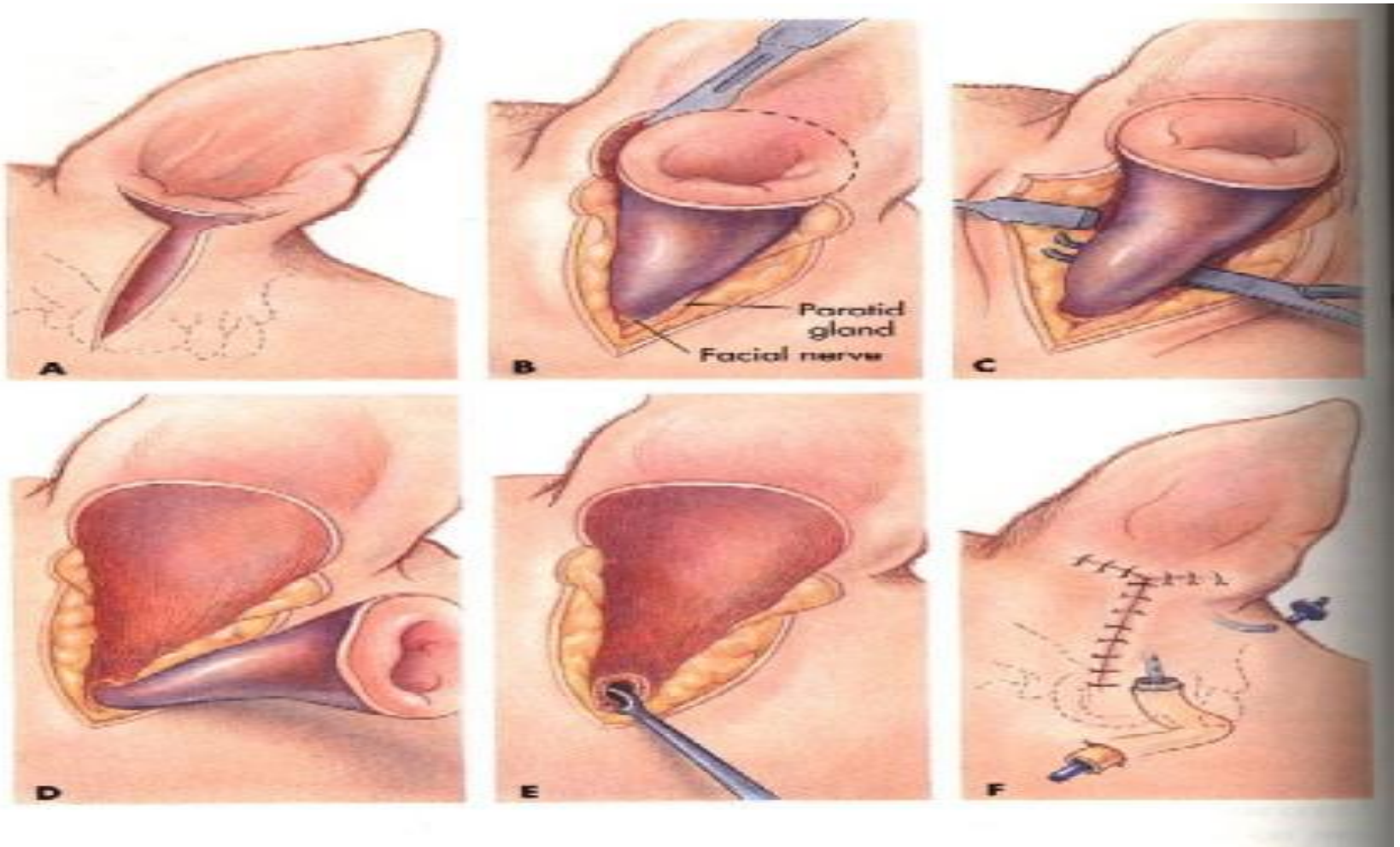
- Οριζόντια μοίρα κ.φ.
- Υπερπλασία κάθετης μοίρας
- Νεοπλάσματα κάθετης μοίρας



ΕΚΤΟΜΗ ΚΑΘΕΤΗΣ ΜΟΙΡΑΣ Ε.Α.Π.



ΟΛΙΚΗ ΕΚΤΟΜΗ Ε.Α.Π.



- Ενδείξεις

Αποτυχία προηγούμενων τεχνικών

Τελικού σταδίου έξω ωτίτιδα

Έμφραξη, στένωση, ασβεστοποίηση, υπερπλασία
κάθετης – οριζόντιας μοίρας

Νεοπλάσματα έ.α.π.

Έξω ωτίτιδα που οφείλεται σε σμηγματόρροια,
ατοπία, τροφική ή εξ' επαφής αλλεργία

Ο.Ε.Ε.Α.Π.

Επιπλοκές

Μόλυνση – διάσπαση τραύματος

- Απόστημα – συρίγγιο
- Αιθουσαίο σύνδρομο
- Υποτροπή ωτίτιδας
- Κάκωση προσωπικού νεύρου
- Κάκωση υπογλώσσιου νεύρου
- Σύνδρομο Horner
- Ισχαιμική νέκρωση πτερυγίου ωτός
- Κώφωση

Ο.Ε.Ε.Α.Π.

- Ακοή μετεγχειρητικά: το ίδιο ή καλύτερη
- Μέσω λιθοτυμπανικού οστού
- Ε.Κ.Μ.Ε.Α.Π. ή Ο.Ε.Ε.Α.Π. ;
- 23% και 97% αντίστοιχα χωρίς συμπτώματα

Πλάγια και κοιλιακή ανάρτηση τυμπανικής κοιλότητας

- Ενδείξεις

Μέση ωτίτιδα

Καθαρισμός – παροχέτευση τυμπανικής κοιλότητας

Προσπέλαση για λήψη καλλιέργειας ή βιοψίας

Νεοπλάσματα μέσου ωτός

Πολύποδες

Αντιμετώπιση μετεγχειρητικών συριγγίων μετά από
ο.ε.έ.α.π.

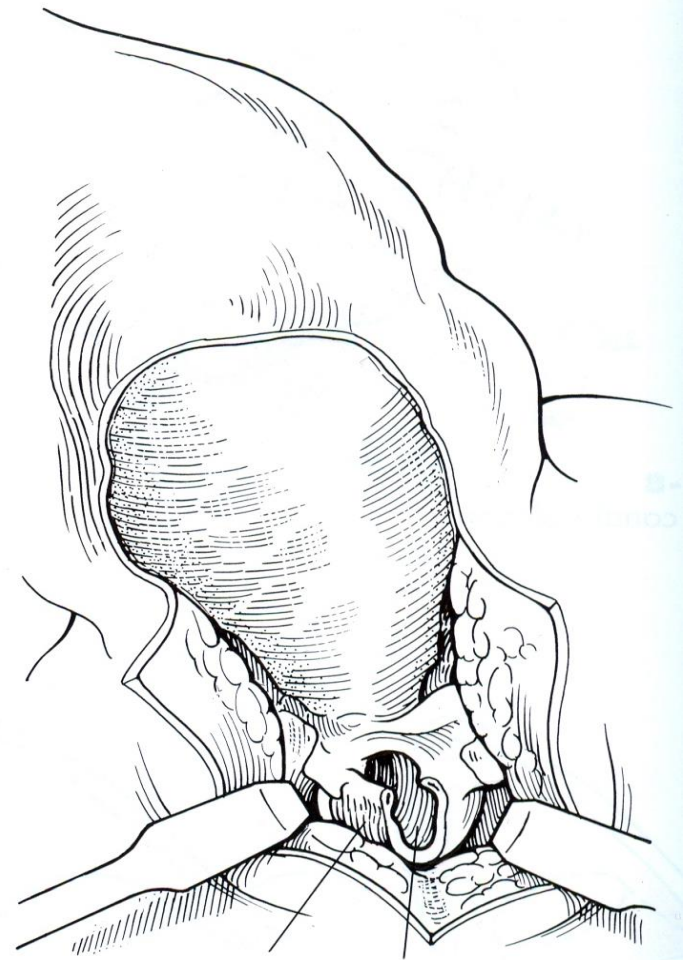
- Πλάγια ανάτρηση

Σε συνδυασμό με ολική εκτομή έ.α.π.: περιστατικά με χρόνια έξω και μέση ωτίτιδα

Περιορισμένη πρόσβαση στην τυμπανική κοιλότητα σε σχέση με την κοιλιακή ανάτρηση

Δεν απαιτείται αλλαγή της θέσης κατάκλισης του ζώου

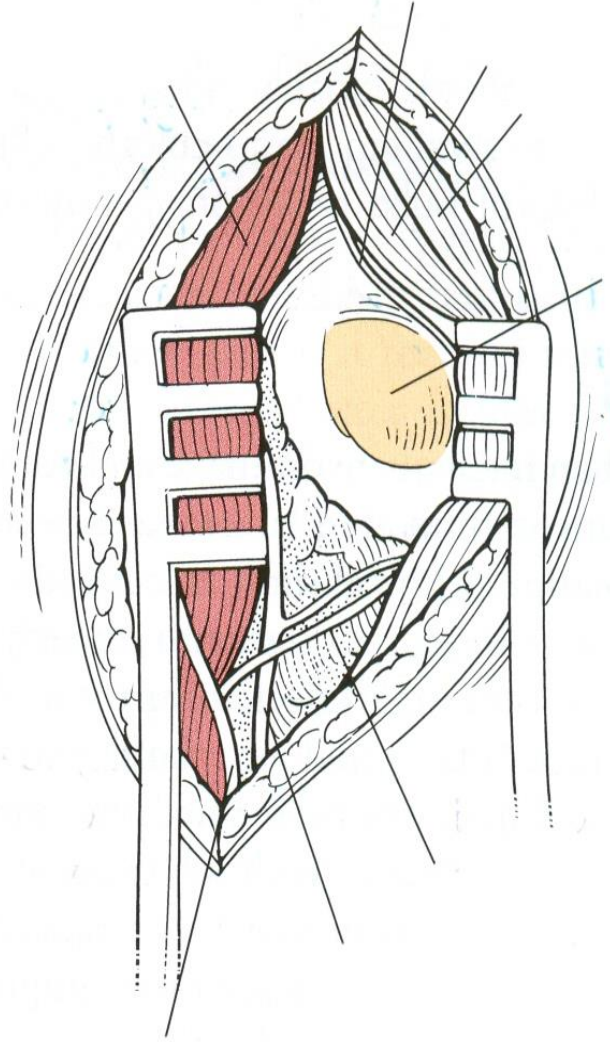
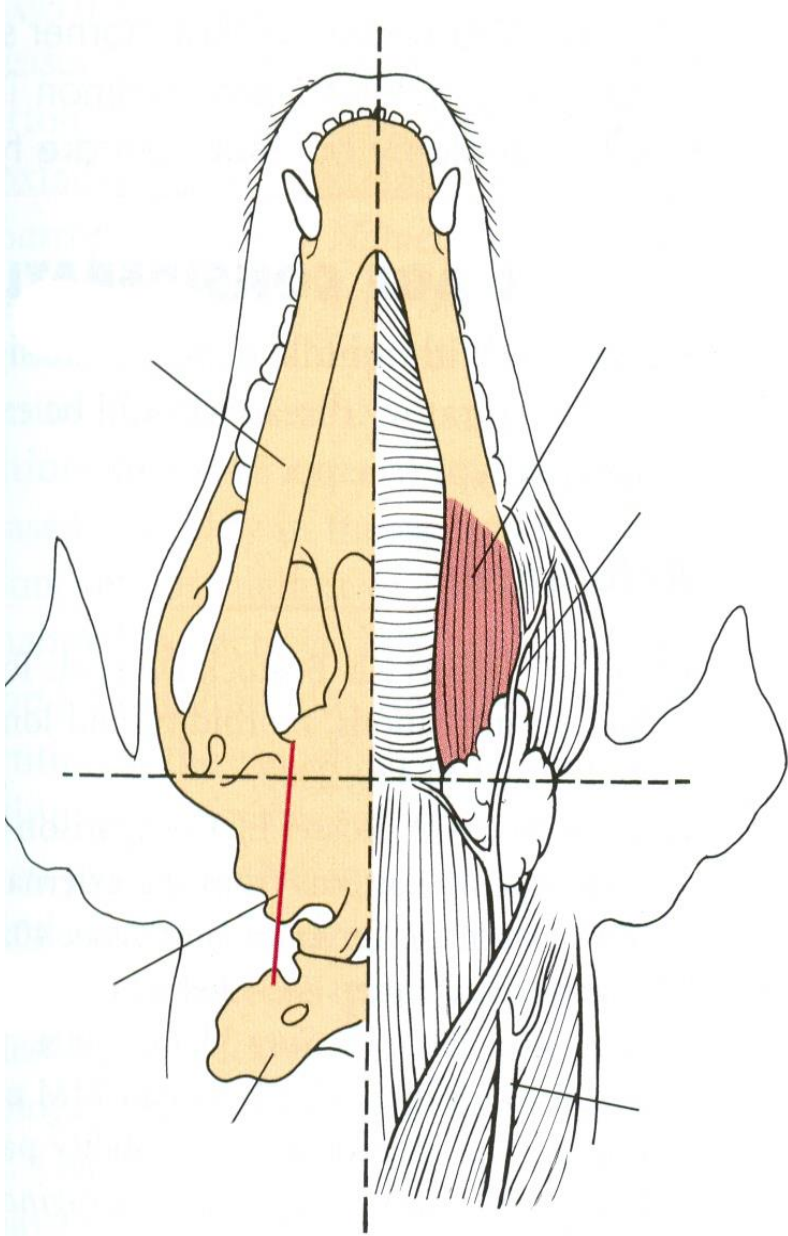
- Διάνοιξη με οστεοτόμο της πλάγιας επιφάνειας της τυμπανικής κοιλότητας, απόξεση του επιθηλίου, έκπλυση
- Αποφυγή τραυματισμού του έσω ωτός και των ακουστικών οσταρίων



- Κοιλιακή ανάτρηση

Καλύτερη παροχέτευση σε σχέση με την πλάγια ανάτρηση

Επιτρέπει την διάνοιξη και των δύο τυμπανικών κοιλοτήτων

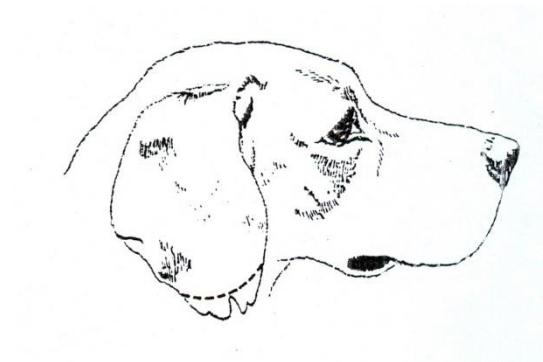


Ακρωτηριασμός πτερυγίου ωτός

- Ενδείξεις

Τραύματα

Νεοπλάσματα πτερυγίου



- Εξαίρεση του τμήματος του πτερυγίου που φέρει την αλλοίωση και συρραφή του δέρματος ώστε να καλυφθεί ο πτερυγιαίος χόνδρος