

ΕΙΔΙΚΗ ΠΑΘΟΛΟΓΙΑ

***Διαγνωστική προσέγγιση
νεοπλασμάτων που εμφανίζονται ως
μάζες στο σκύλο & τη γάτα***

Λ. Β. Αθανασίου

Εντόπιση μάζας

- Επιφανειακή
Υποδόρια μάζα
Διογκωμένος λεμφαδένας
- Εν τω βάθει
Στο σπλήνα
Μεσεντέριο λεμφογάγγλιο

Διαχείριση

- Αναμονή για εξέλιξη
- Κυτταρολογική εξέταση
- Βιοψία και ιστοπαθολογική εξέταση
- Γενική αίματος, βιοχημικές, εξέταση ούρων, ακτινογραφία, υπέρηχος

Αναμονή για εξέλιξη

- Μη φυσιολογική παρουσία
- Δεν υποχωρεί αυθόρμητα εκτός και αν πρόκειται για φλεγμονώδη διεργασία

Κυτταρολογική εξέταση

- Ατραυματική
- Γρήγορη
- Χαμηλό κόστος

Πιθανή διάγνωση ή περισσότερα στοιχεία για ειδικότερες εξετάσεις

Βιοψία

- Υψηλότερο κόστος
- Μεγαλύτερο χρόνο
- Πρόκληση τραύματος

Πιθανή διάγνωση ή περισσότερα στοιχεία για ειδικότερες εξετάσεις

Λοιπές εξετάσεις

Συνήθως δεν δίνουν ιδιαίτερα στοιχεία για διάγνωση

Κυτταρολογική εξέταση

Αποτέλεσμα: καλοήθης νεοπλασία

Σπάνια μετατρέπεται σε κακοήθη στο σκύλο και τη γάτα

- ΑΝΑΜΟΝΗ
- ΧΕΙΡΟΥΡΓΙΚΗ ΑΦΑΙΡΕΣΗ

(μικρό μέγεθος \Rightarrow ευκολότερη αφαίρεση)

ΧΕΙΡΟΥΡΓΙΚΗ ΑΦΑΙΡΕΣΗ σε περίπτωση
Φλεγμονής, Εξέλκωσης

Κυτταρολογική εξέταση

Στοιχεία κακοήθειας

- ΕΛΕΓΧΟΣ ΓΙΑ ΜΕΤΑΣΤΑΣΕΙΣ
- ΑΚΤΙΝΟΓΡΑΦΙΕΣ ΘΩΡΑΚΑ
(Εκτός από μαστοκύττωμα, τα περισσότερα νεοπλάσματα δίνουν μεταστάσεις στους πνεύμονες)
- Ακτινογραφίες κοιλίας και υπέρηχος
- Πλήρης αιματολογικός και βιοχημικός έλεγχος και ανάλυση ούρων

Κυτταρολογική εξέταση

Απουσία μεταστάσεων

- Χειρουργική αφαίρεση αν είναι εφικτό

Παρουσία μεταστάσεων

- Χειρουργική αφαίρεση αν είναι εφικτό
 - Χημειοθεραπεία ή συνδυασμός
- 6 μήνες επιβίωση συνήθως

Κυτταρολογική Εξέταση Μάζας

Επιθηλιακά Αδενώματα/Καρκινώματα

- Μεγάλα, στρογγυλά έως πολυγωνικά
- Διατεταγμένα σε σίχους, ισχυρά συνδεδεμένα μεταξύ τους
- Διακριτά όρια κυττάρων
- Πυρήνας: στρογγυλοί έως ωειδεείς

Στρογγυλοκυτταρικά

- Μικρά-μεσαίου μεγέθους στρογγυλά
- Μη ομαδοποιημένα
- Πυρήνας: στρογγυλός
- Κυτταρόπλασμα: ευδιάκριτο

Μεσεγχυματικά Σαρκώματα

- Ατρακτοειδή, ωειδή ή αστεροειδή
- Μονήρη ή σε συσσωματώματα
- Ασαφή όρια
- Πυρήνας: στρογγυλός έως ωειδής

ΜΕ ΚΟΚΚΙΑ: Μαστοκύττωμα
Λέμφωμα των μεγάλων
Μελάνωμα

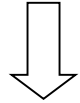
ΜΕ ΚΕΝΟΤΟΠΙΑ: AMN
Ιστιοκύττωμα

Χρώμα: μωβ -> μαστοκύττωμα
κόκκινα -> λέμφωμα
Μαύρα/πράσινα/κίτρινα -> μελάνωμα

ΑΠΟΥΣΙΑ ΚΟΚΚΙΩΝ & ΚΕΝΟΤΟΠΙΩΝ:
Λέμφωμα
Πλασμοκύττωμα
Ιστιοκύττωμα

Κυτταρολογική εξέταση

ΜΗ ΔΙΑΓΝΩΣΤΙΚΗ



ΒΙΟΨΙΑ

