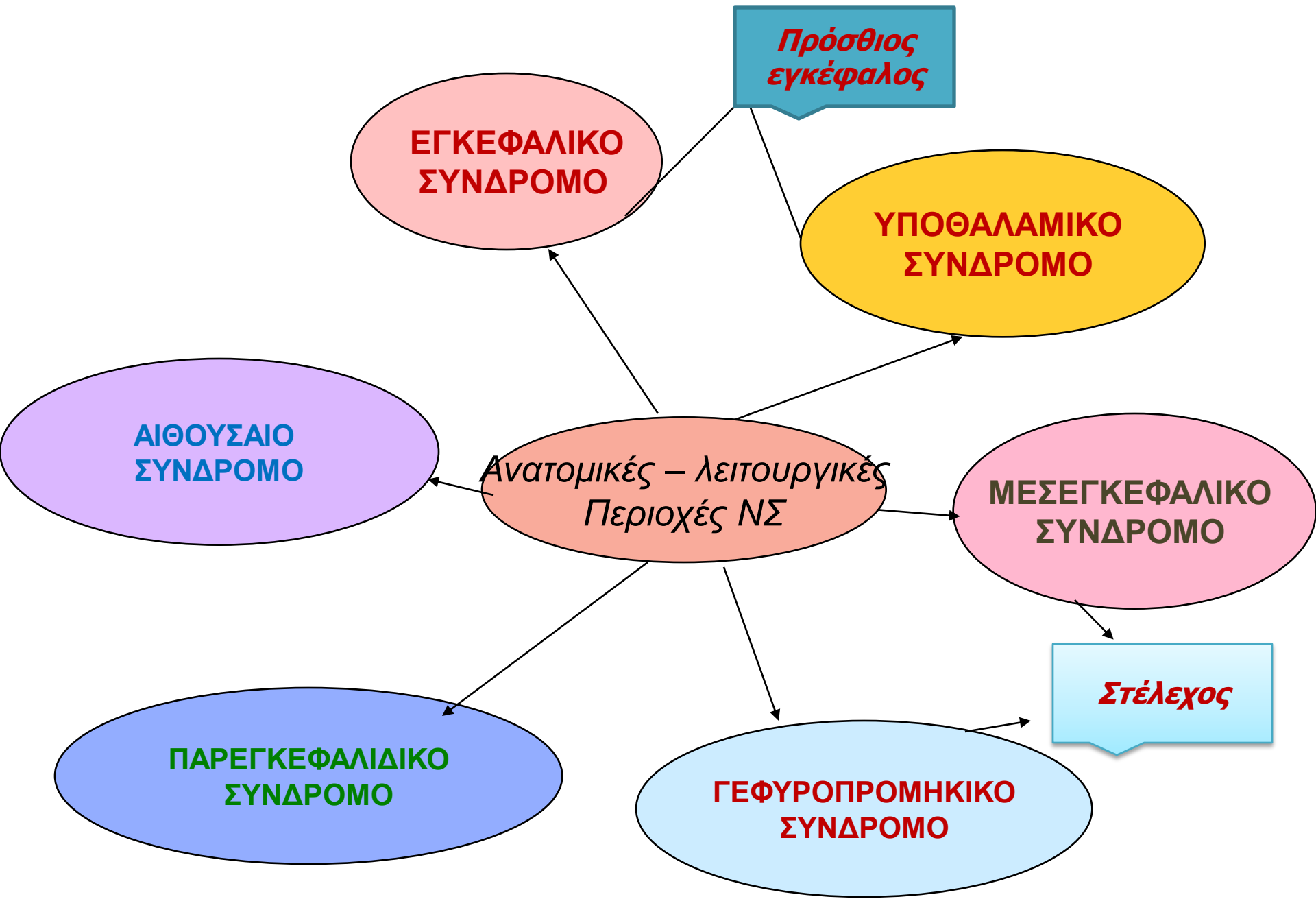
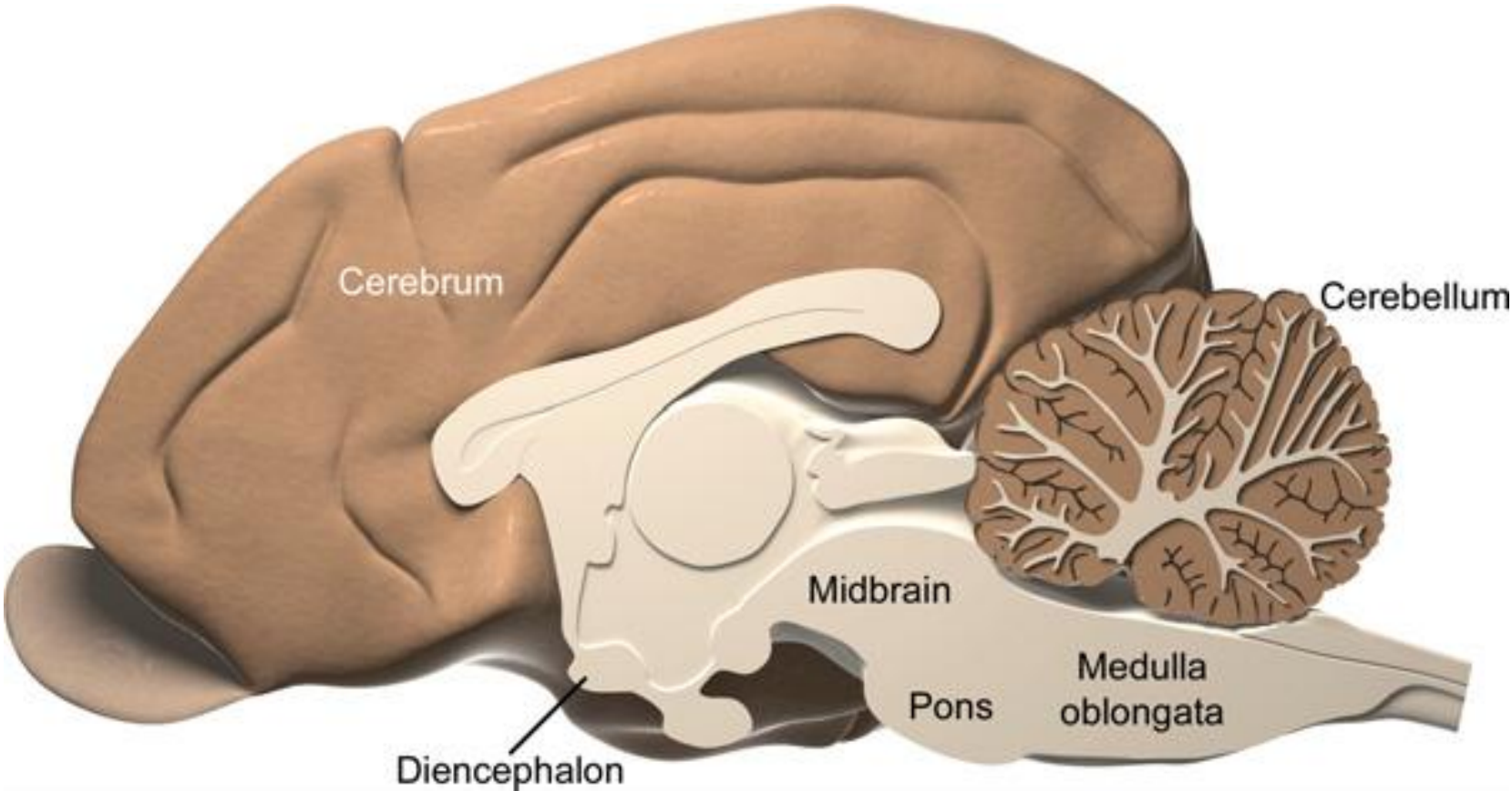
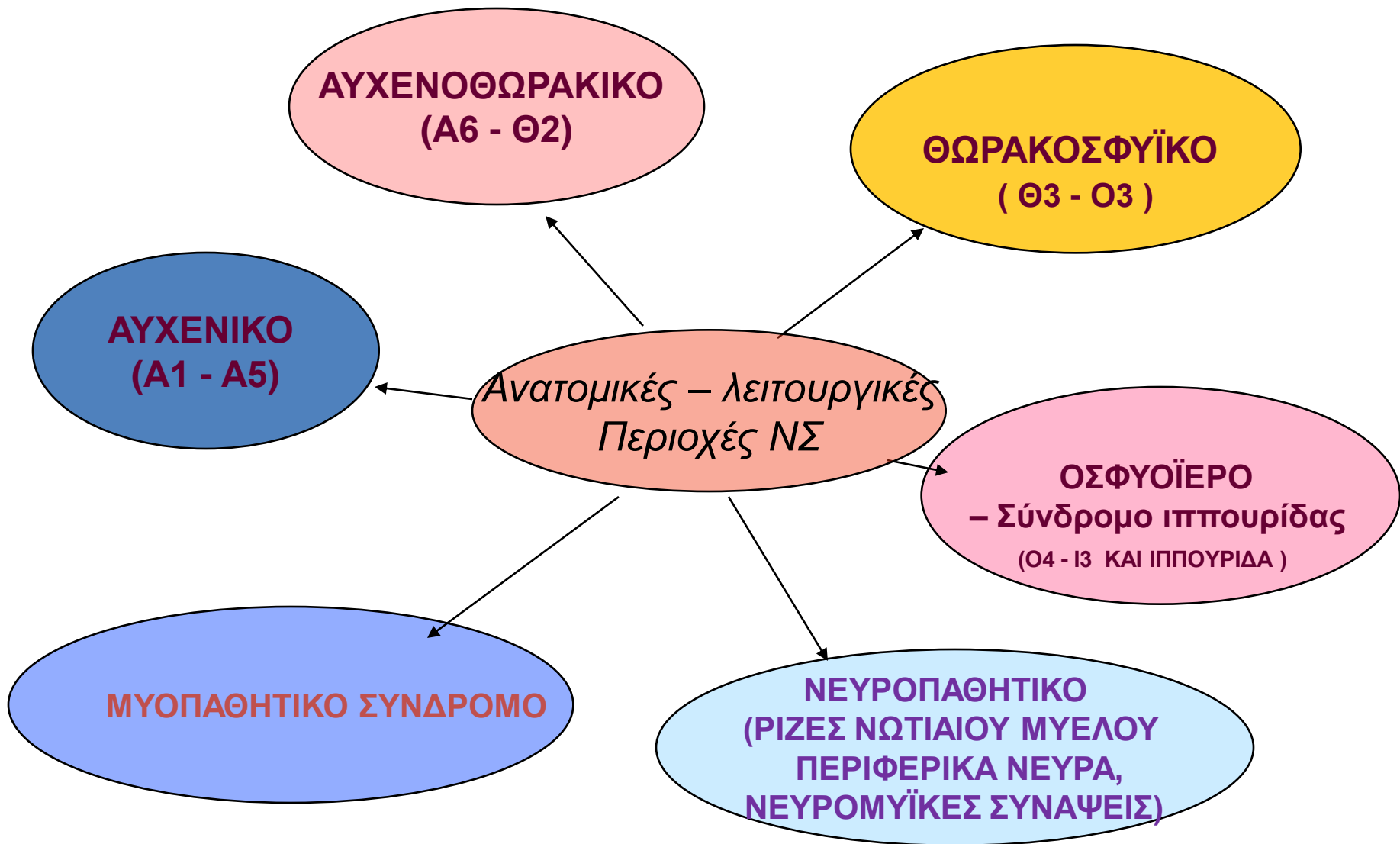

Ανατομική εντόπιση των αλλοιώσεων στα νευρομυϊκά νοσήματα

A. H.TZIBARA







ΕΓΚΕΦΑΛΙΚΟ ΣΥΝΔΡΟΜΟ (εγκεφαλικά ημισφαίρια)

- Κυκλικές αναγκαστικές κινήσεις (συνήθως προς την πλευρά της αλλοίωσης με μεγάλη ακτίνα).
- Αναγκαστικές κινήσεις ώθησης.
- Διαταραχές συνείδησης
- Διαταραχές συμπεριφοράς
- Διαταραχές γνωστικών λειτουργιών
- Διαταραχές της όρασης (ετερόπλευρες με φυσιολογικό το αντανακλαστικό της κόρης).
- Επιληπτικές κρίσεις.
- Ετερόπλευρη διαταραχή αντανακλαστικών θέσης.

ΥΠΟΘΑΛΑΜΙΚΟ ΣΥΝΔΡΟΜΟ- (διεγκέφαλος, θάλαμος – υποθάλαμος)

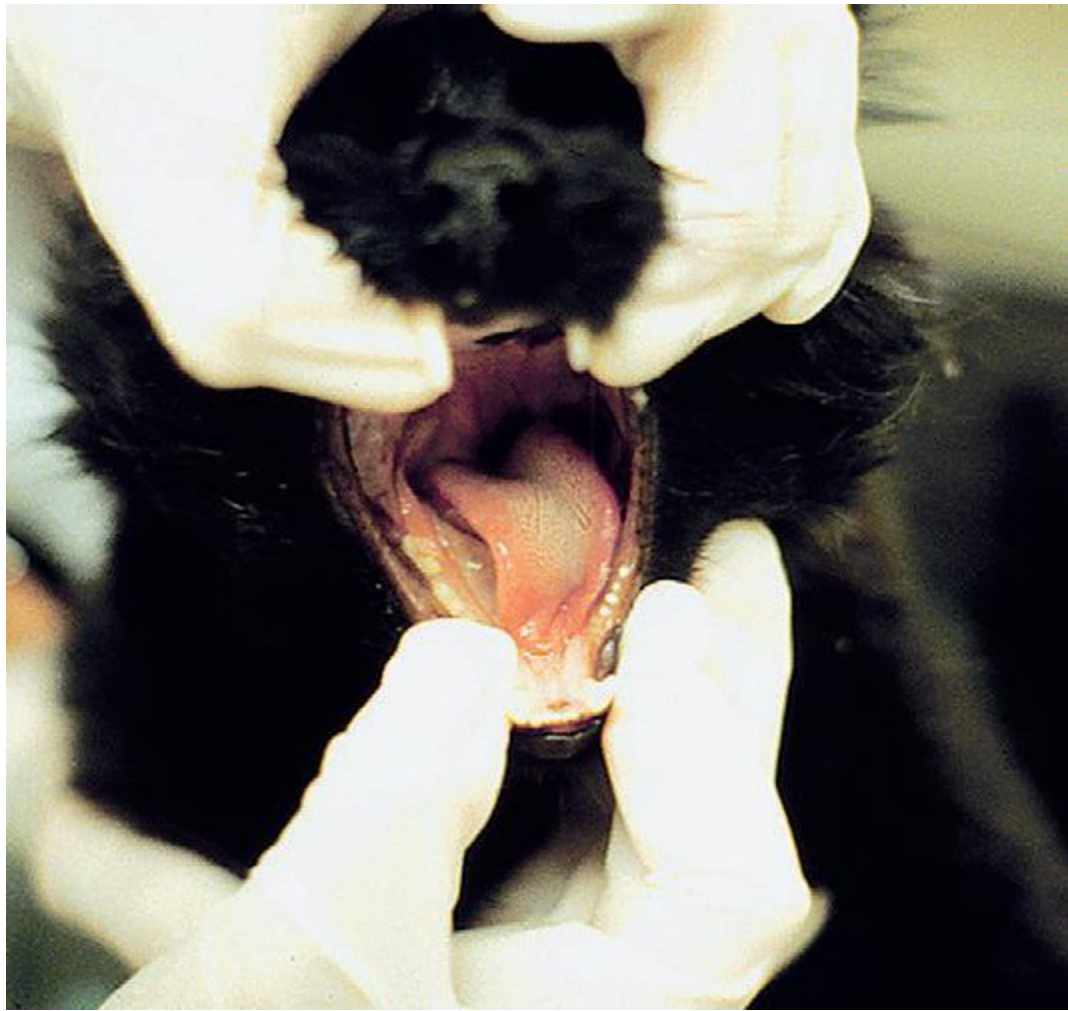- Συμπτώματα όμοια με αυτά του εγκεφαλικού συνδρόμου
- Υποσμία
- Διαταραχές όρασης με αντανακλαστικό κόρης φυσιολογικό
- Υποθερμία , υπερθερμία ή ποικιλοθερμία.
- Ανορεξία , πολυφαγία.
- Κεντρικός άπιος διαβήτης.
- Υποφυσιακή νόσος του Cushing , σακχαρώδης διαβήτης, ακρομεγαλία

ΜΕΣΕΓΚΕΦΑΛΙΚΟ ΣΥΝΔΡΟΜΟ

- Αποκλείων στραβισμός (ομόπλευρος).
- Μυδρίαση με απουσία του αντανακλαστικού της κόρης και φυσιολογική όραση .*
- Πτώση άνω βλεφάρου. *
- * Βλάβη του πυρήνα του κοινού κινητικού νεύρου
- Σε βλάβη του τροχιακού νεύρου ετερόπλευρος στραβισμός (ορατός στις γάτες ή με βυθοσκόπηση)
- Σπαστική ημιπάρεση (ετερόπλευρη στο πρόσθιο τμήμα – ομόπλευρη στο ερυθρονωτιαίο δεμάτιο).
- Σπαστική τετραπάρεση - τετραπληγία με οπισθότονο (συνηθέστερα).
- Διαταραχές της συνείδησης.
- Αύξηση νωτιαίων αντανακλαστικών και του μυϊκού τόνου όλων των άκρων (αμφοτερόπλευρη προσβολή) ή των ετερόπλευρων άκρων (πρόσθια μοίρα) ή ομόπλευρη (οπίσθια μοίρα)
- Αμφοτερόπλευρη/ ετερόπλευρη διαταραχή αντανακλαστικών θέσης (ομόπλευρη στην οπίσθια μοίρα του)

ΓΕΦΥΡΟΠΡΟΜΗΚΙΚΟ ΣΥΝΔΡΟΜΟ (1)

- Διαταραχές από τις εγκεφαλικές συζυγίες (ομόπλευρα)
- Παράλυση κάτω γνάθου - υποαισθησία προσώπου (ΕΣ V).
- Μείωση ή απουσία του βλεφαρικού αντανακλαστικού (ΕΣ V και VII).
- Συγκλείνοντας στραβισμός (ΕΣ VI) .
- Παράλυση προσωπικού νεύρου.
- Κλίση της κεφαλής, πτώση, κινήσεις βυτίου νυσταγμός.
- Παράλυση του φάρυγγα, του λάρυγγα, της γλώσσας.



ΓΕΦΥΡΟΠΡΟΜΗΚΙΚΟ ΣΥΝΔΡΟΜΟ (2)

- Διαταραχές του ρυθμού των αναπνευστικών κινήσεων (άπνοια, ασύγχρονες ή γρήγορες και επιφανειακές αναπνευστικές κινήσεις).
- Διαταραχές της συνείδησης.
- Αύξηση της έντασης των νωτιαίων αντανακλαστικών και του μυϊκού τόνου στα άκρα (ομόπλευρη).
- Ημιπάρεση ή ημιπληγία (ομόπλευρη), τετραπάρεση - τετραπληγία (αμφοτερόπλευρη προσβολή).
- Διαταραχή των αντανακλαστικών θέσης

ΠΑΡΕΓΚΕΦΑΛΙΔΙΚΟ ΣΥΝΔΡΟΜΟ (1)

- Υπερμετρία, ιδιαίτερα στα πρόσθια άκρα και την κεφαλή
- Αύξηση μυϊκού τόνου σε όλα τα άκρα, ιδιαίτερα στα πρόσθια
- Μυϊκός τρόμος τελικού σκοπού της κεφαλής
- Απαγωγή των άκρων κατά την στάση και ταλάντευση του κορμού
- Καθυστέρηση στην έναρξη της αντίδρασης των αντανακλαστικών θέσης που στη συνέχεια αυξάνουν ως προς την ένταση (υπερμετρία).
- Βηματισμός ευρύς (βάδισμα χήνας) $\Delta\Delta$ από βάδισμα σε βλάβη $A_1 - A_6$ όπου στη φάση αιώρησης δεν κάμπτονται οι αρθρώσεις
- Νωτιαία αντανακλαστικά φυσιολογικά

ΠΑΡΕΓΚΕΦΑΛΙΔΙΚΟ ΣΥΝΔΡΟΜΟ

(2)

- Μείωση ή απουσία του αντανακλαστικού της απειλής χωρίς διαταραχές της όρασης (ομόπλευρη).
- Σε βλάβη του πρόσθιου λοβού της παρεγκεφαλίδας (συνήθως τραυματικής αιτιολογίας): οπισθότονος με υπερέκταση και ακαμψία των προσθίων άκρων και υπερκαμψία των οπισθίων άκρων –απεπαρεγκεφαλιδική θέση.
- Σε προσβολή της Αρχιπαρεγκεφαλίδας συνύπαρξη συμπτωμάτων αιθουσαίου συνδρόμου



ΑΙΘΟΥΣΑΙΟ ΣΥΝΔΡΟΜΟ

- Αθουσαίοι πυρήνες
- Αιθουσαίο νεύρο
- Λαβύρινθος
- Αρχιπαρεγκεφαλίδα

ΑΙΘΟΥΣΑΙΟ ΣΥΝΔΡΟΜΟ

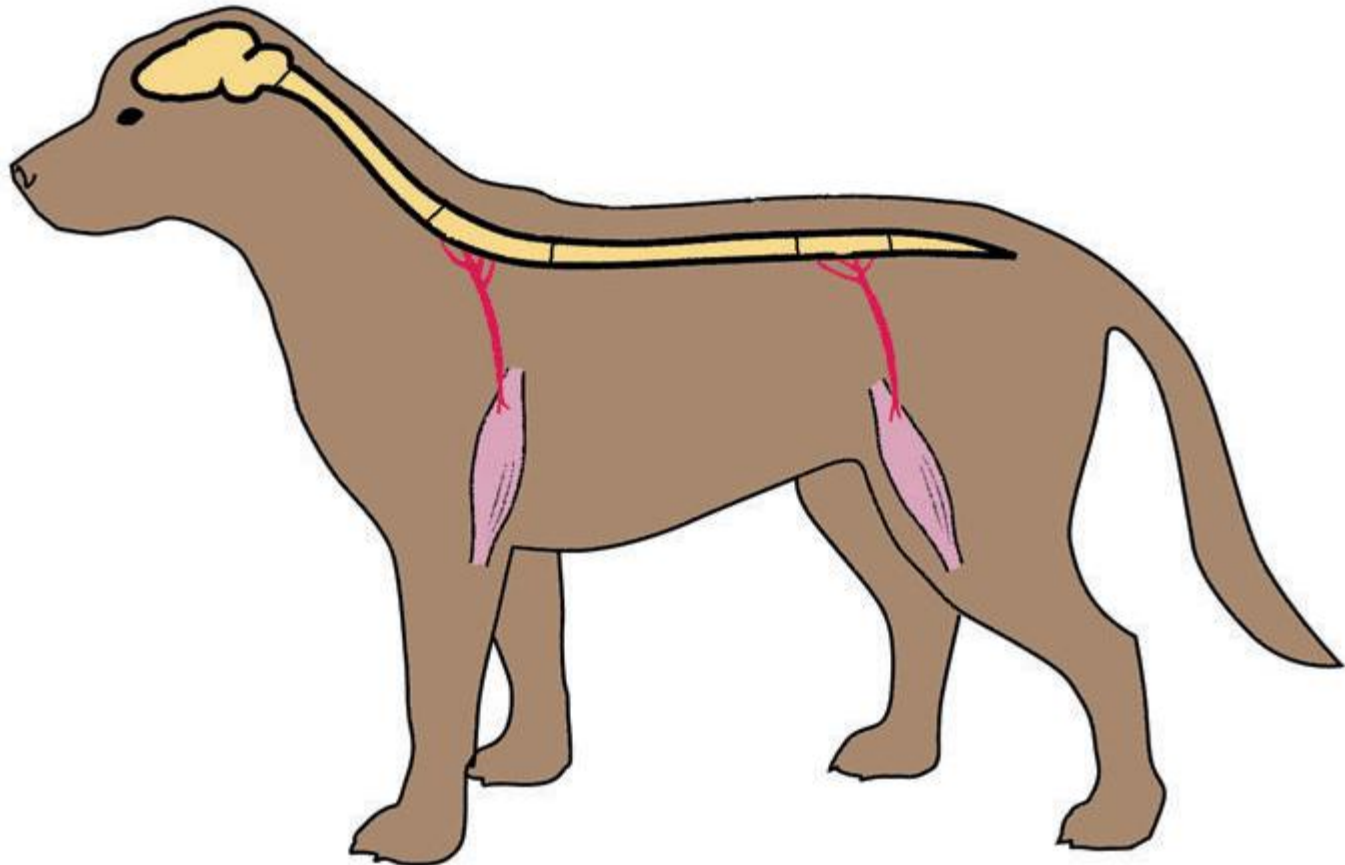
Κεντρικό Α.Σ.

Περιφερικό Α.Σ.

- | | | |
|------------------------------------|--------------|--------------|
| • Ασύμμετρη αταξία | • ΝΑΙ | • ΝΑΙ |
| • Κλίση της κεφαλής προς τα πλάγια | • ΝΑΙ | • ΝΑΙ |
| • Πτώση και κινήσεις βυτίου | • ΝΑΙ | • ΝΑΙ |
| • Νυσταγμός | • ΝΑΙ | • ΝΑΙ |
| • Οριζόντιος | • ΝΑΙ | • ΝΑΙ |
| • Περιστροφικός | • ΝΑΙ | • ΝΑΙ |
| • Κάθετος | • ΝΑΙ | • ΟΧΙ |
| • Θέσης | • ΝΑΙ | • ΝΑΙ |
| • Αποκλείνων στραβισμός | • ΝΑΙ | • ΝΑΙ |

ΑΙΘΟΥΣΑΙΟ ΣΥΝΔΡΟΜΟ

Διαταραχές από τις εγκεφαλικές συζυγίες	Πιθανή από τις ΕΣ V , VI , VII	Πιθανή από τις VII
Διαταραχές της συνείδησης	ΝΑΙ	ΟΧΙ
Διαταραχές των αντανακλαστικών θέσης	ΝΑΙ (ομόπλευρα της βλάβης)	ΟΧΙ
Σύνδρομο Horner	ΟΧΙ	Πιθανή εμφάνιση
Παρεγκεφαλιδικά συμπτώματα	Πιθανά	ΟΧΙ



ΑΥΧΕΝΙΚΟ ΣΥΝΔΡΟΜΟ

(ΝΕΥΡΟΤΟΜΙΑ Α1 - Α5, πρόσθιο αυχενικό)

- Σπαστική ημιπάρεση ή ημιπληγία (ομόπλευρη προσβολή). Σπαστική τετραπάρεση ή τετραπληγία (αμφοτερόπλευρη προσβολή).
- Αύξηση της έντασης των νωτιαίων αντανακλαστικών και του μυϊκού τόνου των άκρων (ομόπλευρη).
- Αυχενικό άλγος, ακαμψία ή δυσκαμψία του τραχήλου.
- Διαταραχές των αντανακλαστικών θέσης όλων των άκρων.
- Κατακράτηση → ακράτεια, λόγω υπερπλήρωσης της ουροδόχου κύστης.
- Πιθανή εμφάνιση διαταραχών των αναπνευστικών κινήσεων.
- Πιθανή εμφάνιση του συνδρόμου Horner.

ΑΥΧΕΝΟΘΩΡΑΚΙΚΟ ΣΥΝΔΡΟΜΟ (ΝΕΥΡΟΤΟΜΙΑ Α6 - Θ2, οπίσθιο αυχενικό) (1)

- Μονοπάρεση - μονοπληγία (πρόσθια άκρα) , ημιπάρεση - ημιπληγία , τετραπάρεση - τετραπληγία.
- Μείωση ή απουσία νωτιαίων αντανακλαστικών και μυϊκού τόνου , με νευρογενή μυϊκή ατροφία στα πρόσθια άκρα.
- Αύξηση των νωτιαίων αντανακλαστικών και του μυϊκού τόνου, χωρίς νευρογενή μυϊκή ατροφία στα οπίσθια άκρα.
- Διαταραχές των αντανακλαστικών θέσης σε όλα τα άκρα.

ΑΥΧΕΝΟΘΩΡΑΚΙΚΟ ΣΥΝΔΡΟΜΟ (ΝΕΥΡΟΤΟΜΙΑ Α6 - Θ2, οπίσθιο αυχενικό) (2)

- Κατακράτηση → ακράτεια , λόγω υπερπλήρωσης της ουροδόχου κύστης.
- Υπεραισθησία στο σημείο της βλάβης.
- Υποαισθησία στη περιοχή του σώματος πίσω από την βλάβη.
- Σύνδρομο Horner (μύση , ενόφθαλμος, πτώση άνω βλεφάρου, προβολή τρίτου βλεφάρου).
- Μείωση του δερματομυϊκού αντανακλαστικού πίσω από το σημείο της βλάβης.

ΘΩΡΑΚΟΣΦΥΪΚΟ ΣΥΝΔΡΟΜΟ (ΝΕΥΡΟΤΟΜΙΑ Θ3 - 03)

- Σπαστική πάρεση - παράλυση οπισθίων.
- Αύξηση νωτιαίων αντανακλαστικών και του μυϊκού τόνου των οπισθίων.
- Διαταραχές των αντανακλαστικών θέσης στα οπίσθια άκρα.
- Κατακράτηση → ακράτεια ούρου.
- Υπεραισθησία στο σημείο της βλάβης.
- Υποαισθησία πίσω από το σημείο της βλάβης.
- Πιθανή εμφάνιση του φαινομένου Schiff - Sherrington (πλάγια κατάκλιση, υπερέκταση και ακαμψία των προσθίων άκρων - σε περιπτώσεις οξύ τραυματισμού).

ΟΣΦΥΟΪΕΡΟ ΣΥΝΔΡΟΜΟ – Σύνδρομο ιππουρίδας

(ΝΕΥΡΟΤΟΜΙΟ Ο4 - Ι3 ΚΑΙ ΙΠΠΟΥΡΙΔΑ)

- Χαλαρή πάρεση ή παράλυση των οπισθίων άκρων και της ουράς.
- Μείωση ή απουσία των νωτιαίων αντανακλαστικών και του μυϊκού τόνου με νευρογενή μυϊκή ατροφία στα οπίσθια άκρα.
- Διαταραχές των αντανακλαστικών θέσης στα οπίσθια άκρα.
- Ακράτεια ούρων και κοπράνων λόγω παράλυσης των έξω σφικτήρων της ουρήθρας και του πρωκτού.
- Χάλαση του σφικτήρα του πρωκτού.

ΝΕΥΡΟΠΑΘΗΤΙΚΟ ΣΥΝΔΡΟΜΟ

(ΡΙΖΕΣ ΝΩΤΙΑΙΟΥ ΜΥΕΛΟΥ , ΠΕΡΙΦΕΡΙΚΑ ΝΕΥΡΑ , ΝΕΥΡΟΜΥΪΚΕΣ ΣΥΝΑΨΕΙΣ)

- Νευρογενής μυϊκή ατροφία.
- Χαλαρή πάρεση ή παράλυση των ανατομικών περιοχών που νευρούνται ανάλογα π.χ. άκρα, οισοφάγος, μύς του προσώπου κ.τ.λ.
- Μείωση ή απουσία των νωτιαίων αντανακλαστικών και του μυϊκού τόνου (στις συναπτοπάθειες αρχικά τα νωτιαία αντανακλαστικά διατηρούνται).
- Υπαλγησία, αναλγησία.
- Διαταραχές των αντανακλαστικών θέσης.
- Παισθησία (αυτοτραυματισμός - αυτοφαγία).
- Διαταραχές από το αυτόνομο Ν.Σ. (ανισοκορία, μείωση παραγωγής δακρύων, ξηροστομία, βραδυκαρδία, κατακράτηση ούρων, δυσκοιλιότητα)

ΜΥΟΠΑΘΗΤΙΚΟ ΣΥΝΔΡΟΜΟ (ΓΡΑΜΜΩΤΟΙ ΜΥΕΣ)

- Γενικευμένη ή εντοπισμένη μυϊκή αδυναμία.
- Εύκολη κόπωση.
- Δυσκαμψία των άκρων κατά τη βάρδιση.
- Γενικευμένη ή εντοπισμένη μυϊκή ατροφία (σπάνια υπερτροφία).
- Μυϊκό άλγος κατά την ψηλάφηση.
- Περιορισμός κινητικότητας των αρθρώσεων, λόγω μυϊκής σύσπασης.
- Νωτιαία αντανακλαστικά φυσιολογικά (εξαίρεση η υποκαλιαμική μυοπάθεια της γάτας, η χρόνια μυϊκή δυστροφία του σκύλου και η κληρονομική μυοπάθεια της φυλής Labrador)
- Κύρτωση της ράχης ή υπερβολική κάμψη του τραχήλου
- Δυσφαγία
- Τρισμός
- Εξόφθαλμος

ΠΟΛΥΕΣΤΙΑΚΟ ΣΥΝΔΡΟΜΟ

- Σε πολλά νοσήματα και παθολογικές καταστάσεις του νευρομυϊκού συστήματος οι αλλοιώσεις εντοπίζονται σε περισσότερες της μίας ανατομικές περιοχές, οπότε ανάλογα θα είναι και τα κλινικά συμπτώματα που θα εμφανιστούν.

ΠΑΡΟΞΥΣΤΙΚΟ ΣΥΝΔΡΟΜΟ

- Επεισοδιακή ή διαλείπουσα εμφάνιση συμπτωμάτων
- Το ζώο είναι ασυμπτωματικό στα μεταξύ των επεισοδίων διαστήματα
- Η διαταραχή συνήθως είναι λειτουργική και εστιάζεται στους νευροδιαβιβαστές
- Επιληπτικές κρίσεις, επεισοδιακή γενικευμένη μυϊκή αδυναμία, επεισοδιακή μυοκλονία, επεισοδιακός ύπνος, επεισοδιακές αιμωδίες ή κράμπες