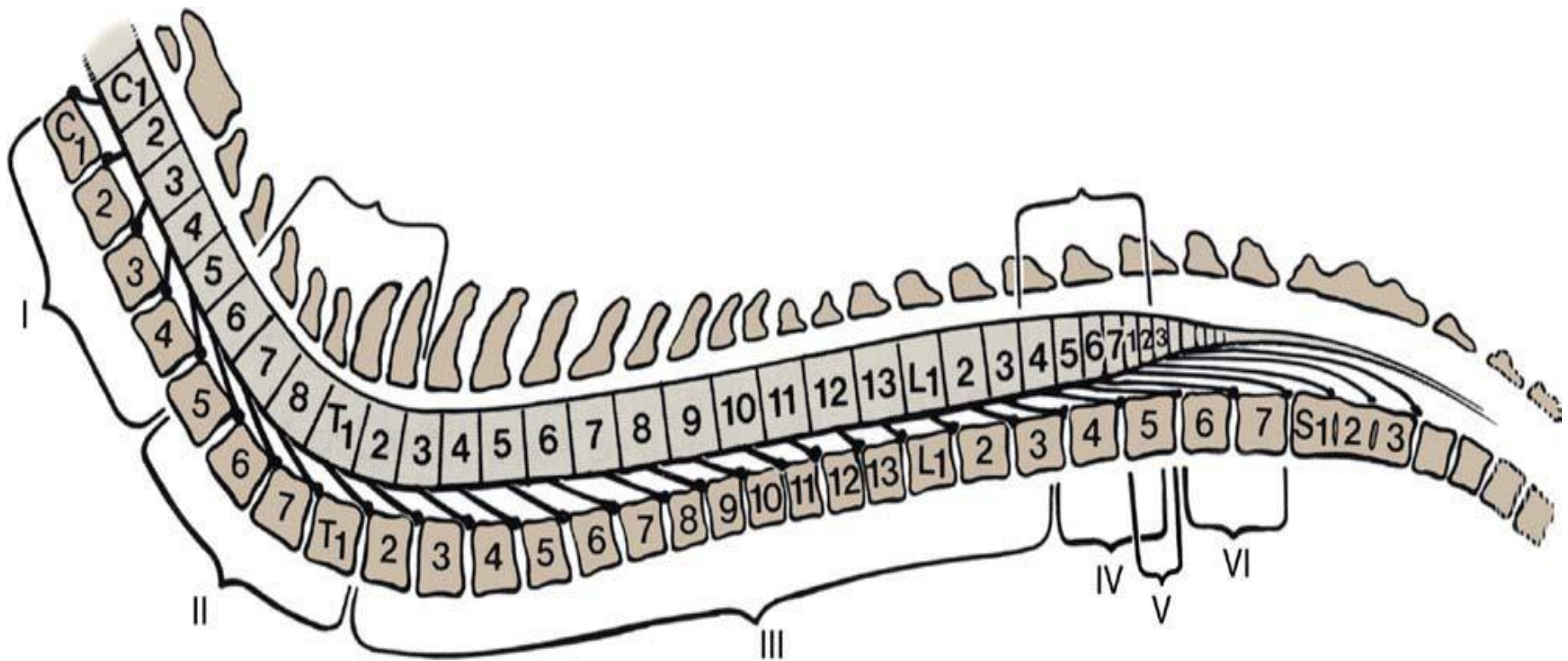


# ΠΑΘΗΣΕΙΣ ΤΟΥ ΝΩΤΙΑΙΟΥ ΜΥΕΛΟΥ

A.H. TZIBARA



# ΑΙΤΙΑ

- Οι παθήσεις του ΝΜ μπορούν να προκληθούν από:
- συγγενή αίτια,
- Φλεγμονώδη αίτια (λοιμώδη και μη-),
- εκφυλιστικά αίτια,
- νεοπλασίες,
- εξωτερικά τραύματα,
- εσωτερικό τραύμα από προβολή /ή και ρήξη.

# Κατάταξη με βάση τον τρόπο εξέλιξης

- Οι συγγενείς ανωμαλίες εμφανίζονται σε νεαρά ζώα, ορισμένων φυλών και συνήθως είναι **μη εξελισσόμενες**.
- Οι τραυματικές και αγγειακές παθήσεις προκαλούν οξεία εμφάνιση συμπτωμάτων και είναι **μη προοδευτικά εξελισσόμενες**.
- Η οξεία συμπίεση του ΝΜ μπορεί να είναι αποτέλεσμα εξωτερικού τραύματος, ατλαντοϊνιακού υπερξερθρήματος ή ρήξης μεσοσπονδυλίου δίσκου.
- Οι νεοπλασίες και οι εκφυλιστικές παθήσεις **εξελίσσονται σταδιακά**, ενώ
- οι φλεγμονώδεις παθήσεις (λοιμώδεις ή μη ) έχουν **πιο ταχεία εξέλιξη**.

# Διάγνωση

- Ο εντοπισμός των αλλοιώσεων στο ΝΜ θα στηριχθεί στην κλινική εικόνα, για να ακολουθήσουν στην συνέχεια μια σειρά εξετάσεων που θα οδηγήσουν στην τελική διάγνωση.
- Για την διερεύνηση γίνεται
  - α) Απλή ακτινογραφία,
  - β) Μυελογραφία,
  - γ) Λήψη και εξέταση ΕΝΥ.
  - δ) Μαγνητική Τομογραφία ή CT
- Οι εκφυλιστικές παθήσεις και οι παθήσεις των αγγείων δεν συνοδεύονται από ευρήματα στις ακτινογραφίες ή την εξέταση του ΕΝΥ.

# ΚΑΤΑΤΑΞΗ ΝΟΣΗΜΑΤΩΝ ΤΟΥ ΝΜ

- ΟΞΕΙΕΣ ΜΥΕΛΟΠΑΘΕΙΕΣ

1. Τραύμα
2. Προβολή-ρήξη μεσοσπονδυλίου δίσκου, τύπος I
3. Ινοχόνδρινα έμβολα

- ΥΠΟΞΕΙΕΣ ΠΡΟΟΔΕΥΤΙΚΕΣ ΜΥΕΛΟΠΑΘΕΙΕΣ

1. Λοιμώδους αιτιολογίας φλεγμονώδεις παθήσεις του ΝΜ
2. Φλεγμονώδεις παθήσεις μη λοιμώδους αιτιολογίας
3. Δισκοσπονδυλίτιδα

- ΧΡΟΝΙΕΣ ΠΡΟΟΔΕΥΤΙΚΕΣ ΜΥΕΛΟΠΑΘΕΙΕΣ

1. Νεοπλασίες
2. Προβολή μεσοσπονδυλίου δίσκου, τύπος II
3. Εκφυλιστικές μυελοπάθειες
4. Σύνδρομο της ιππουρίδας (Cauda Equina syndrome)
5. Αυχαινική σπονδυλοπάθεια (Wobblers syndrome)

# ΚΑΤΑΤΑΞΗ ΝΟΣΗΜΑΤΩΝ ΤΟΥ ΝΜ

- ΠΡΟΟΔΕΥΤΙΚΕΣ ΠΑΘΗΣΕΙΣ ΤΟΥ ΝΜ ΤΩΝ ΝΕΑΡΩΝ ΖΩΩΝ

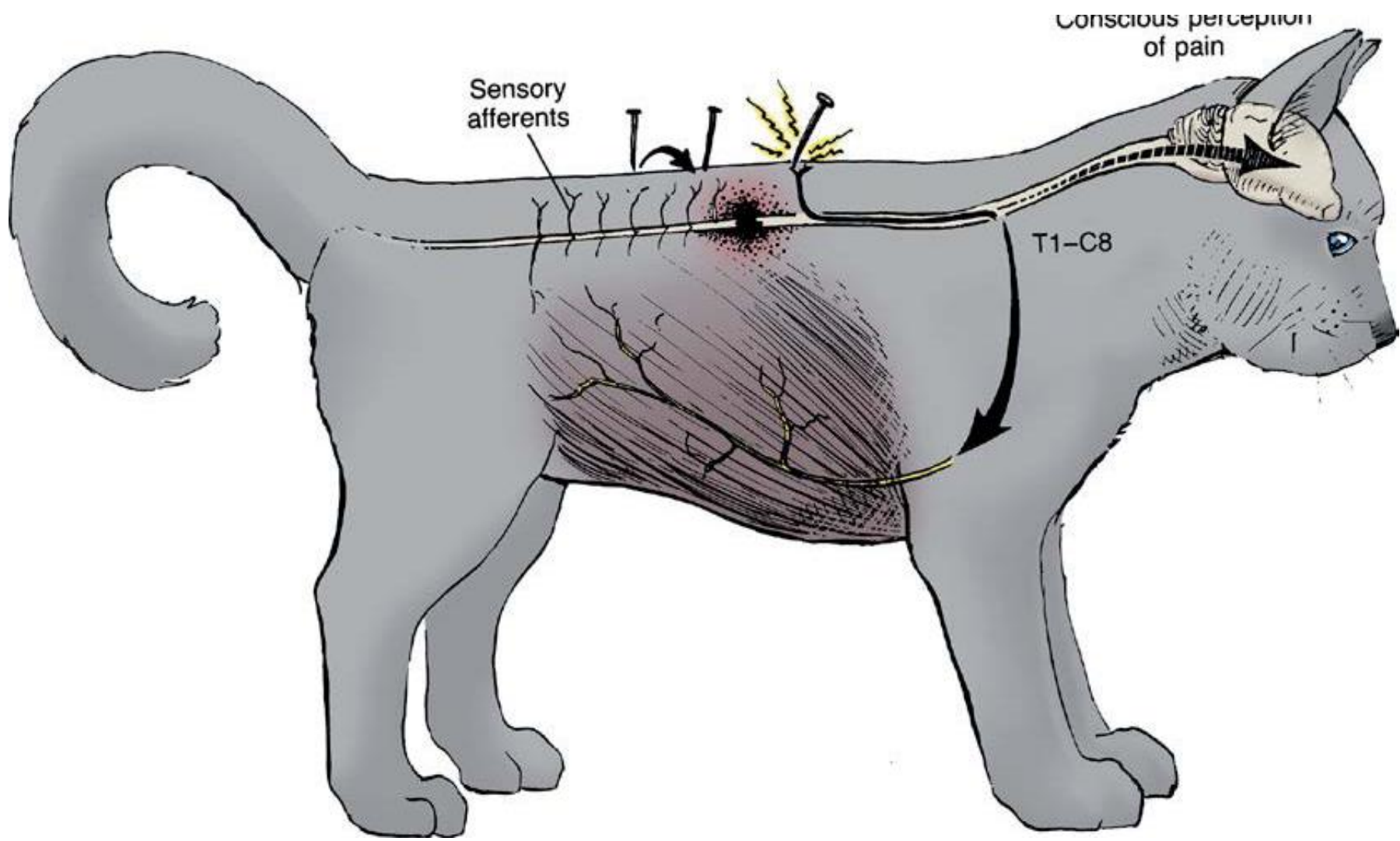
1. Ατλαντοϊνιακό υπεξάρθημα
2. Νευροδυστροφίες
3. Αβιοτροφίες

- ΣΥΓΓΕΝΕΙΣ ΠΑΘΗΣΕΙΣ

1. Εκφυλιστική μυελοπάθεια των Poodles.
2. Νωτιαία μυϊκή ατροφία.
3. Συριγγομυελία
4. Δισχιδής σπονδυλική στήλη (Bulldog, Manx).

# ΟΞΕΙΕΣ ΜΥΕΛΟΠΑΘΕΙΕΣ ΤΡΑΥΜΑ.ΧΚ

- Οι τραυματισμοί του σπονδυλικού σωλήνα είναι αρκετά συχνοί.
- Ακόμα και αν δεν υπάρχουν ορατές αλλοιώσεις στον σπονδυλικό σωλήνα, είναι δυνατό να υπάρχει μεγάλου βαθμού προσβολή του ΝΜ και δευτερογενές οίδημα.



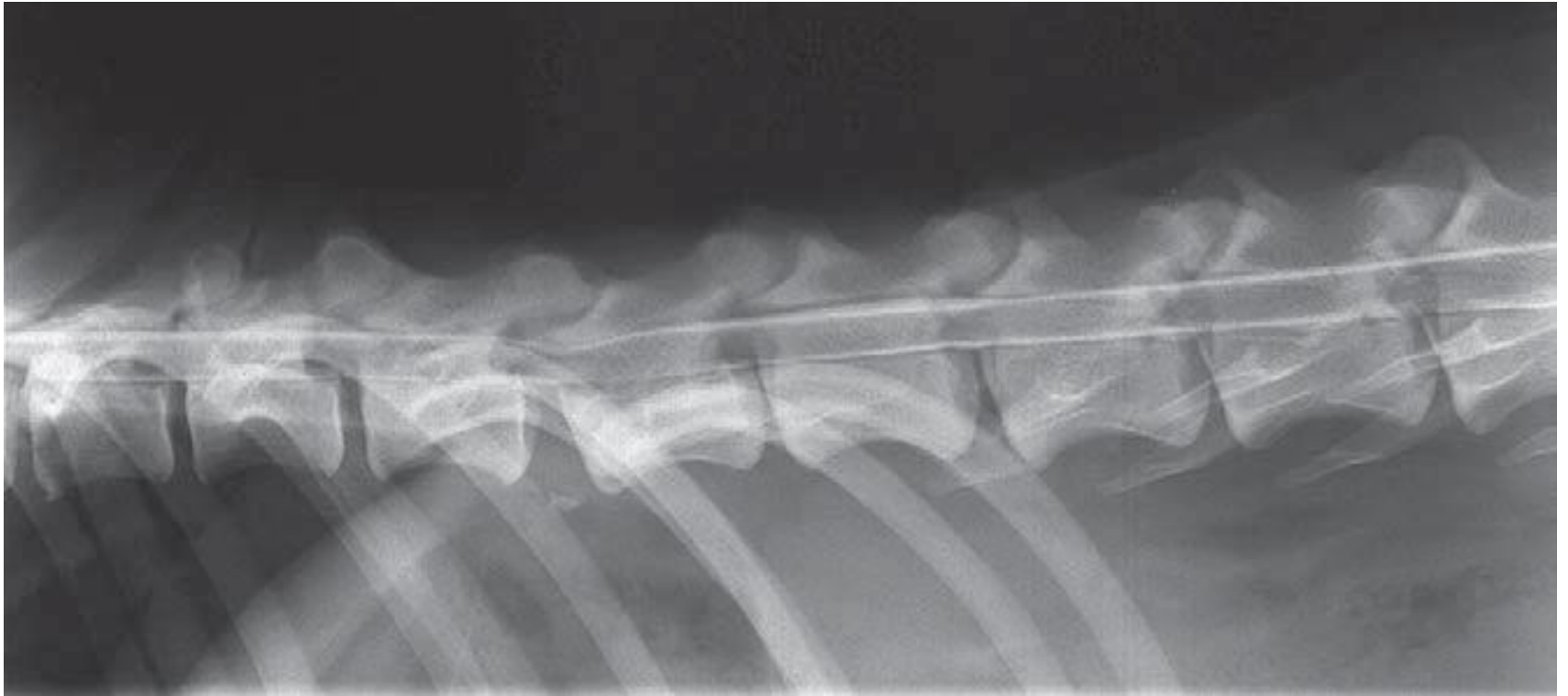

## • Συμπτώματα

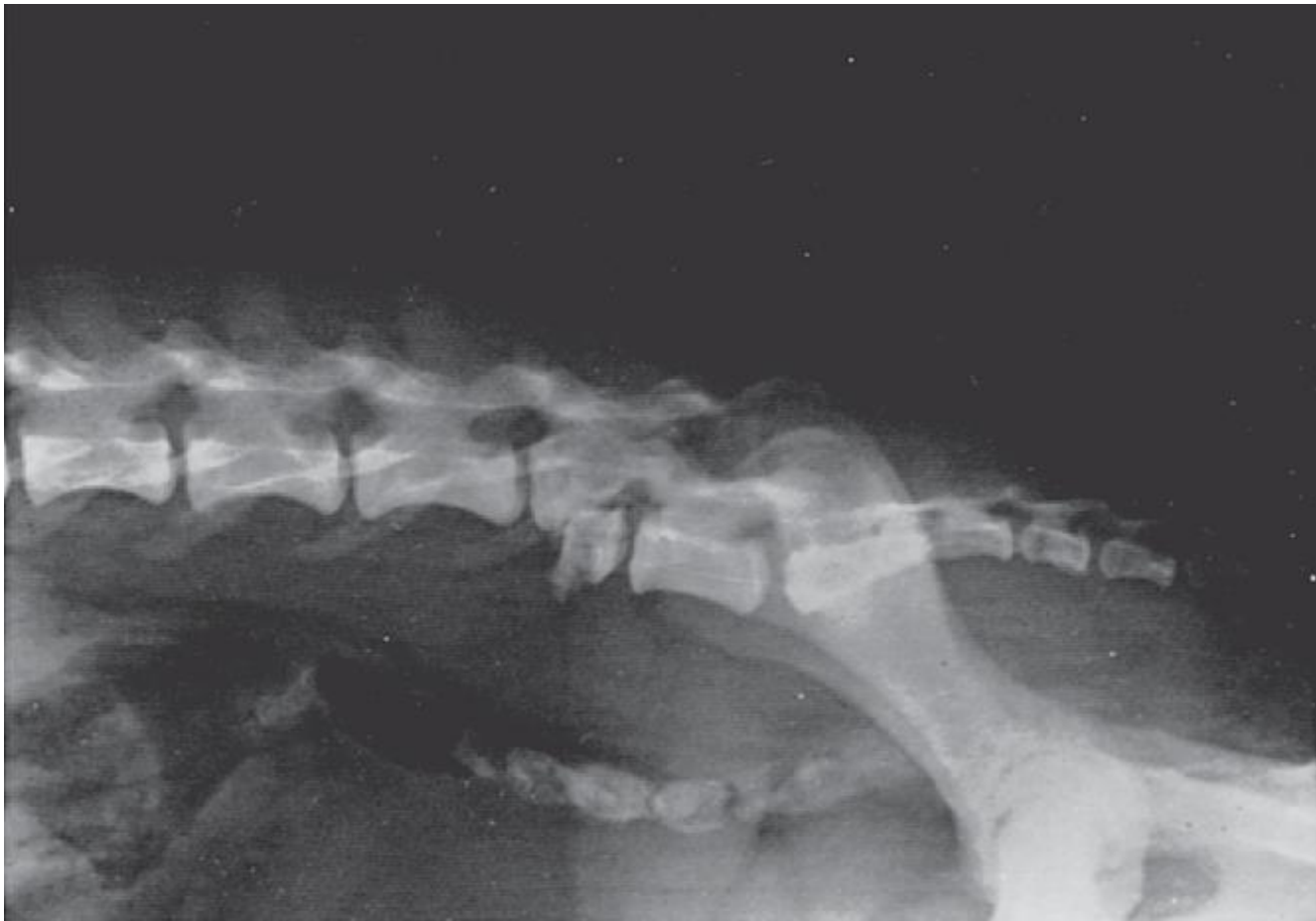- Η εμφάνιση των συμπτωμάτων είναι οξεία :
- πόνος
- παραμόρφωση της σπονδυλικής στήλης (ΟΧΙ ΠΑΝΤΑ) και
- νευρολογικές ανωμαλίες ανάλογα με την εντόπιση των αλλοιώσεων.

## • Διάγνωση

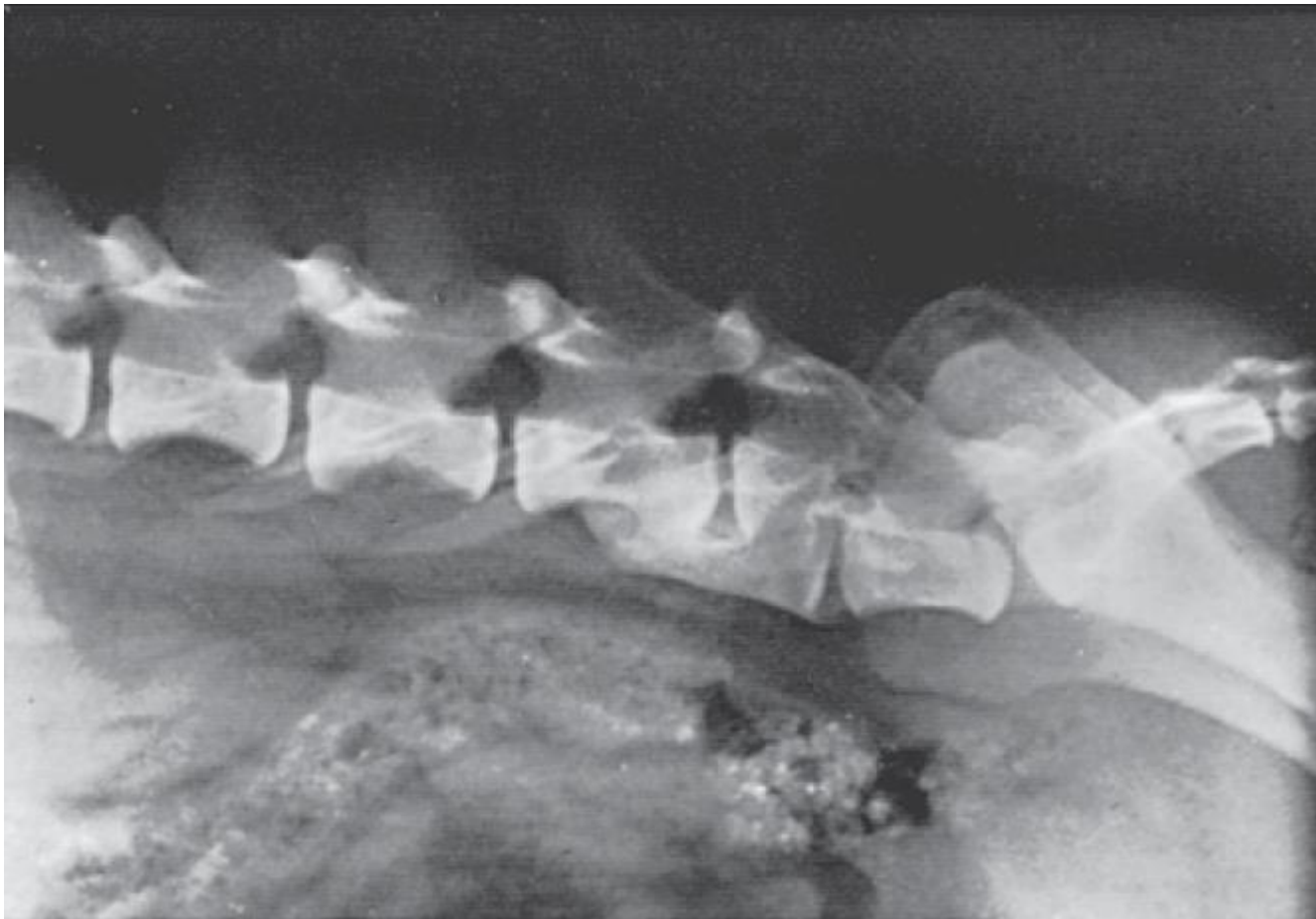
- στο ιστορικό,
- την κλινική εικόνα και
- τον ακτινολογικό έλεγχο.
- Ιδιαίτερη προσοχή χρειάζεται στους χειρισμούς που γίνονται στο ζώο καθ'όλη την διάρκεια της εξέτασης.



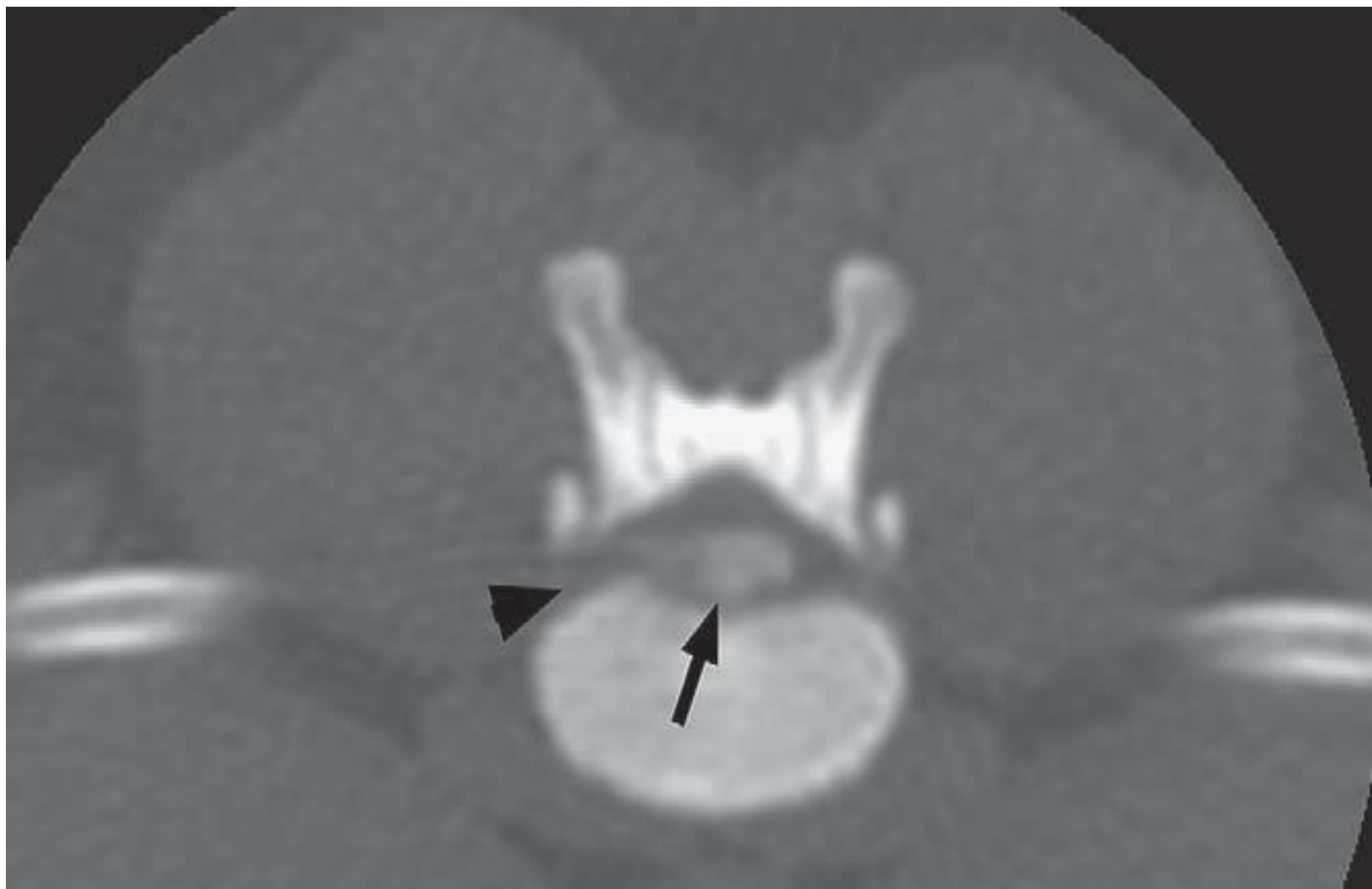Μυελόγραμμα σκύλου με υπεξάρθρημα στο Θ12-13.



α/α σκύλου με κάταγμα στον Ο6



Ο προηγούμενος σκύλος μετά από χειρουργική αποκατάσταση



# ΘΕΡΑΠΕΙΑ - ΠΡΟΓΝΩΣΗ

## Θεραπεία

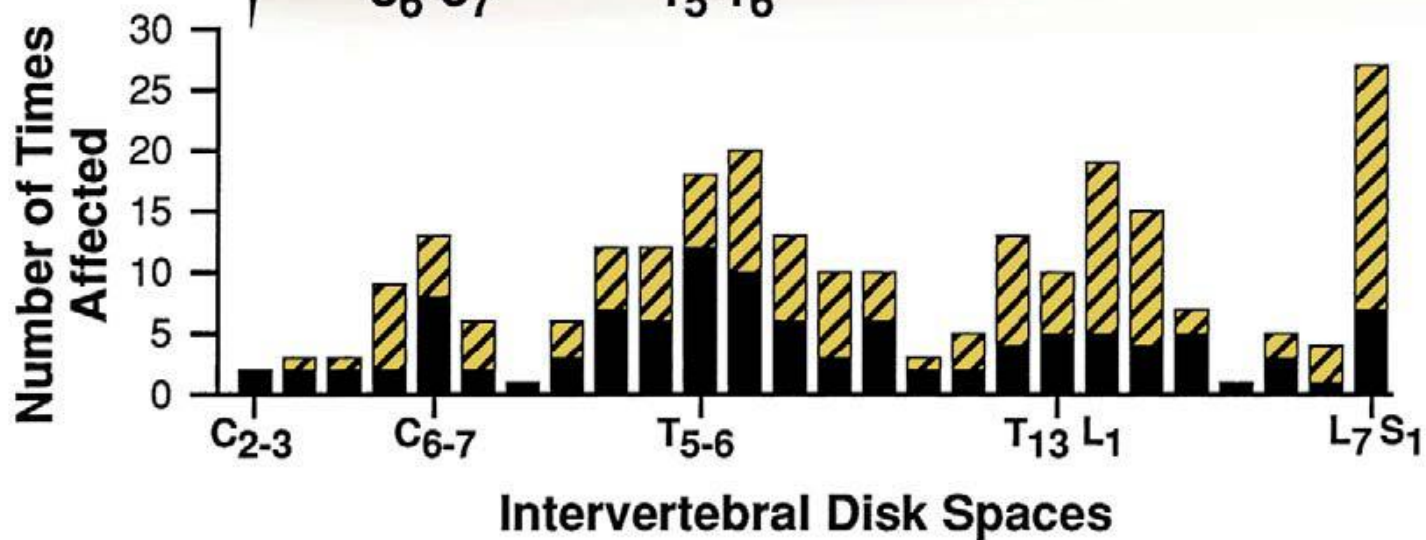
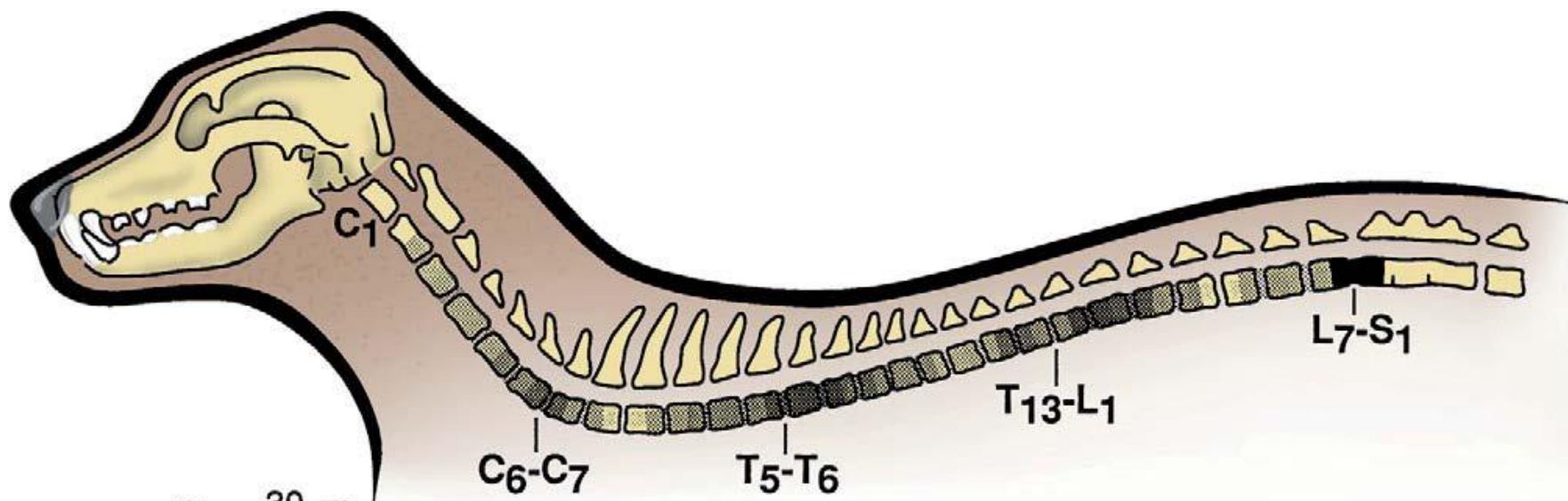
- μεθυλοπρεδνιζολόνη ενδοφλέβια (20-40 mg/Kg ) κάθε 6 ώρες και ακολουθεί χορήγηση
- δεξαμεθαζόνης (0,1 mg/kg bid x 3 ημέρες).
- Η ακινητοποίηση του ζώου και η πολύ καλή νοσοκομειακή φροντίδα
- Συντηρητική και Χειρουργική αντιμετώπιση -βλ.βιβλίο χειρουργικής

## Πρόγνωση

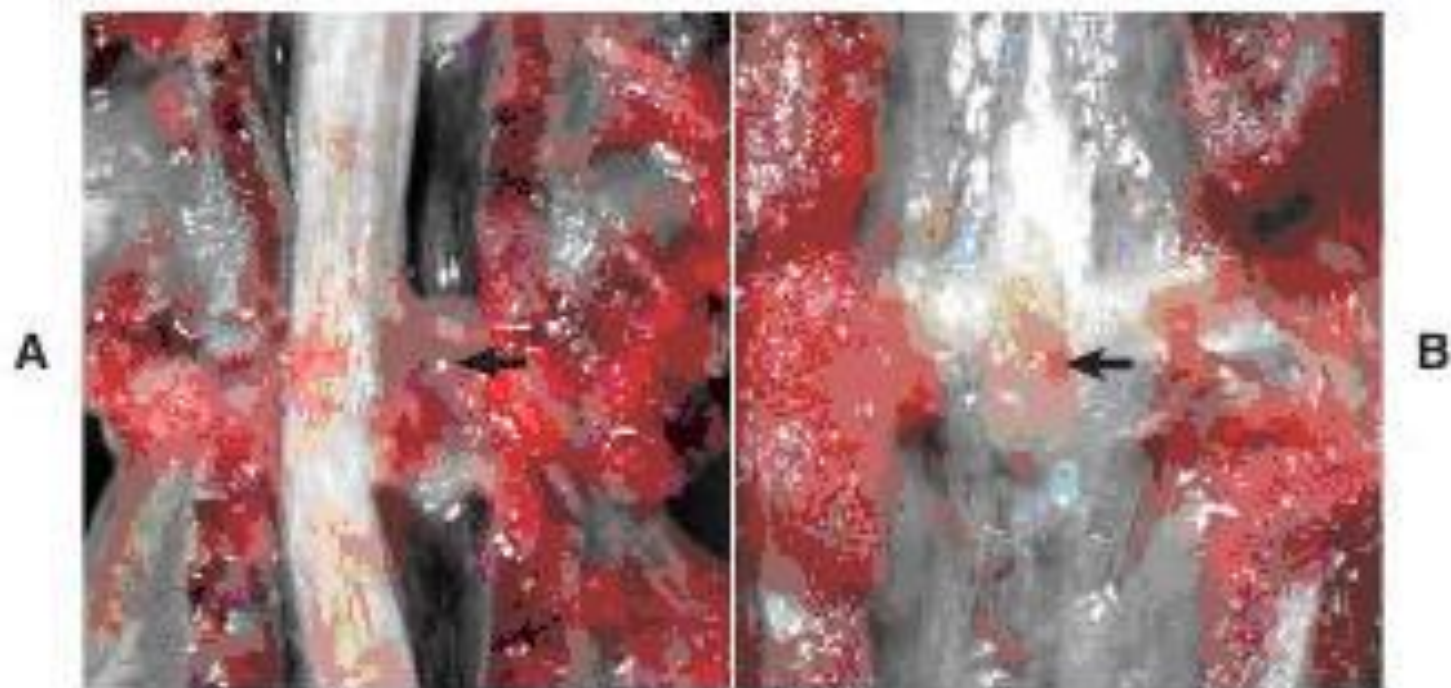
- Εξαρτάται από την σοβαρότητα και την εντόπιση των αλλοιώσεων.
- Σε απώλεια της εν τω βάθει αίσθησης του άλγους ή αν δεν υπάρχει καμία βελτίωση μετά από 10 ημέρες, η πρόγνωση είναι κακή.

## ΟΞΕΙΑ ΕΚΦΥΛΙΣΗ ΚΑΙ ΡΗΞΗ ΜΕΣΟΣΠΟΝΔΥΛΙΟΥ ΔΙΣΚΟΥ.ΧΚ

- Ορισμένες φυλές σκύλων και σπάνια στη γάτα.
- Οι μικρόσωμες φυλές σκύλων παρουσιάζουν μεγάλη προδιάθεση.
- Σε αυτές τις φυλές η εκφύλιση του πυρήνα αρχίζει νωρίς, **πριν το 2ο έτος**.
- Τα συμπτώματα συνήθως παρατηρούνται μεταξύ **3ου και 6ου** έτους.







**Fig. 14-103** Intervertebral disk disease, dog. **A**, Disk rupture (herniated intervertebral disk), spinal cord compression. Disk material compresses the spinal cord (arrow) resulting in Wallerian degeneration. **B**, Vertebral column, lumbar vertebrae. Herniated intervertebral disk (arrow) protrudes into the vertebral canal.

# ΚΛΙΝΙΚΗ ΕΙΚΟΝΑ - ΔΙΑΓΝΩΣΗ

- Πόνος
- και σημειολογία
- ανάλογη του σημείου εντόπισης και της σοβαρότητας των αλλοιώσεων.

- Ιστορικό
- Κλινική εξέταση
- Ακτινολογικός έλεγχος χωρίς/ή και με έγχυση σκιαγραφικού (μυελογραφία).
- Με τις απλές ακτινογραφίες συχνά δεν φαίνονται ακτινολογικά ευρήματα

## Κατάταξη των ζώων σε ομάδες με βάση την κλινική εικόνα

Ομάδα 1 <sup>η</sup>	Πόνος χωρίς άλλα νευρολογικά ευρήματα
Ομάδα 2 <sup>η</sup>	Το ζώο παρουσιάζει αταξία κατά την κίνηση αλλά μπορεί να σταθεί στα οπίσθια άκρα. Τόσο η εν τω βάθει αίσθηση του άλγους όσο και η ούρηση και αφόδευση είναι φυσιολογικές.
Ομάδα 3 <sup>η</sup>	Το ζώο δεν μπορεί να στηριχθεί στα πίσω άκρα, απουσιάζουν τα αντανακλαστικά της ιδιοδεκτικής οδού αλλά είναι φυσιολογική η εν τω βάθει αίσθηση του άλγους, η ούρηση και η αφόδευση.
Ομάδα 4 <sup>η</sup>	Το ζώο δεν στηρίζεται στα οπίσθια άκρα, δεν έχει αντανακλαστικά θέσης, παρατηρείται διαταραχή στην ούρηση και την αφόδευση αλλά η εν τω βάθει αίσθηση του άλγους είναι φυσιολογική.
Ομάδα 5 <sup>η</sup>	Το ζώο έχει χάσει και την εν τω βάθει αίσθηση του άλγους.



Δύο χρονών θηλυκό Dachshund με κύφωση λόγω πόνου, εξαιτίας προβολής μεσοσπονδύλιου δίσκου στην Θωρακοσφυϊκή περιοχή

# Θεραπεία

- Είναι συντηρητική ή/και χειρουργική.
- Εάν μόνο πόνος: κρατούμε το ζώο σε περιορισμένο χώρο, χωρίς άλλα φάρμακα.
- Εάν ο πόνος είναι πολύ ισχυρός πρεδνιζολόνη(0,5mg/kg bid x 3μέρες) και κρατούμε το ζώο σε κλινική για να εξασφαλίσουμε πλήρη ακινησία για μία εβδομάδα.
- Στην συνέχεια, για δύο εβδομάδες παραμένει σε ακινησία στο σπίτι ενώ για τις επόμενες 3 εβδομάδες επιτρέπεται μικρή μόνο κινητικότητα.
- Στα νεαρά ζώα χονδροδυστροφικών φυλών με κρίσεις πόνου καλύτερα να προτείνεται εξ' αρχής χειρουργική θεραπεία για λόγους πρόληψης.

# Θεραπεία

- Σε ζώα με πόνο & διαταραχή στα αντανακλαστικά θέσεις αλλά μετακινούνται:
- δεξαμεθαζόνη σε υψηλές δόσεις( 2mg/kg IV) και σταδιακή μείωση.
- Παραμονή σε κλινική για να εξασφαλίζεται η ακινησία και να ελέγχεται καθημερινά.
- Εάν σε μία εβδομάδα δεν παρατηρηθεί καμία βελτίωση συνιστάται χειρουργική επέμβαση.
- Τα τελευταία χρόνια η χρήση των κορτικοστεροειδών αμφισβητείται ισχυρά.

# Θεραπεία

- Σε ζώα με σοβαρές διαταραχές στην ιδιοδεκτική οδό που δεν περπατούν:
- Μεθυλοπρεδνιζολόνη (αρχικά 20-4-mg/kg IV και στην συνέχεια 2mg/kg IV) και προγραμματίζεται χειρουργική επέμβαση.
- Μετά την επέμβαση ελέγχεται η εν τω βάθει αίσθηση του άλγους, εάν απουσιάζει 48 ώρες μετά η πρόγνωση είναι δυσμενής. Εάν παρατηρηθεί επανεμφάνιση της αισθητικότητας, η πρόγνωση είναι καλύτερη, το 50% των ζώων αυτών αναρρώνει πλήρως.
- Σε ζώα που παρουσιάζουν στην μυελογραφία στοιχεία μυελομαλάκινσης, η πρόγνωση είναι δυσμενής.

# Θεραπεία

- **Μετεγχειρητικά:** καλή νοσοκομειακή φροντίδα, Αποτελέσματα εμφανίζονται μετά την 1η εβδομάδα , εάν μετά από 21 ημέρες δεν υπάρχει βελτίωση η πρόγνωση είναι κακή.
- Εκτός από τα γλυκοκορτικοειδή έχει γίνει προσπάθεια να χορηγηθούν και άλλες ουσίες (αντιχολινεργικά, DMSO, ανταγωνιστές ενδορφινών, ναλοξόνη, υπεροσμωτικά διαλύματα μαννιτόλης), αλλά **ΌΧΙ** πάντα με επιτυχία.



# ΙΝΟΧΟΝΔΡΙΝΑ ΕΜΒΟΛΑ

- Πολύ οξύ φαινόμενο, μη εξελισσόμενο, αγνώστου αιτιολογίας.
- Τα έμβολα προκαλούν ισχαιμική νέκρωση στο παρέγχυμα του ΝΜ, σε οποιοδήποτε σημείο του και να προκαλέσει πάρεση ή παράλυση.
- Συχνότερα σε σκύλους **μεγαλόσωμων φυλών**, κυρίως στην **θωρακοσφυϊκή μοίρα**, αλλά έχει παρατηρηθεί και σε γάτες και σε μικρόσωμες φυλές σκύλων. Στις τελευταίες εντοπίζονται συνήθως στην αυχαινοθωρακική μοίρα.
- Η διαφορική διάγνωση περιλαμβάνει τον τραυματισμό και την ρήξη μεσοσπονδύλιου δίσκου και τις νεοπλασίες (του ΝΜ ή των ριζών που έχουν οξεία εμφάνιση)

# ΙΝΟΧΟΝΔΡΙΝΑ ΕΜΒΟΛΑ

## Συμπτώματα

- Ταχύτατη εμφάνιση, 2-4 ώρες
- **Οχι πόνος**
- σημειολογία ανάλογα με την εντόπιση των αλλοιώσεων.
- Συχνότερα ασυμμετρία (ημιπληγία - μονοπληγία)

## Διάγνωση

- ΟΧΙ πόνος
- ακτινογραφία,
- μυελογραφία,
- εξέταση του ΕΝΥ.

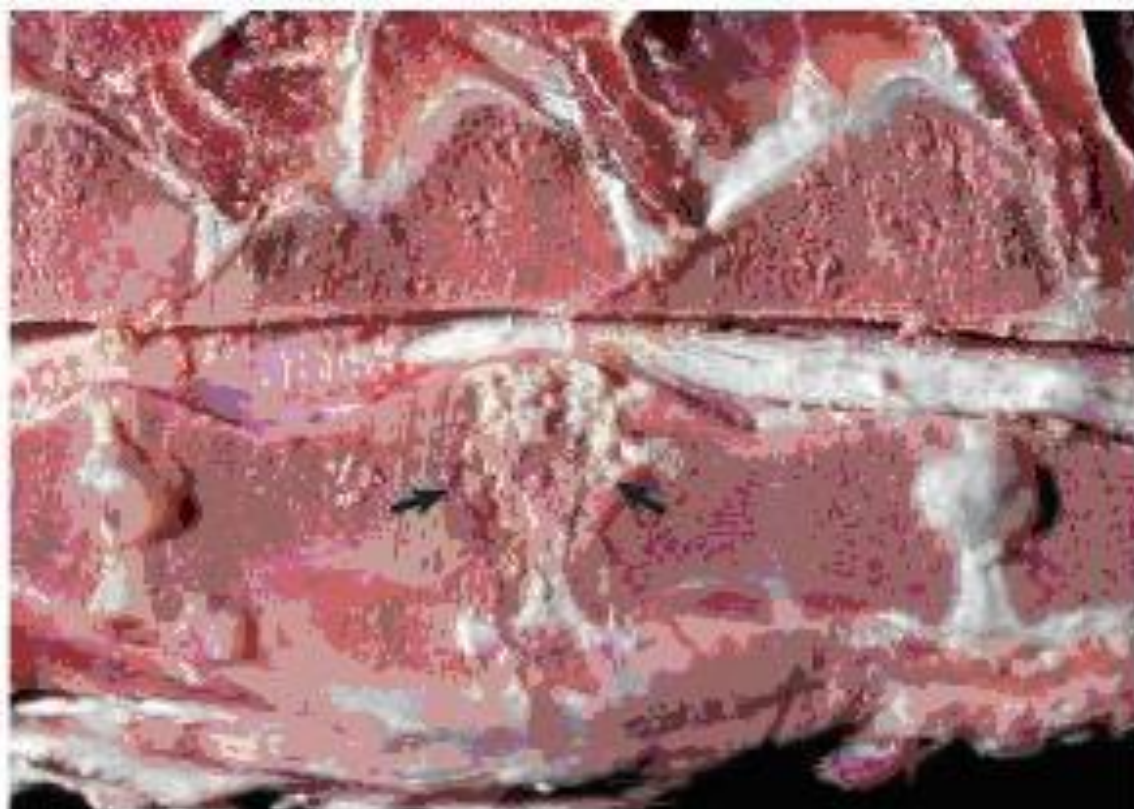
- **Θεραπεία**
- **Στεροειδή για την αιμορραγία και το οίδημα και νοσοκομιακή φροντίδα.**
- Σε 7-10 ημέρες σαφή βελτίωση αν και η πλήρης ίαση απαιτεί 6-8 εβδομάδες.
- Εάν μετά από 2 εβδομάδες από την έναρξη της θεραπείας δεν υπάρχει βελτίωση, η πρόγνωση είναι κακή.
- Στο 50% των ζώων καλή ανταπόκριση και επιστρέφουν στους ιδιοκτήτες με αποδεκτά συμπτώματα.

# ΥΠΟΞΕΙΕΣ - ΕΞΕΛΙΣΣΟΜΕΝΕΣ ΜΥΕΛΟΠΑΘΕΙΕΣ

- **1. ΦΛΕΓΜΟΝΩΔΕΙΣ ΠΑΘΗΣΕΙΣ ΛΟΙΜΩΔΟΥΣ ΑΙΤΙΟΛΟΓΙΑΣ**
  - “Όλα τα λοιμώδη αίτια του ΚΝΣ μπορούν να προκαλέσουν ή/και μυελίτιδα, με αποτέλεσμα την εμφάνιση συμπτωμάτων ανάλογων των σημείων εντόπισης των αλλοιώσεων.
- **2.ΜΗ ΛΟΙΜΩΔΟΥΣ ΑΙΤΙΟΛΟΓΙΑΣ ΦΛΕΓΜΟΝΩΔΕΙΣ ΠΑΘΗΣΕΙΣ**
  - κοκκιώμαδεις μηνιγγοεγκεφαλομυελίτιδα, η μηνιγγική αγγειίτιδα, η πολιοεγκεφαλομυελίτιδα της γάτας κ.τ.λ.
- **3. ΔΙΣΚΟΣΠΟΝΔΥΛΙΤΙΔΑ**

# ΔΙΣΚΟΣΠΟΝΔΥΛΙΤΙΔΑ

- Λοίμωξη των μεσοσπονδύλιων δίσκων και των σπονδυλικών σωμάτων.
- Αιματογενής μόλυνση και σπανιότερα συνεπεία τραυματισμού από ξένο σώμα ή μετανάστευση ξένου σώματος
- Χειρ. επεμβάσεις σπονδυλικής στήλης
- Πηγές βακτηριαιμίας:
  - οι λοιμώξεις του ουροποιητικού,
  - οι πυώδεις δερματίτιδες,
  - η βακτηριακή ενδοκαρδίτιδα και
  - η ορχίτιδα.
- Ως πιο συχνά απομονωόμενοι οργανισμοί αναφέρονται οι *Staphylococcus* sp., *Streptococcus* sp. και η *Brucella canis*.



**Fig. 14-45** Diskospondylitis, thoracic spinal cord,

# Συμπτώματα

Συνήθως σε **μεγάλες ή μεσαίου μεγέθους φυλές σκύλων** ενώ σπάνια στη γάτα. Τα αρσενικά ζώα και στα δύο είδη προσβάλλονται συχνότερα.

- Συνηθέστερα στους μέσους θωρακικούς Σ και στους Ο7 – Ι1
- **Πόνος,**
- **πυρετός, ανορεξία, κατάπτωση**
- Απροθυμία μετακίνησης
- Μεθιστάμενη χωλότητα
- Δυσκαμψία
- Κύφωση
- **όχι πάντα νευρικά συμπτώματα.**

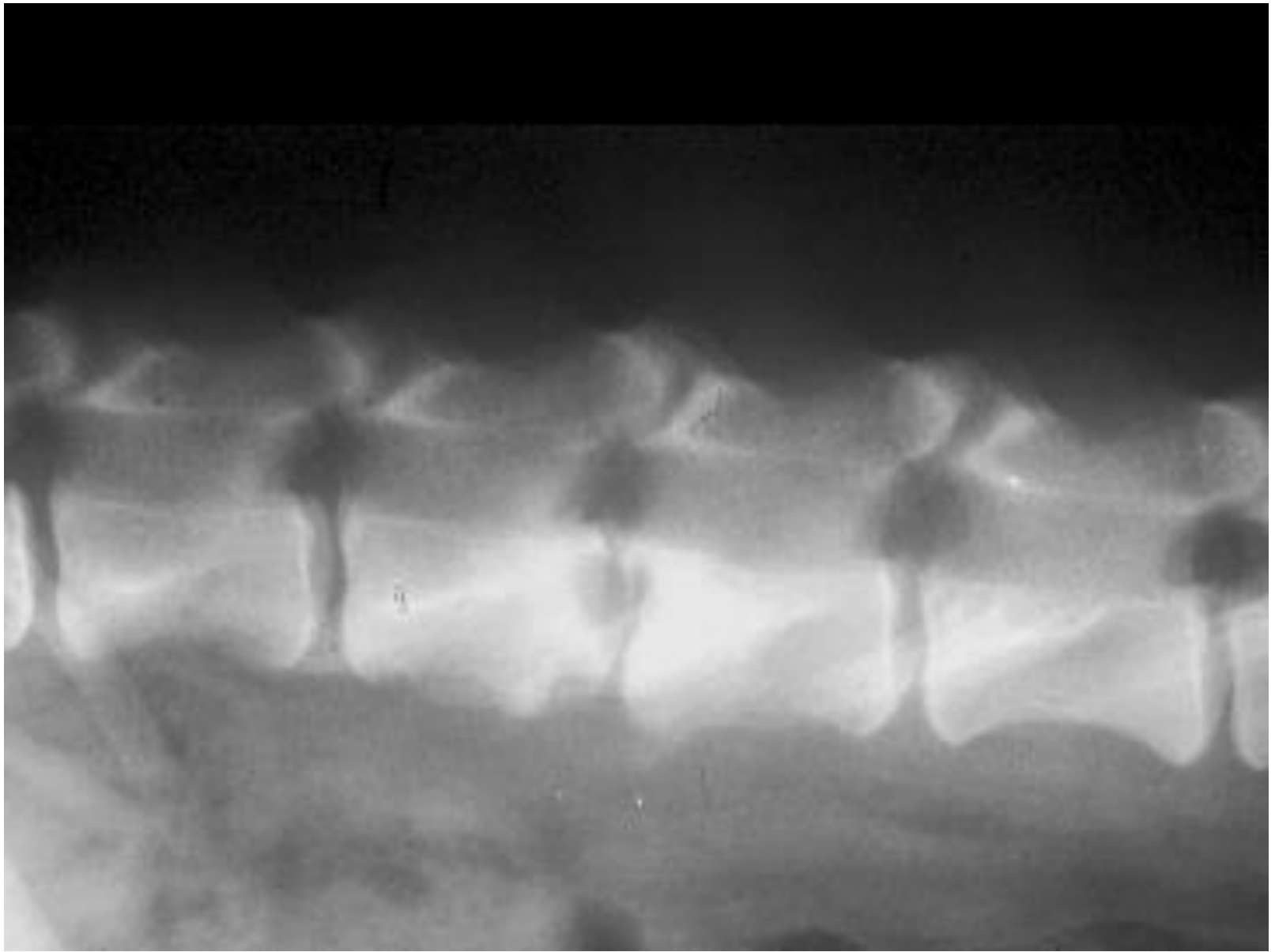
# Συμπτώματα

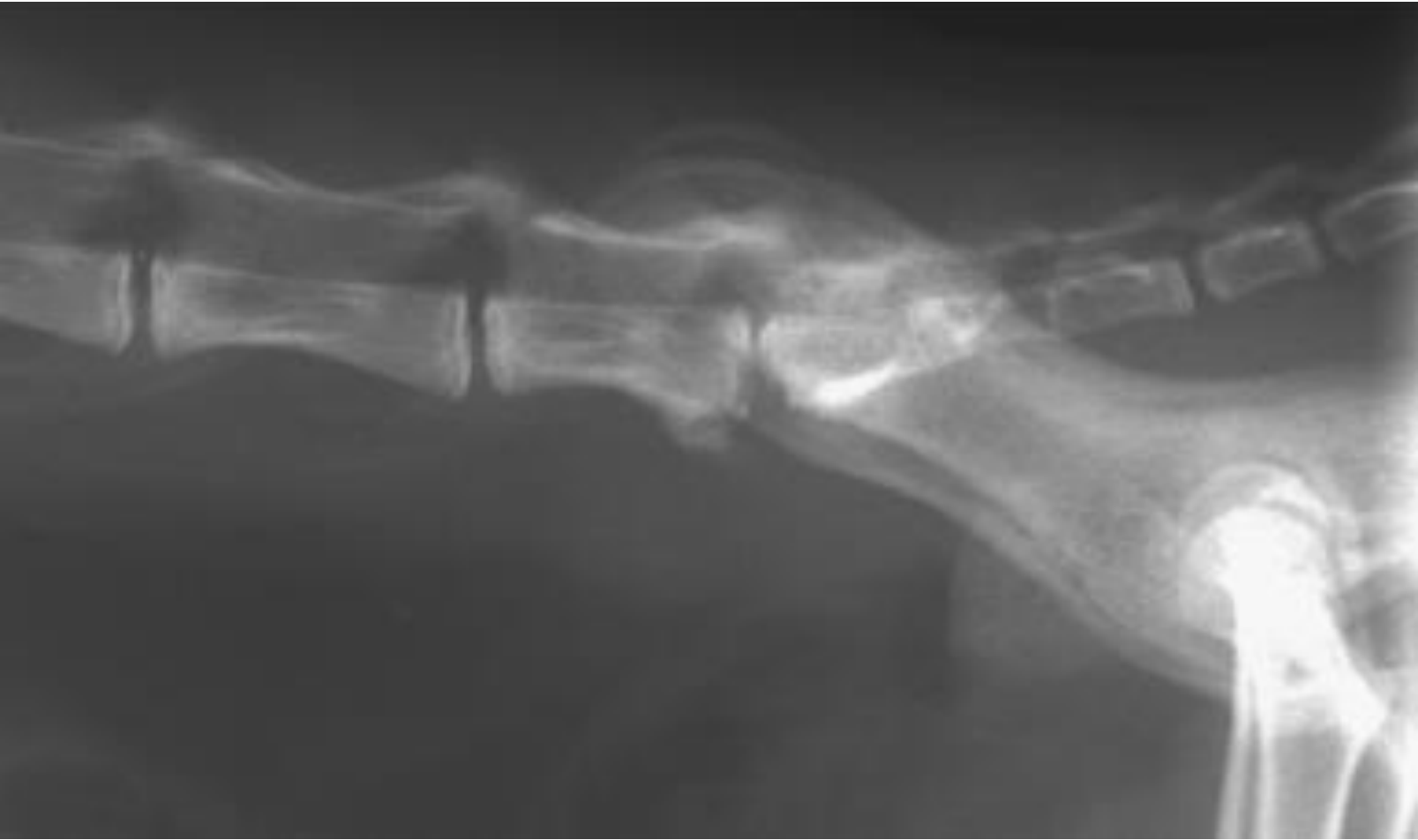- Τα νευρικά συμπτώματα (όχι συχνά) οφείλονται σε:
  - συμπίεση από το κοκκίωμα
  - εξάρθρημα – υπεξάρθρημα
  - επέκταση της φλεγμονής(μηνιγγομυελίτιδα)
- Σπάνια εκδηλώνεται πάρεση ή παράλυση
- Η επέκταση της λοίμωξης στις μήνιγγες και τον ΝΜ είναι σπάνια με εξαίρεση τους τραυματισμούς από ξένα σώματα, συχνότερα άγανα.

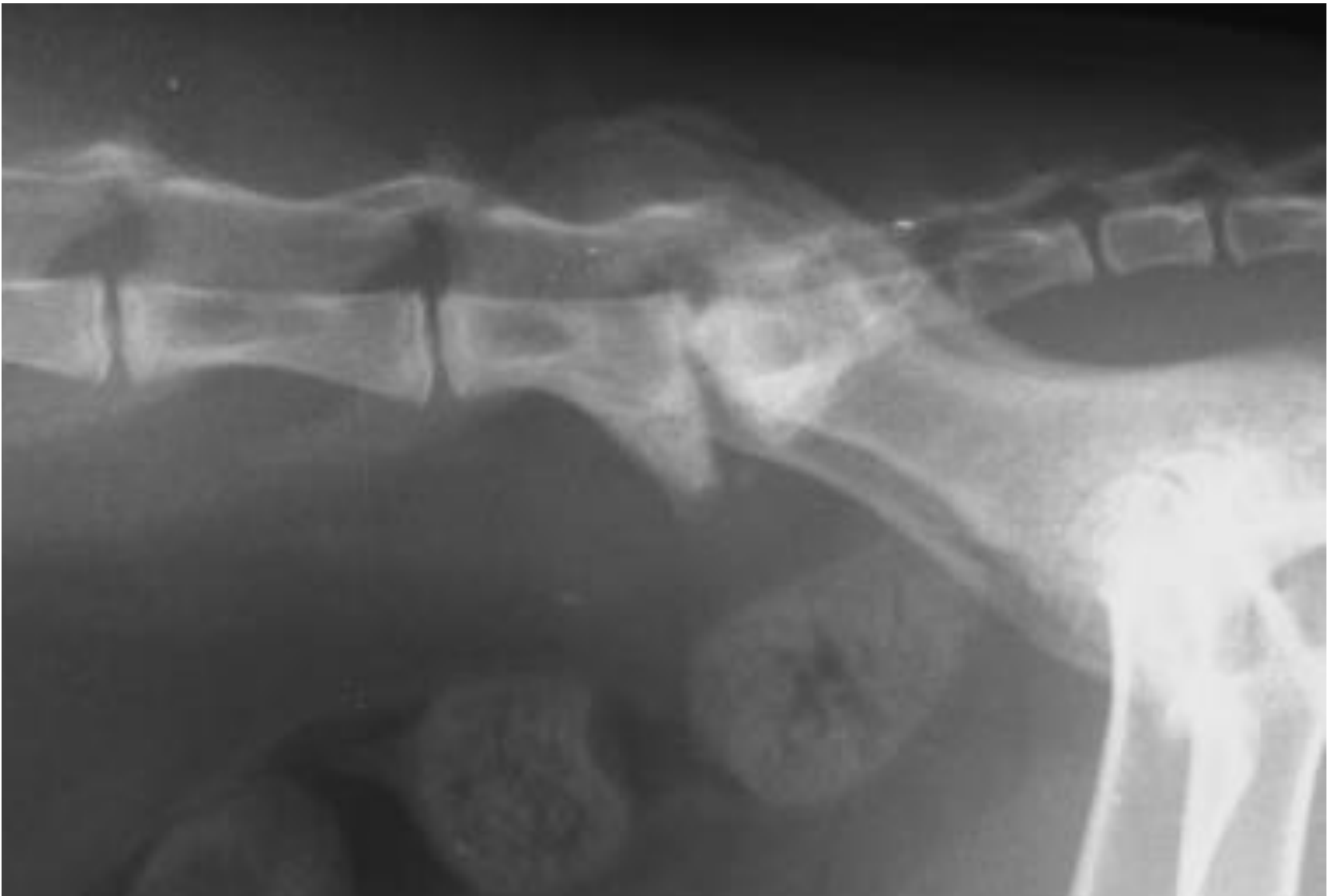
# Ευρήματα κατά τον ακτινολογικό έλεγχο

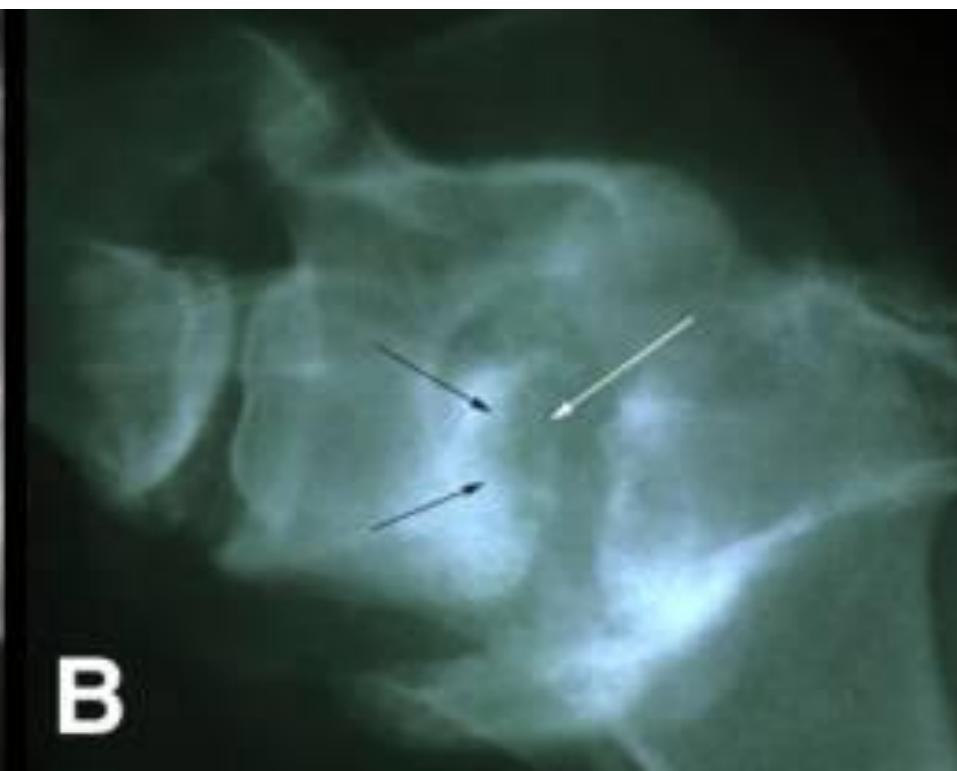
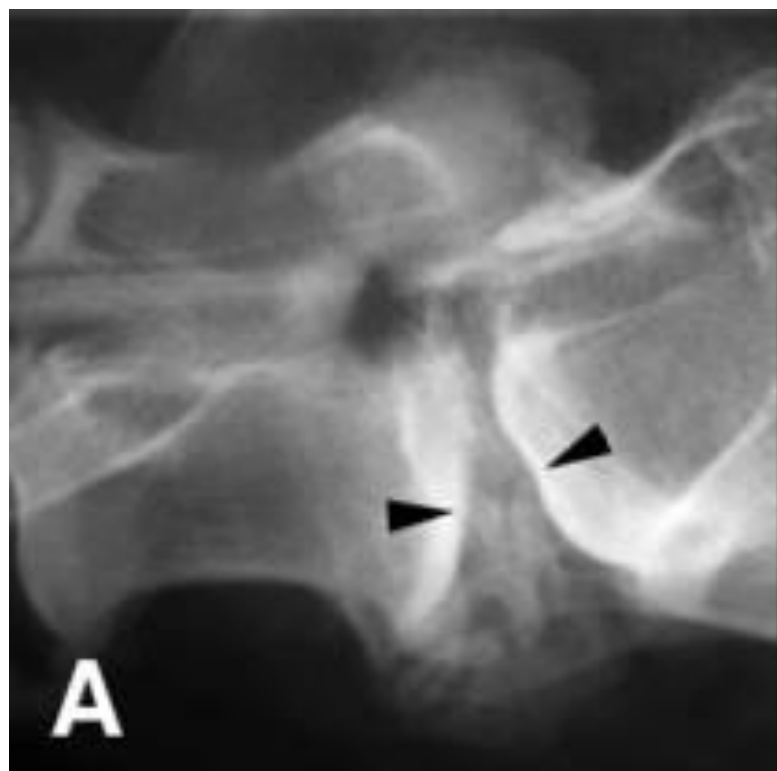
- Μεταβολή (μείωση ή φαινομενική αύξηση) του εύρους του μεσοσπονδυλίου διαστήματος
- Λύσεις τελικών πλακών και παρακειμένων περιοχών των σωμάτων των σπονδύλων **και των δύο** πλευρών του μεσοσπονδυλίου διαστήματος οι οποίες συχνά περιβάλλονται από ζώνη αυξημένης ακτινοσκιερότητας
- **Παραμορφωτική σπονδύλωση** (κατά κανόνα κοιλιακά)

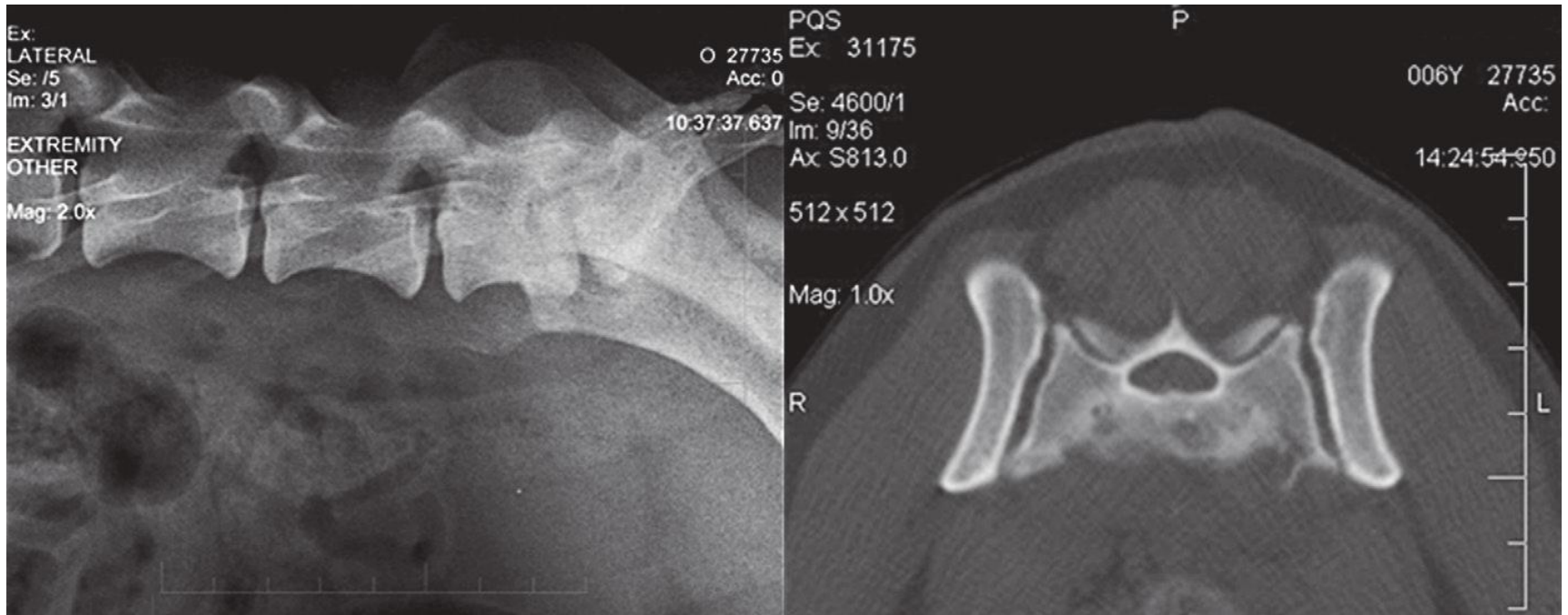












- A/α: ήπια στένωση οσφυοιεράς, τελικές πλάκες κ.φ.
- CT : λυτικές εστίες στο ιερό

## Διαφορική διάγνωση

- Προβολή μεσοσπονδυλίου Δίσκου
- Νεοπλασίες
- Παραμορφωτική σπονδύλωση

## Διάγνωση

### Απεικόνιση

- α/α : ΟΙ ΤΥΠΙΚΕΣ ΑΛΛΟΙΩΣΕΙΣ ΜΠΟΡΕΙ ΝΑ ΚΑΘΥΣΤΕΡΗΣΟΥΝ ΧΡΟΝΙΚΑ 2 – 4 ΕΒΔΟΜΑΔΕΣ,
- Μυελογραφία, CT, MRI, ENY
- Ορολογική για *Brucella canis*
- Αναζήτηση πρωτογενούς εστίας (καλλιέργεια ούρου, αίματος, U/S καρδιάς, προστάτη, νεφρών, α/α ή CT πνευμόνων, πυώδη δερματίτιδα)
- Καλλιέργεια από εστία φλεγμονής, αλλά μπορεί να μην επιφέρει αποτέλεσμα

# ΘΕΡΑΠΕΙΑ

- ❖ Αντιβιοτικά - **αντιβιόγραμμα** για μεγάλο χρονικό διάστημα. ( πχ.κεφαλοσπορίνες και κλινδαμυκίνη, ενροφλοξασίνη)
  - 5 ημέρες παρεντερικά και -> **από το στόμα για 6-8 εβδομάδες.**
  - Ακτινολογικός **επανάλεγχος του ζώου** και εκ νέου καλλιέργεια πρέπει να γίνονται κάθε 3 εβδομάδες.
  - Ταχύτατη βελτίωση από την 1η εβδομάδα της θεραπείας.
- ❖ ΜΣΑΦ και τραμαδόλη για 1-2 εβδ.

## **Παραδείγματα θεραπευτικών πρωτοκόλλων:**

- Αρχικά: κεφαλεξίνη (22 to 40 mg/kg PO q8h) για 8 εβδ.
- Σε βαριά περιστατικά: κεφαζολίνη (22 mg/kg IV q8h) ή τριμεθοπρίμη (15 mg/kg PO q12h) για 8 εβδ.
- Σε μη ανταπόκριση μετά τις 8 εβδ.: azithromycin (5 to 10 mg/kg PO q24h για 1 εβδ.) και μετά μέρα παρά μέρα για 6-8 εβδ. ή κινολόνες (π.χ. ενροφλοξασίνη)

# ΘΕΡΑΠΕΙΑ

- ❖ Εάν μετά τις 5 πρώτες μέρες η κλινική εικόνα παραμένει η ίδια ή χειροτερεύει -> έλεγχος για λοίμωξη από *Brucella canis* ή μύκητες. Σε βρουκέλλωση, μινοκυκλίνη ή δοξυκυκλίνη και ορχεκτομή
- ❖ Ο ακτινολογικός επανέλεγχος μπορεί να υπολείπεται χρονικά (2-3 μήνες) ως προς τη βελτίωση
- ❖ Σε μη ανταπόκριση περαιτέρω διερεύνηση και επιθετικότερη θεραπευτική αντιμετώπιση (ΣΠΑΝΙΑ)
- ❖ Εάν τα νευρικά συμπτώματα παραμένουν παρά τη βελτίωση των γενικών συμπτωμάτων, τότε θα πρέπει να γίνει χειρουργική **αποσυμπίεση του ΝΜ**.



# ΧΕΙΡΟΥΡΓΙΚΗ ΑΝΤΙΜΕΤΩΠΙΣΗ

- Χειρουργικός καθαρισμός και αποσυμπίεση
  - Συνήθως σε ζώα με συμπτώματα συμπτωστικής μυελοπάθειας
  - Σταθεροποίηση (προστασία νευρικού ιστού και επιτάχυνση της ίασης της μικροβιακής λοίμωξης)
- Συχνότερα στην οπίσθια οσφυϊκή και οσφυοϊερή μοίρα της σπονδυλικής στήλης
  - Σε συμπίεση ριζών κινητικών νεύρων κατά την έξοδό τους από σπονδυλικό σωλήνα

# ΧΡΟΝΙΕΣ ΠΡΟΟΔΕΥΤΙΚΑ ΕΞΕΛΙΣΣΟΜΕΝΕΣ ΜΥΕΛΟΠΑΘΕΙΕΣ.ΧΚ

## ΝΕΟΠΛΑΣΙΕΣ

- Εξωμυελικές (νεοπλασίες των σπονδυλικών σωμάτων) ή
- ενδομυελικές (μηνιγγιώματα, νεοπλασίες νευρικών ριζών κ.τ.λ.).
- Οι νεοπλασίες της νευρογλοίας και τα επενδυμάτα είναι σπάνια ενώ
- οι νεοπλασίες των σπονδυλικών σωμάτων (πρωτογενείς ή μεταστατικές) είναι οι πιο συχνές.
- Οι περισσότερες νεοπλασίες εμφανίζονται σε ζώα ηλικίας 5 ετών και άνω, εξαίρεση αποτελεί το λέμφωμα (μπορεί να παρατηρηθεί σε οποιοδήποτε ηλικία) και το νευροεπιθηλίωμα (παρατηρείται σε νεαρούς σκύλους της φυλής German shepherd, συνήθως στη περιοχή Θ1-Ο2),

# Κλινική εικόνα

- Η κλινική εικόνα εξαρτάται από την εντόπιση και την έκταση της νεοπλασίας.
- Προοδευτική εμφάνιση των συμπτωμάτων
- οξεία εμφάνιση πόνου και νευρικών συμπτωμάτων σε αιμορραγία από την νεοπλασία ή κατάγμα σε σπόνδυλο (λόγω της προσβολής του οστού από την νεοπλασία)

# ΠΡΟΒΟΛΗ ΜΕΣΟΣΠΟΝΔΥΛΙΟΥ ΔΙΣΚΟΥ - ΤΥΠΟΣ II

- Οδηγεί σε χρόνια προοδευτική συμπίεση του ΝΜ.
- Συχνότερα σε σκύλους μεγάλων φυλών (German Shepherd, Labrador retriever, Doberman) και στην θωρακοσφυϊκή περιοχή.
- Στους σκύλους της φυλής Doberman ο τύπος I και II προβολής μεσοσπονδυλίων δίσκων συνοδεύεται συχνά και από αλλοιώσεις του συνδρόμου Wobbler.



# ΚΛΙΝΙΚΗ – ΔΙΑΓΝΩΣΗ - ΘΕΡΑΠΕΙΑ

- **Συμπτώματα**
- Εντόπιση
- Βαθμός συμπίεσης.
- Η εκδήλωση των συμπτωμάτων είναι χρόνια και προοδευτικά εξελισσόμενη.
- **Διάγνωση**
- Κλινική εικόνα και ακτινολογικός έλεγχος.
- **Θεραπεία**
- Συντηρητική (γλυκοκορτικοειδή σε αντιφλεγμονώδεις δόσεις) ή
- Χειρουργική.

# ΕΚΦΥΛΙΣΤΙΚΕΣ ΜΥΕΛΟΠΑΘΕΙΕΣ

- Προοδευτική εκφύλιση της λευκής ουσίας του ΝΜ
- αγνώστου αιτιολογίας-διατροφικά αίτια και αυτοάνοσοι - ανοσολογικοί μηχανισμοί-
- German Shepherd και σπανιότερα σε σκύλους άλλων φυλών και γάτες.
- Ζώα ηλικίας 5-14 ετών,
- μεταξύ Θ3-Ο3 ,
- Μη συμμετρικές αλλοιώσεις

## Συμπτώματα

- Προοδευτική εμφάνιση (6 μήνες - 2 χρόνια)
- Παραπάρεσης και αταξίας των οπισθίων άκρων, χωρίς εμφανή εκδήλωση πόνου.

## Διάγνωση

- Κλινική εικόνα
- μη ανεύρεση αλλοιώσεων κατά τον ακτινολογικό έλεγχο (μυελογραφία) και την εξέταση του ΕΝΥ.
- Η ηλεκτρομυελογραφία και η ΜΤ εφόσον υπάρχει η δυνατότητα, μπορεί να επιβεβαιώσει την διάγνωση.

## Θεραπεία

- Γλυκοκορτικοειδή σε αντιφλεγμονώδεις δόσεις, βιταμίνες (Ε και Β). Αμινοκαπροϊκό οξύ (500 mg/ 8ώρες X 2 μήνες), Ν-ακετυλοκυστεΐνη (23mg/kg TID X 15d, PO)



# ΣΥΝΔΡΟΜΟ ΤΗΣ ΙΠΠΟΥΡΙΔΑΣ

- Προκαλείται από συμπίεση των περιφερικών νεύρων της ιππουρίδας, λόγω στένωσης του σπονδυλικού σωλήνα στην οσφυοϊερά περιοχή.

- Μπορεί να είναι επίκτητη σε:
  - νεοπλασίες,
  - προβολή μεσοσπονδύλιου δίσκου,
  - δισκοσπονδυλίτιδα,
  - νεοπλάσματα,
  - παραμορφωτική σπονδύλωση
- ή συγγενής
  - έχει παρατηρηθεί σε σκύλους μικρόσωμων φυλών και σε σκύλους GS, στην περιοχή O6-O7 και O7-I1.

# ΚΛΙΝΙΚΗ ΕΙΚΟΝΑ

- **Πόνος**, κατά την ψηλάφηση της οσφυοϊεράς περιοχής ή κατά την ανύψωση της ουράς και
- **χαλαρή πάρεση** των οπισθίων άκρων.
- **Απροθυμία** να κατεβούν σκάλες, να τρέξουν ή να πηδήξουν.
- **Υπεραισθησία** στο περίνεο ή παραισθησία που οδηγεί σε πρόκληση αυτοπροκαλούμενης δερματίτιδας και διαρκές κυνήγημα της ουράς.
- **ακράτεια** ούρων και κοπράνων- σε λίγα περιστατικά

# ΔΙΑΦΟΡΙΚΗ ΔΙΑΓΝΩΣΗ - ΔΙΑΓΝΩΣΗ

- Νεοπλάσματα της ιππουρίδας
- Νεοπλάσματα, κύστεις, αποστήματα του προστάτη αδένου
- Δυσπλασία και οστεοαρθρίτιδα της άρθρωσης του ισχίου

- ακτινογραφία (με ή χωρίς σκιαγραφικό),
- σε διαγνωστική αμφιβολία CT ή MRI
- **Θεραπεία**
- Συντηρητική με χορήγηση αναλγητικών και αντιφλεγμονωδών φαρμάκων και χειρουργική.

# ΟΠΙΣΘΙΑ ΑΥΧΕΝΙΚΗ ΣΠΟΝΔΥΛΟΠΑΘΕΙΑ - WOBBLER SYNDROME. ΧΚ

- Πρόκειται για μία συμπιεστική μυελοπάθεια που εμφανίζεται συχνότερα σε αρσενικούς σκύλους των φυλών Great dane και Doberman pinscher και σπανιότερα σε ζώα άλλων μεγαλόσωμων φυλών.

# Αιτιοπαθογένεια

- Ως πιθανά αίτια θεωρούνται:
- η πολύ πλούσια διατροφή (κατάχρηση πρωτεϊνών και ανόργανων αλάτων → οστεοχόνδρωση) και
- κληρονομικοί παράγοντες (μη φυλοσύνδετο υποτελές γονίδιο)

1. Διαμαρτία διάπλασης των αυχενικών σπονδύλων
2. Εκφυλιστική τύπου II δισκοπάθεια
3. Υπερτροφία μεσοτόξιου συνδέσμου (σε συνδιασμό με παραμόρφωση του σπονδυλικού τόξου)
4. Συμπύεση σε σχήμα κλεψύδρας (υπερτροφία – υπερπλασία του ινώδη δακτυλίου και του ωχρού συνδέσμου, εκφυλιστική αρθροπάθεια μεσοσπονδύλιων διαρθρώσεων και παραμόρφωση των αρθρικών αποφύσεων).

# ΔΙΑΓΝΩΣΗ - ΘΕΡΑΠΕΙΑ

## • Διάγνωση

- Ιστορικό
- νευρολογική κλινική εξέταση και
- ακτινολογικός έλεγχος.
- μυελογραφία
- το ΕΝΥ είναι φυσιολογικό.

## • Θεραπεία

- Η συντηρητική αντιμετώπιση με χορήγηση γλυκοκορτικοειδών σε αντιφλεγμονώδεις δόσεις και σε συνδυασμό με πλήρη ακινησία του ζώου (ανάπαυση σε κλουβί).
- Χειρουργική αντιμετώπιση για αποσυμπίεση του ΝΜ.



# Η φροντίδα τετραπληγικού – παραπληγικού ζώου. ΧΚ

- **Σκοπός:**
- Αποφυγή πρόκλησης ελκών από κατάκλιση
- Αντιμετώπιση της κατακράτησης των ούρων ή/και των κοπράνων
- Πρόληψη λοιμώξεων του ουροποιητικού και του αναπνευστικού συστήματος
- Αποτροπή εγκατάστασης μυϊκής ατροφίας ή/και αγκύλωσης των αρθρώσεων στα άκρα

# Έλκη από κατάκλιση

- Μαλακά στρώματα από συνθετικό υλικό ή στρώματα νερού και αέρα που καλύπτονται από ανθεκτικό υλικό
- Αλλαγή πλευράς κατάκλισης κάθε 2-3 ώρες
- Τοποθέτηση ειδικών προστατευτικών επιδέσμων στα έλκη κατάκλισης
- Συντηρητική (απομάκρυνση νεκρωμένων ιστών, αλοιφή με αντιβακτηριδιακές ουσίες) ή πλαστική χειρουργική αποκατάσταση των ελκών

# Αναπνευστικές διαταραχές

- Λήψη της συχνότητας αναπνοών και ακρόαση του πνεύμονα κάθε 12 ώρες
- Συχνή αλλαγή πλευράς κατάκλισης για ανακατανομή του όγκου αίματος στους πνεύμονες
- Προσοχή κατά την σίτιση του ζώου (αποφυγή εισροφητικής βροχοπνευμονίας)
- Καθημερινή τοποθέτηση σε αιώρα

# Αντιμετώπιση της κατακράτησης των ούρων ή/και των κοπράνων

- Άσηπτος καθετηριασμός και κένωση της ουροδόχου κύστεως (αποφυγή ουρολοίμωξης και ατονίας του εξωστήρα μυ) κάθε 8 ώρες
- Σε ζώα με χαλαρή παραπληγία μηχανική κένωση κάθε 6-8 ώρες
- Αντιμετώπιση δυσκοιλιότητας (ηπακτικά φάρμακα, ενυδάτωση, μηχανική απομάκρυνση κοπράνων από απευθυσμένο)
- Κούρεμα του τριχώματος του περινέου και των οπισθίων άκρων
- Καθημερινή καθαριότητα της περιοχής του περινέου και των άκρων και επάλειψη βαζελίνης

# Κινησιοθεραπεία

- Σκοπός
  - Βελτίωση της τοπικής κυκλοφορίας του αίματος
  - Αποτροπή πρόκλησης ελκών κατάκλισης
  - Αποτροπή μυϊκής ατροφίας και αγκύλωσης των αρθρώσεων
- Υποβολή των άκρων σε παθητικές κινήσεις
- Μάλαξη μεγάλων μυϊκών μαζών
- Κίνηση με υποβοήθηση
- Υδροθεραπεία