

Ακτινολογία εντέρου, ήπατος,  
σπληνός και περιτοναϊκής  
κοιλότητας

# Λεπτό έντερο

- περιέχει μείγμα αέρα και τροφής
- Έλεγχος: ορίων ορογόνου, διαμέτρου αυλού, θέσης σε σχέση με άλλα ενδοκοιλιακά όργανα, ακτινοσκοπιότητας, ομαλά όρια βλεννογόνου και τοιχώματος, κινητικότητας (χρόνοι διέλευσης σκιαγραφικών)

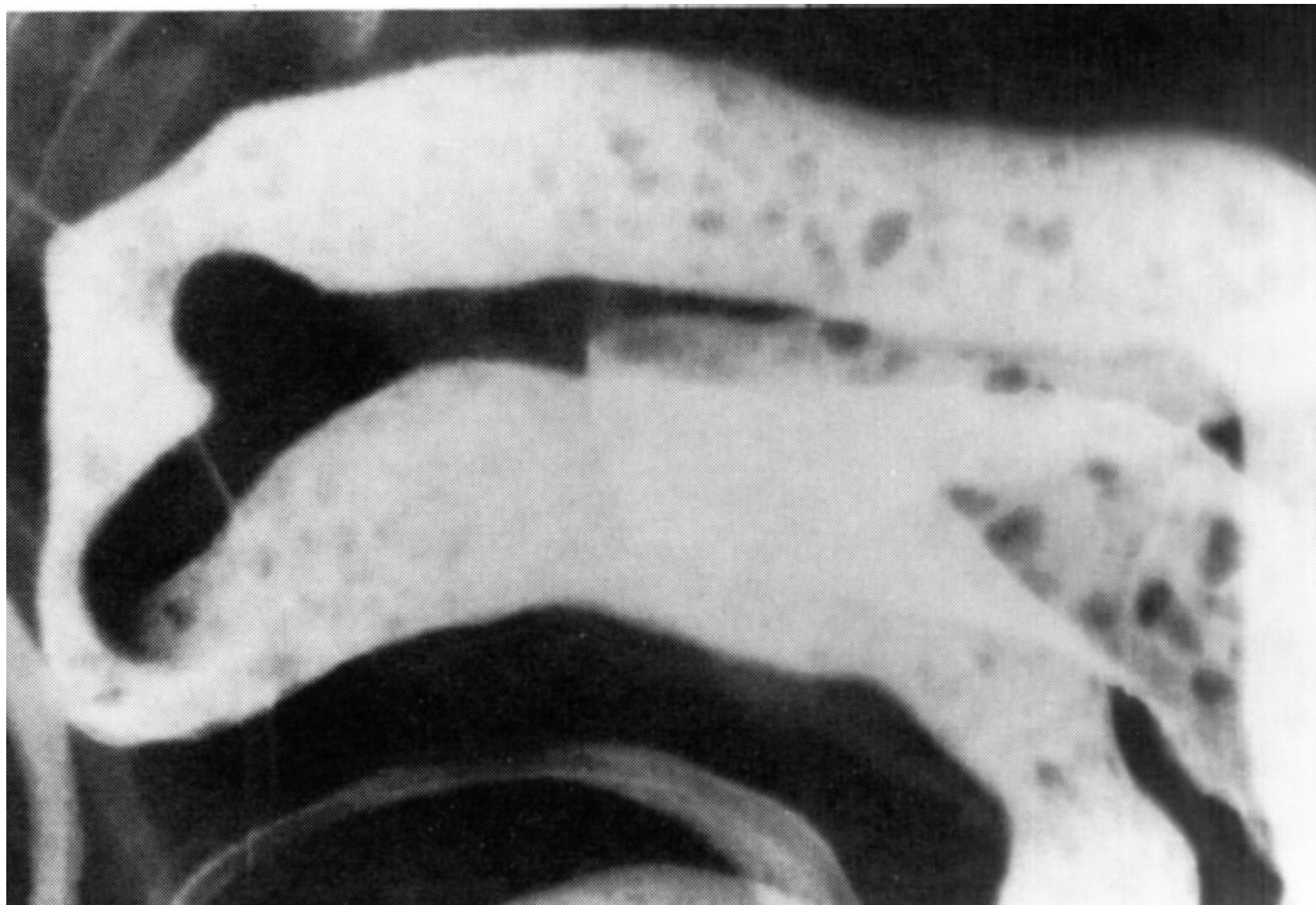- Φυσιολογικά:

Κατιόν δωδεκαδάκτυλο στο δεξιό κοιλιακό τοίχωμα

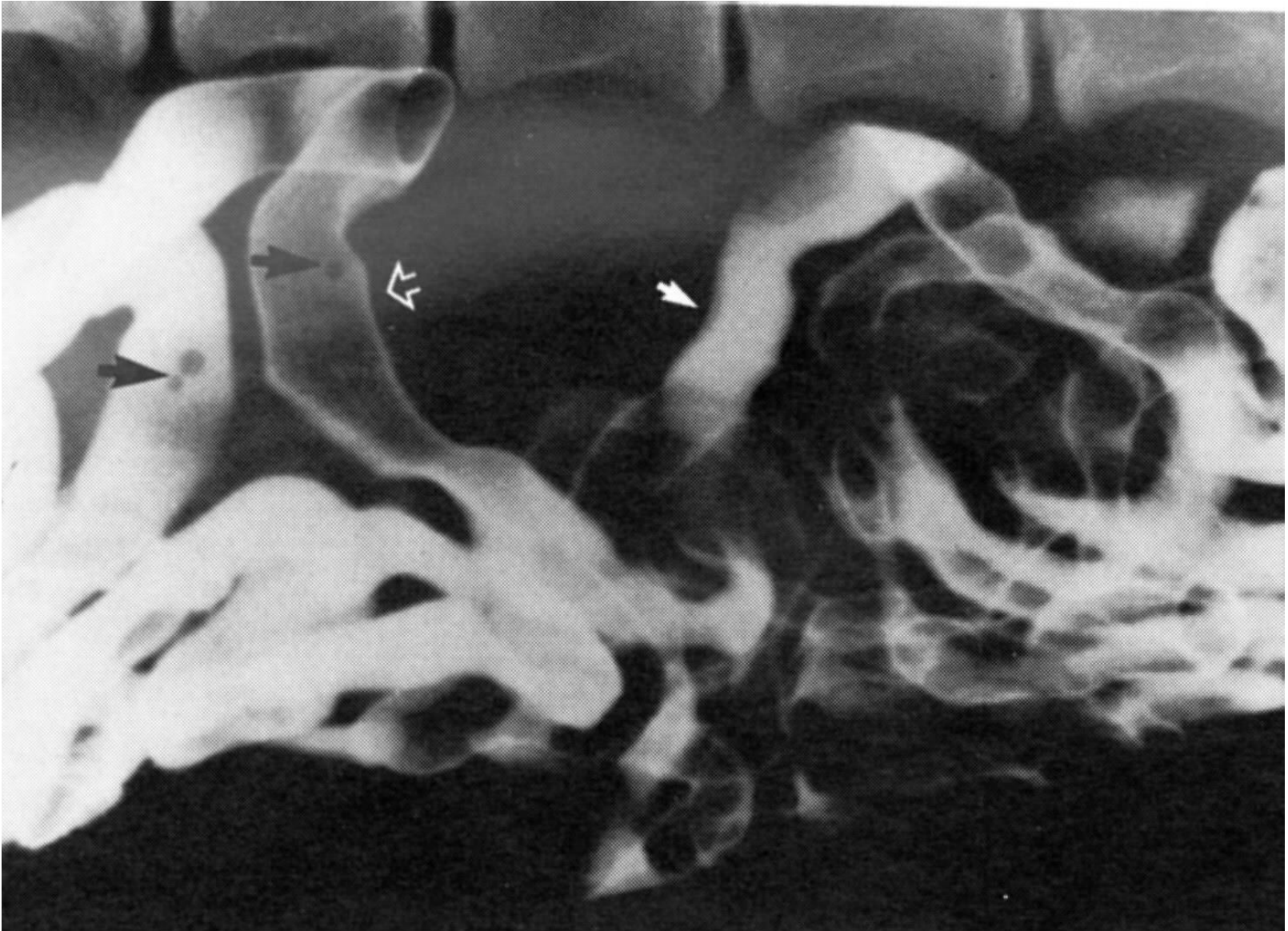
Ανιόν δωδεκαδάκτυλο προσθίως του στομάχου

Νήστιδα σε θέση που δεν καταλαμβάνεται από άλλα όργανα

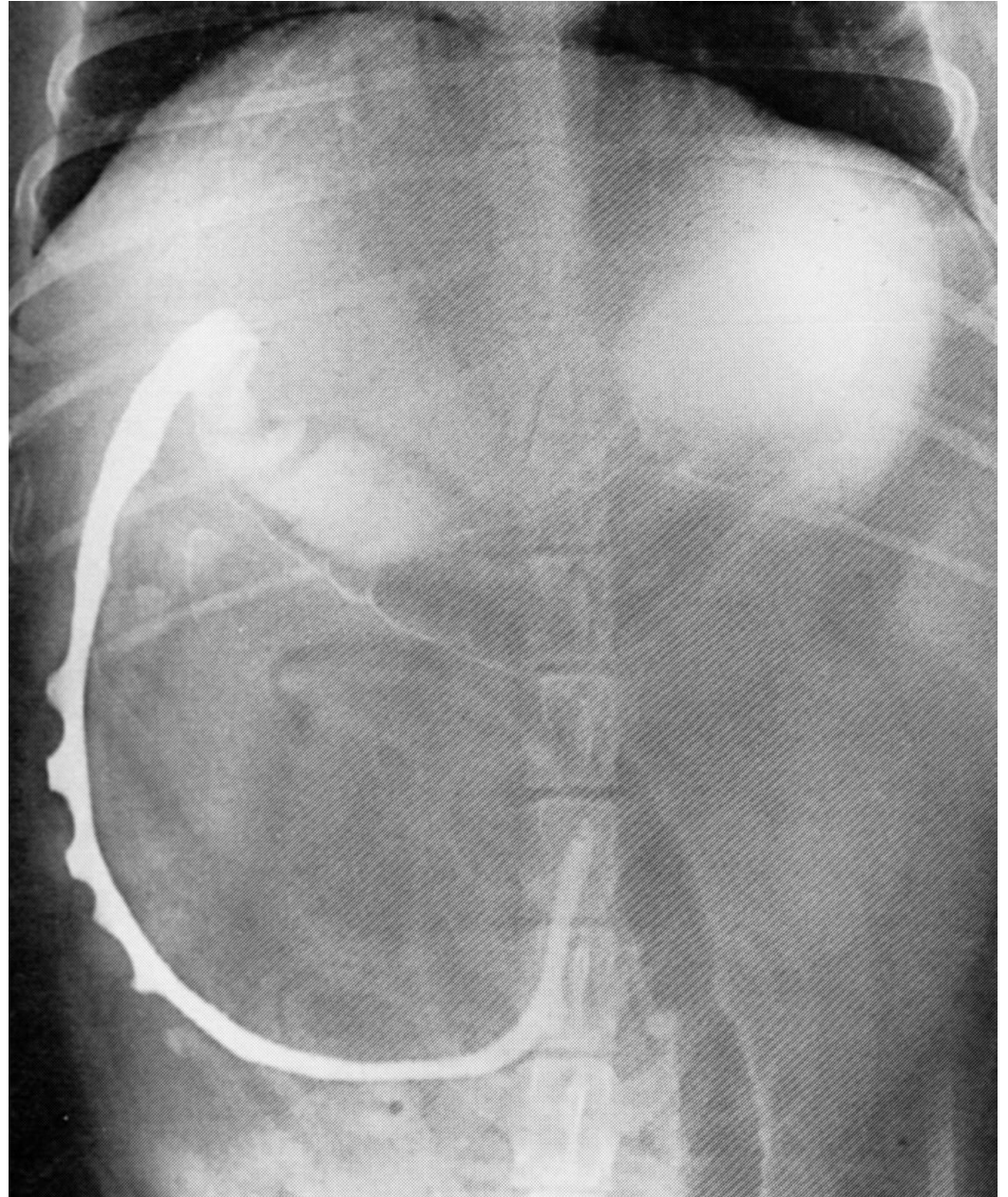
# Χορήγηση σκιαγραφικών (βάριο, ιωδιούχα)



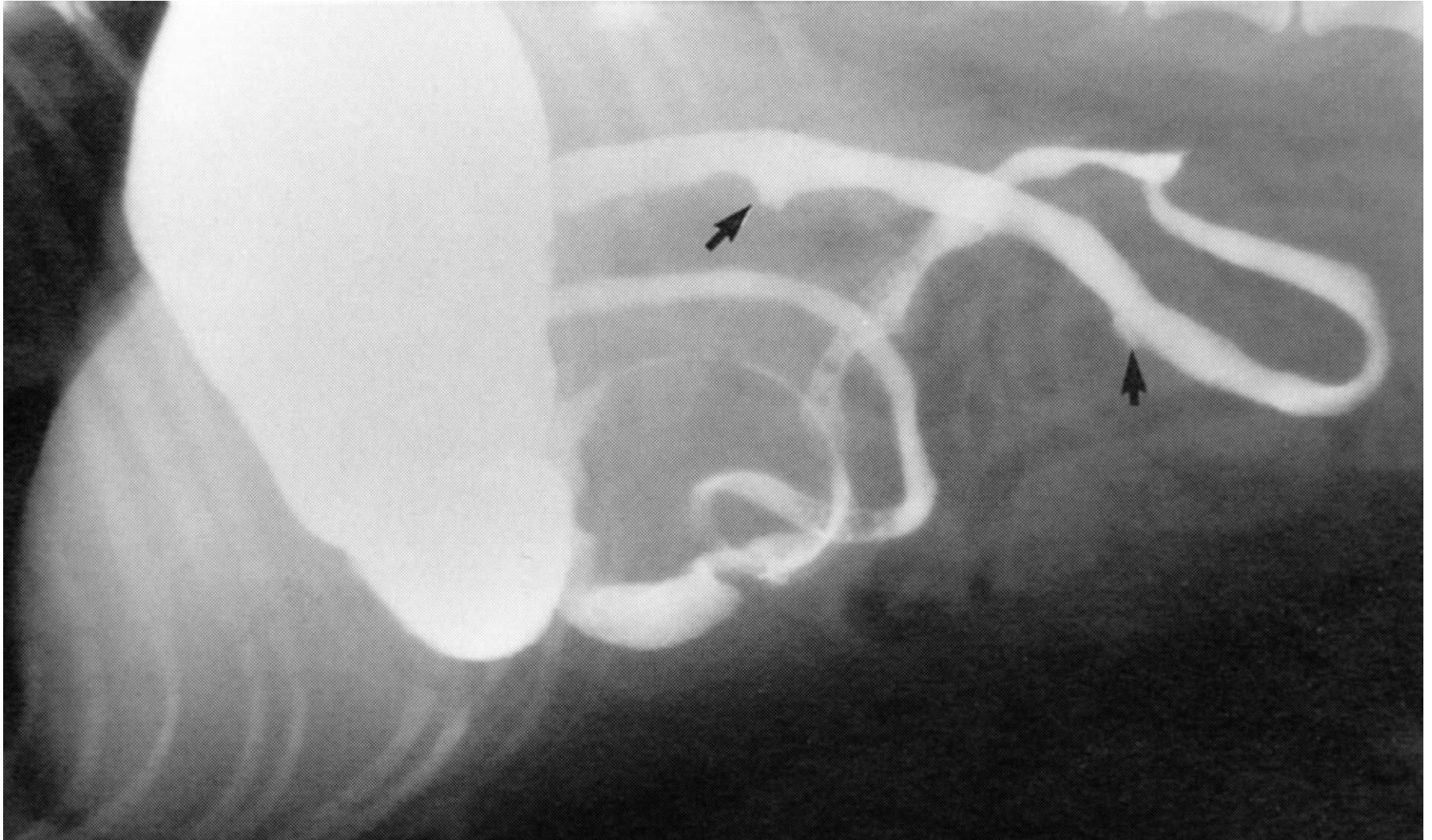
- Φυσιολογική α/α



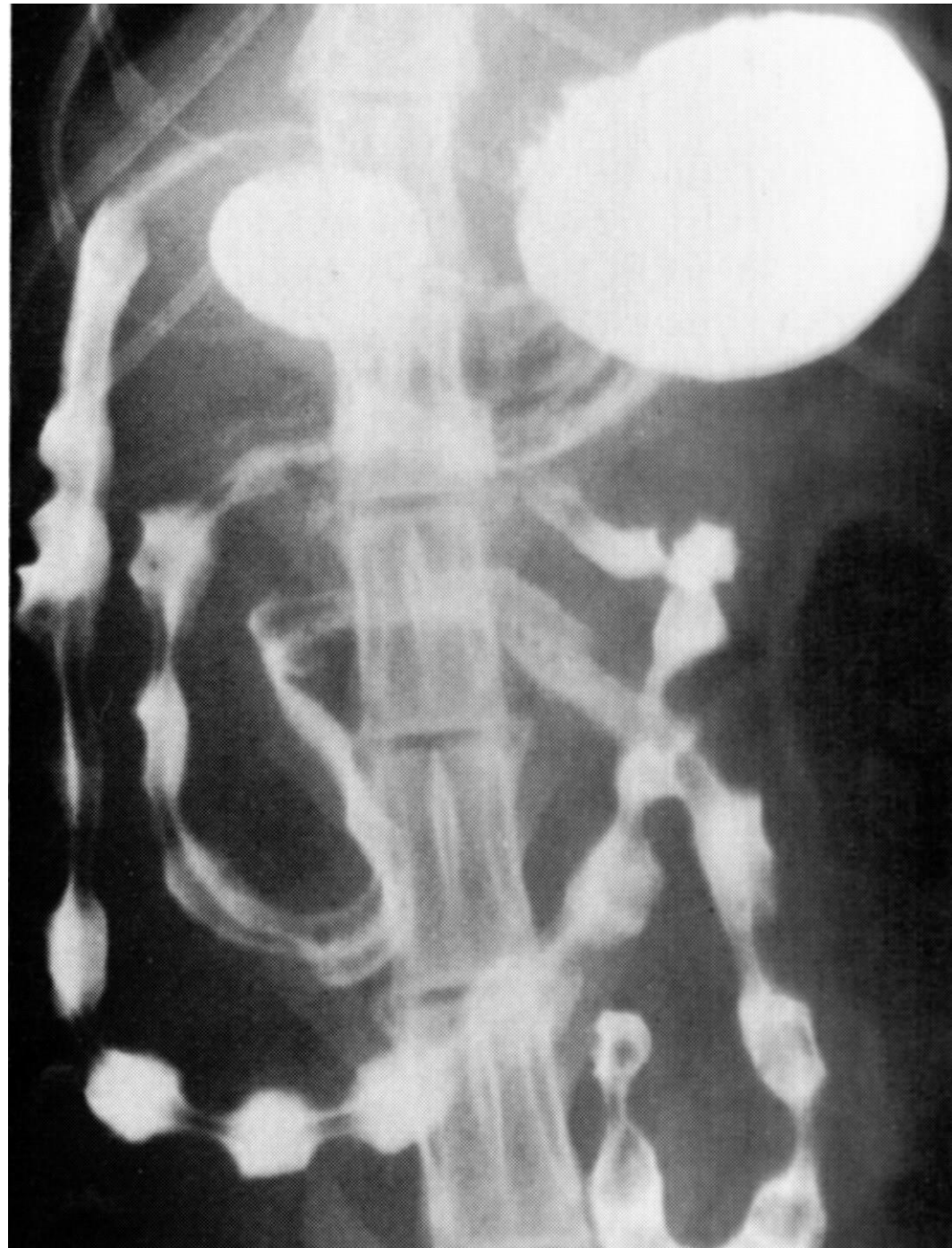- Ψευδοέλκη  
κατιόντος  
δωδεκαδακτύλου  
σκύλου: κφ  
(οφείλονται σε  
λεμφικό ιστό του  
τοιχώματος)



- Ψευδοέλκη κατιόντος δωδεκαδακτύλου σκύλου: κφ



- δωδεκαδάκτυλο γάτας: string of pearls, λόγω περιστασης
- Pseudostring: γραμμικά ελλείμματα πλήρωσης λόγω επιμήκους πτύχωσης του βλεννογόνου



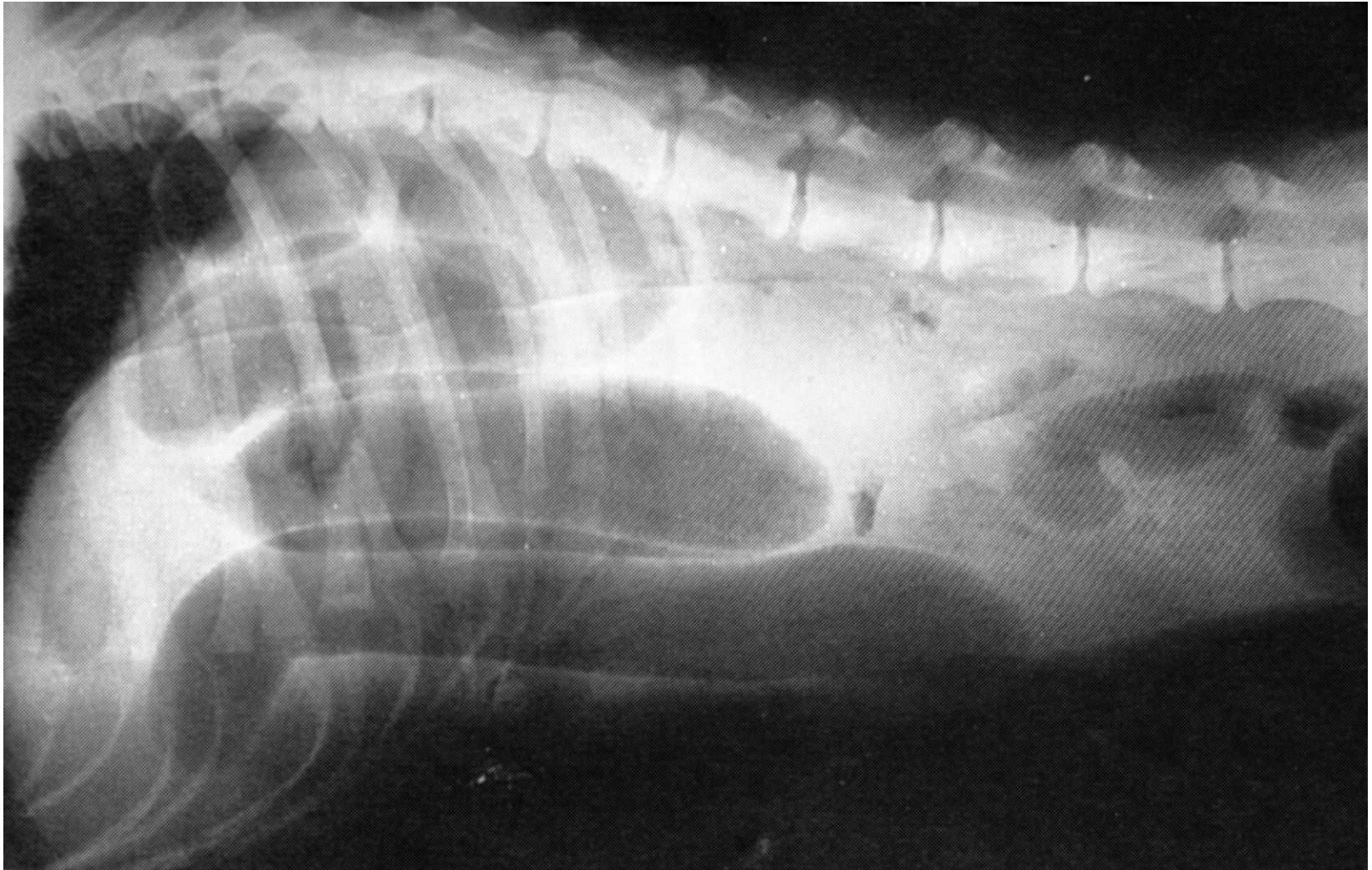


# Έμφραξη εντέρου (ειλεός)

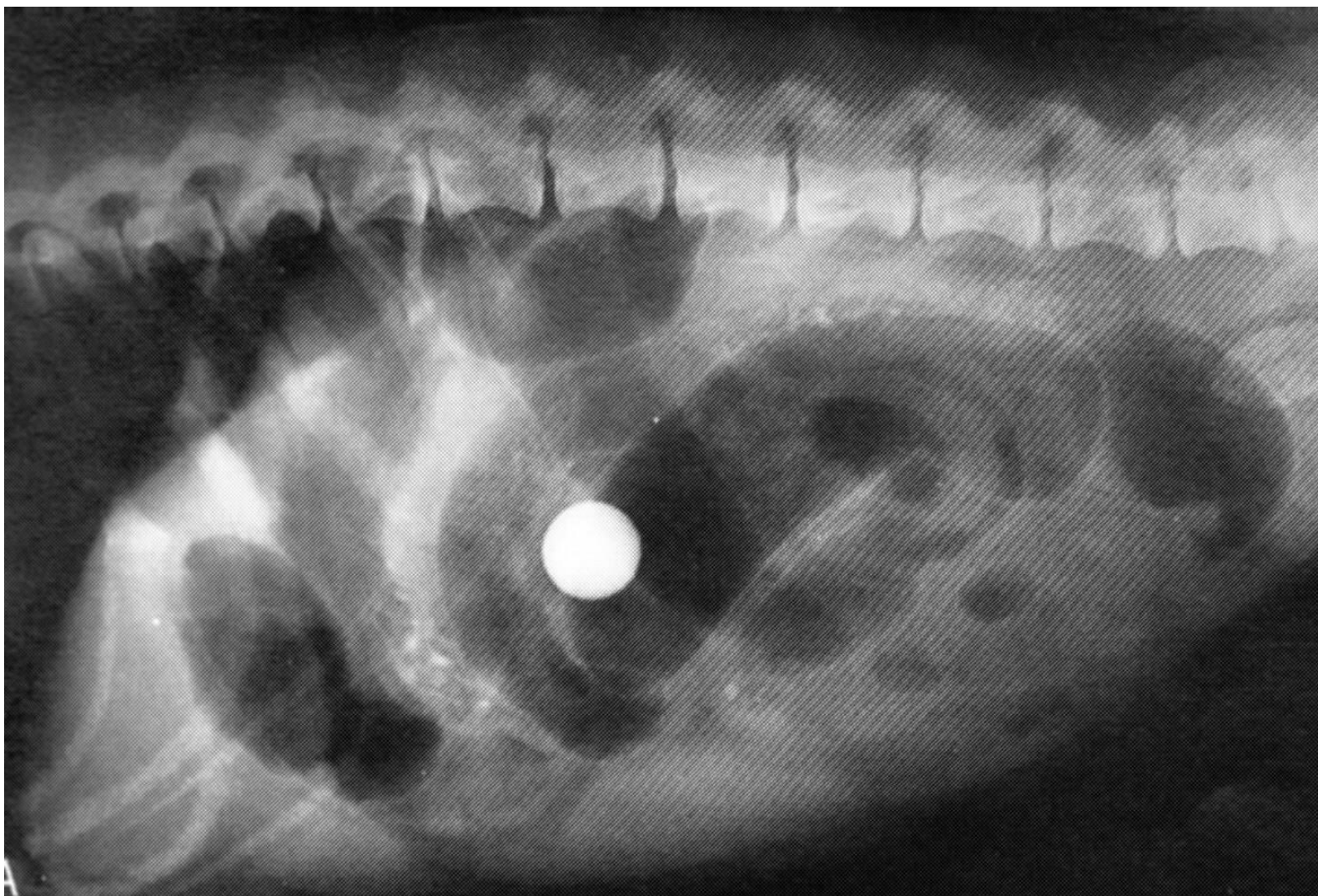
- μηχανικός ειλεός (έμφραξη αυλού): συγγενείς ανωμαλίες, ξένο σώμα, εγκολεασμός, ενδοαυλικά νεοπλάσματα, παράσιτα, περισφιγμένη κήλη, στροφή εντέρου, συμφύσεις, μετεγχειρητική στένωση
- παραλυτικός ή λειτουργικός ειλεός (απουσία περισταλισμού): νευρολογική βλάβη, περιτονίτιδα, τοπικός τραυματισμός, χρόνιος μηχανικός ειλεός

- έντονα διατεταμένη/ες εντερική/ές έλικα/ες γεμάτη/ες με αέρα ή/και υγρό (σε μηχανικό ειλεό κεφαλικά της έμφραξης)
- ακτινοσκιερό ή ακτινοδιαυγές ξένο σώμα
- εντεροπτύχωση (γραμμοειδές ξένο σώμα) στο κέντρο της κοιλίας
- διάταση εντέρου και κατακράτηση τροφής (χρόνια περιστατικά)

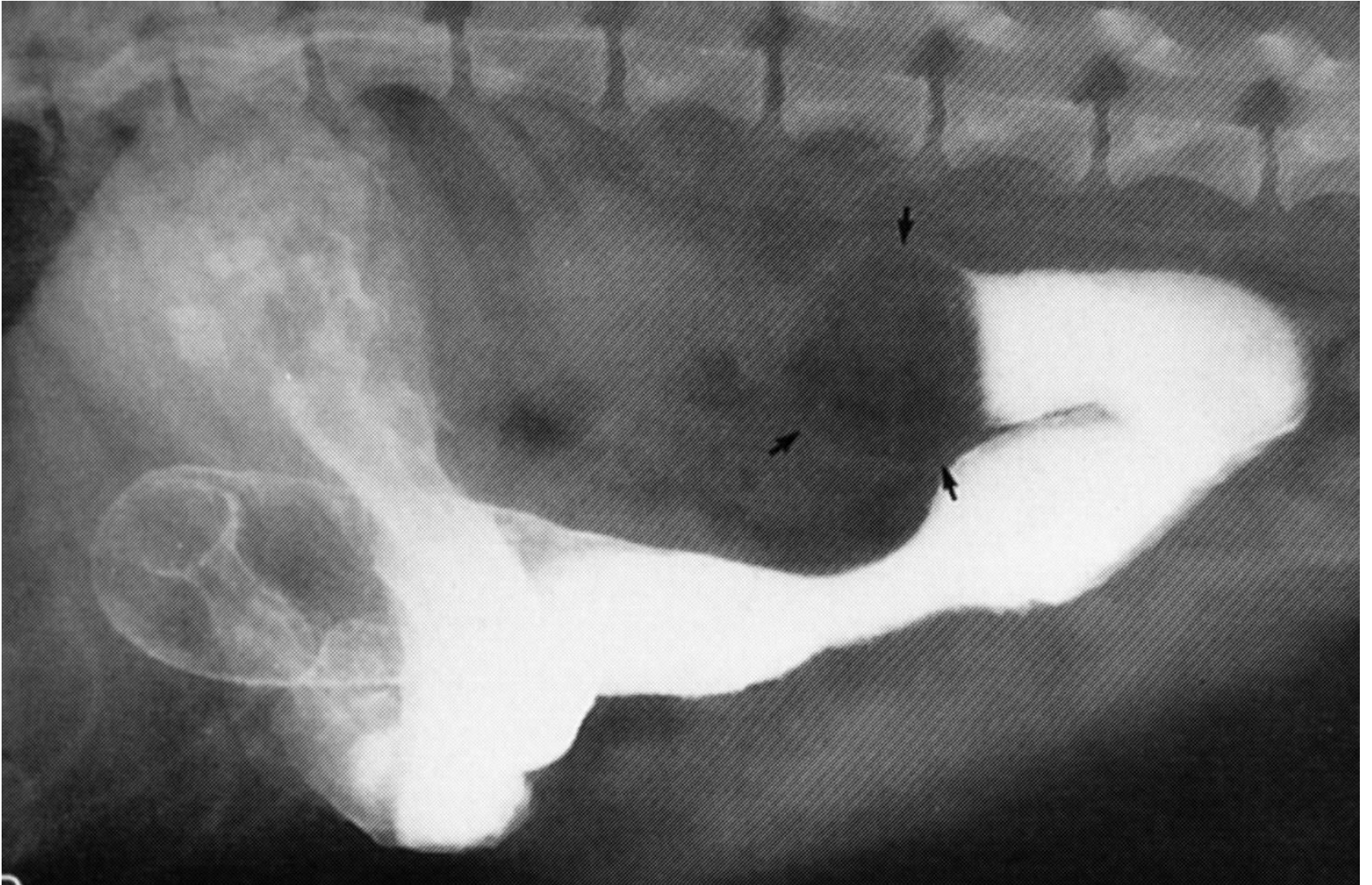
Διατεταμένες εντερικές έλικες γεμάτες με αέρα



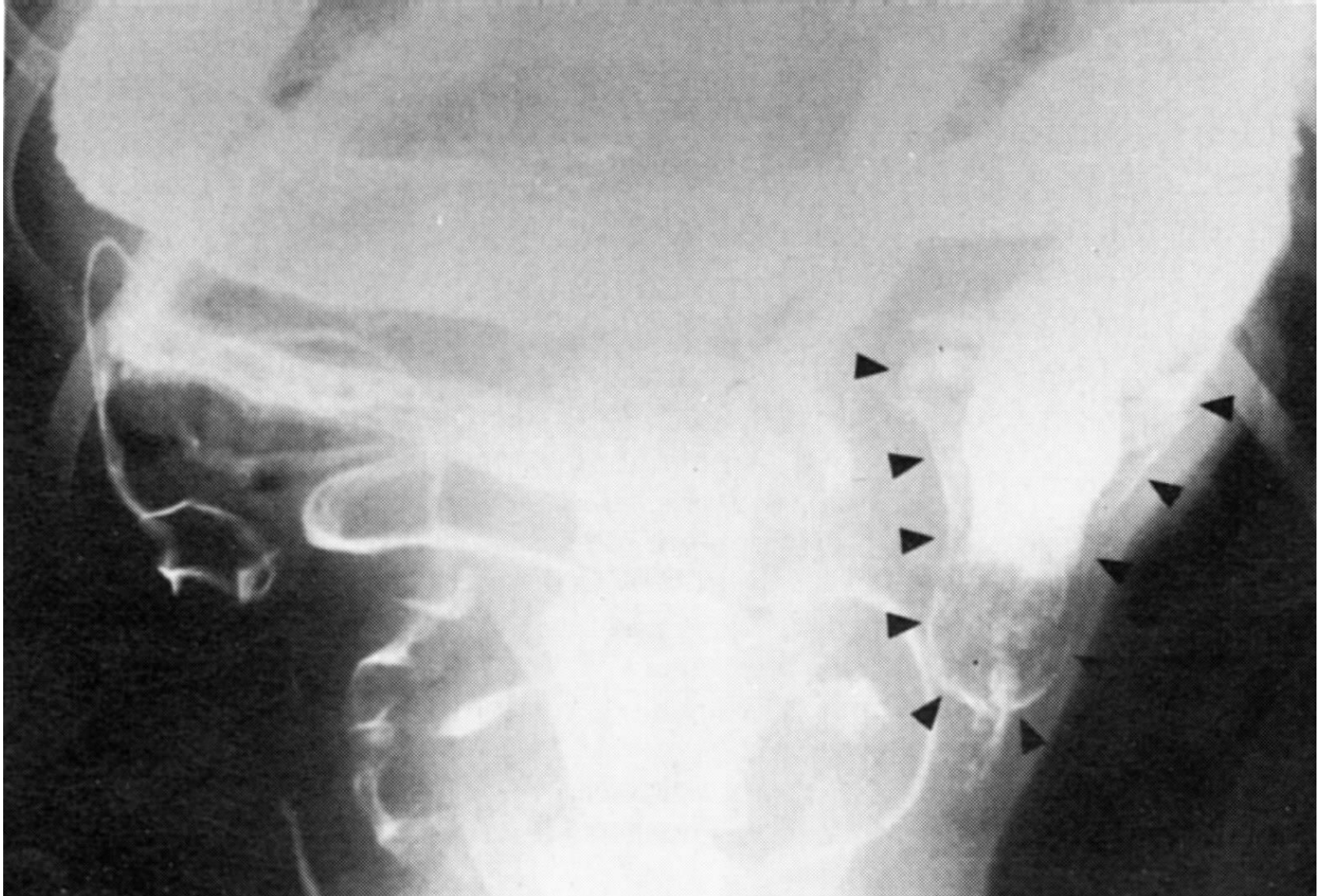
# Έμφραξη από ακτινοσκιερό ξένο σώμα



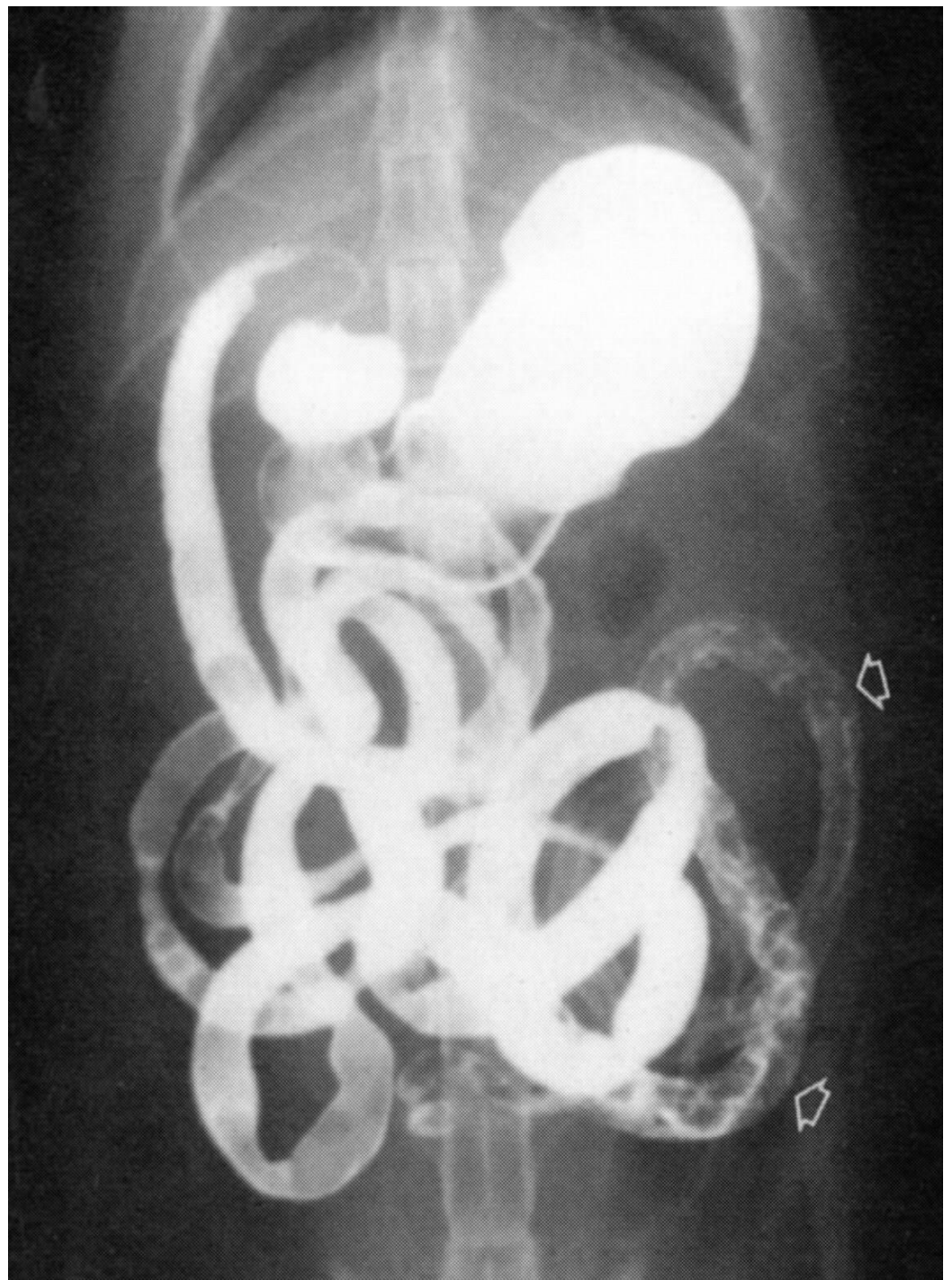
# Έλλειμμα πλήρωσης (μη ακτινοσκιερό ξένο σώμα)



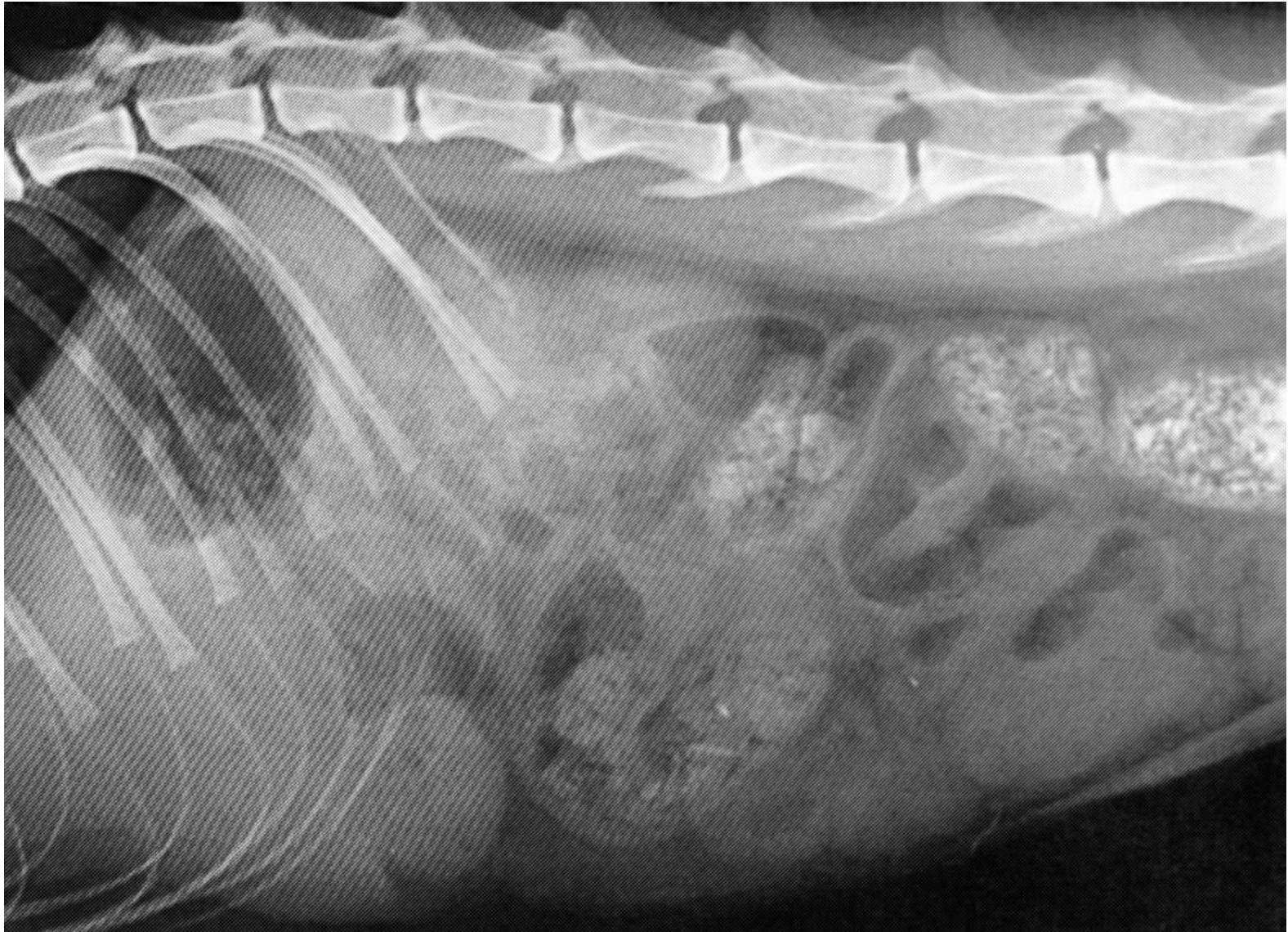
# Μη ακτινοσκιερό ξένο σώμα



- Γραμμοειδές ξένο σώμα σε γάτα: απορρόφηση υλικού (κορδόνι)

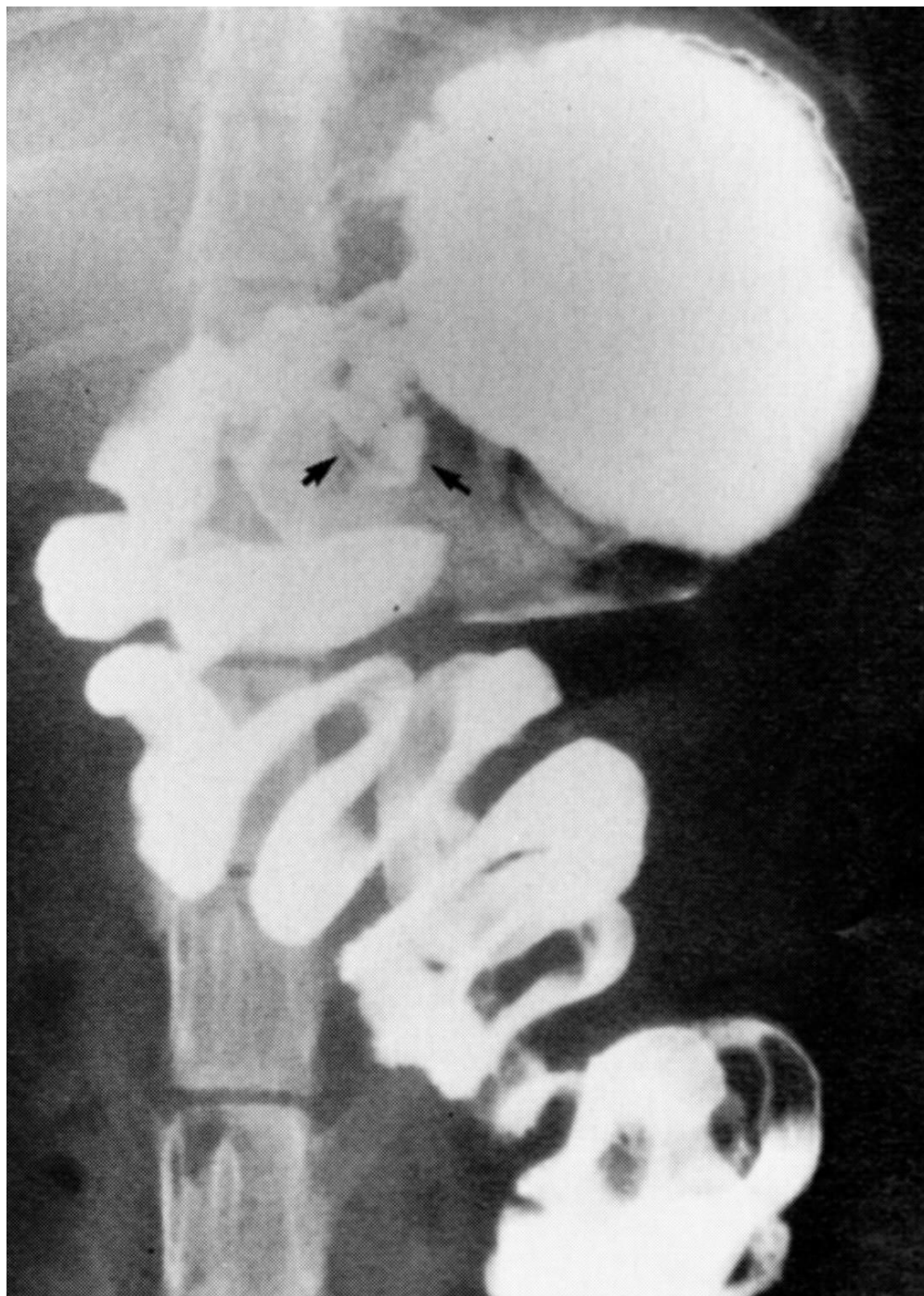


Παρουσία αέρα, εικόνα ακορντεόν





- Εντεροπτύχωση, παγίδευση άκρης γραμμοειδούς ξένου σώματος στο πυλωρικό άντρο

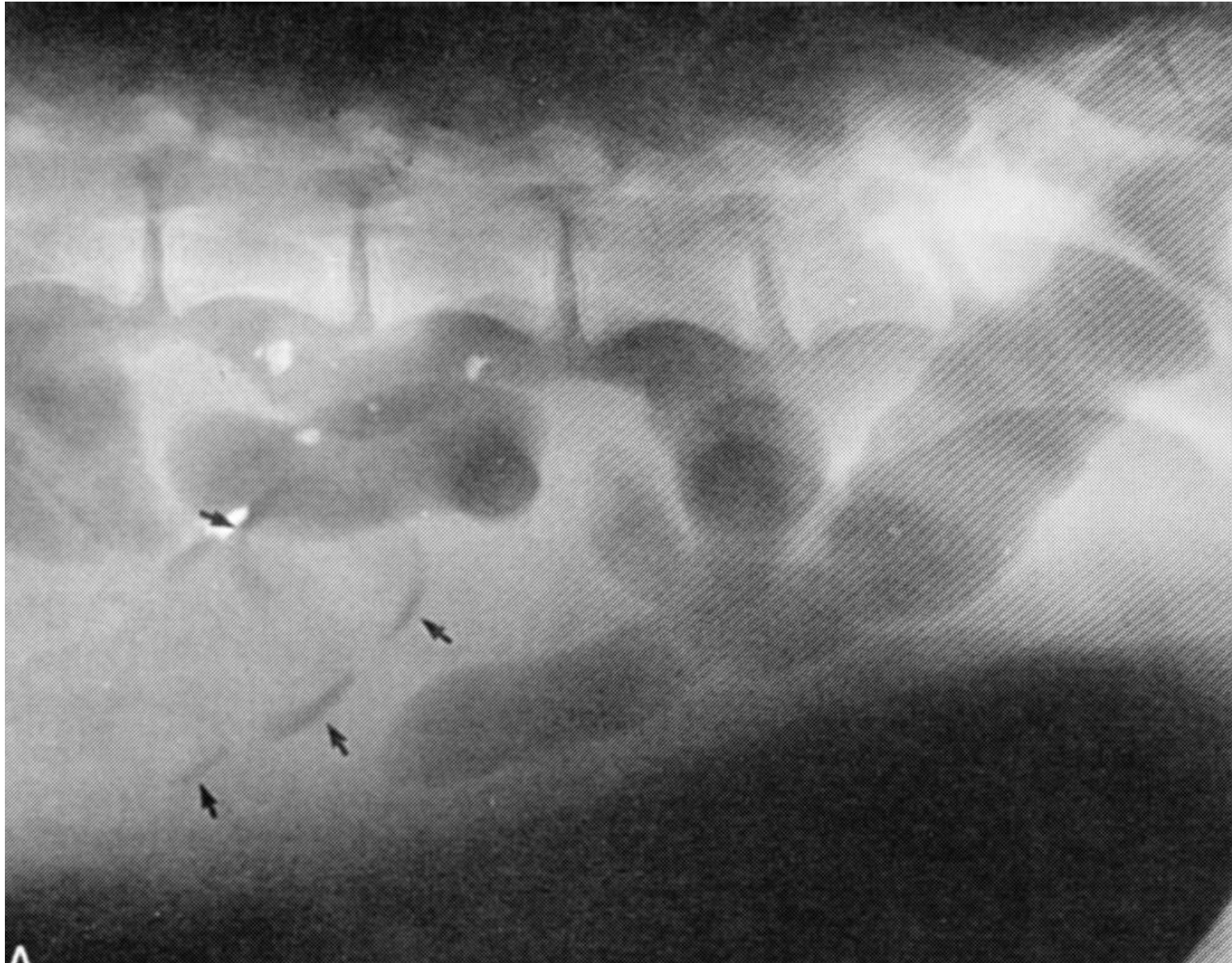

# Εγκολεασμός

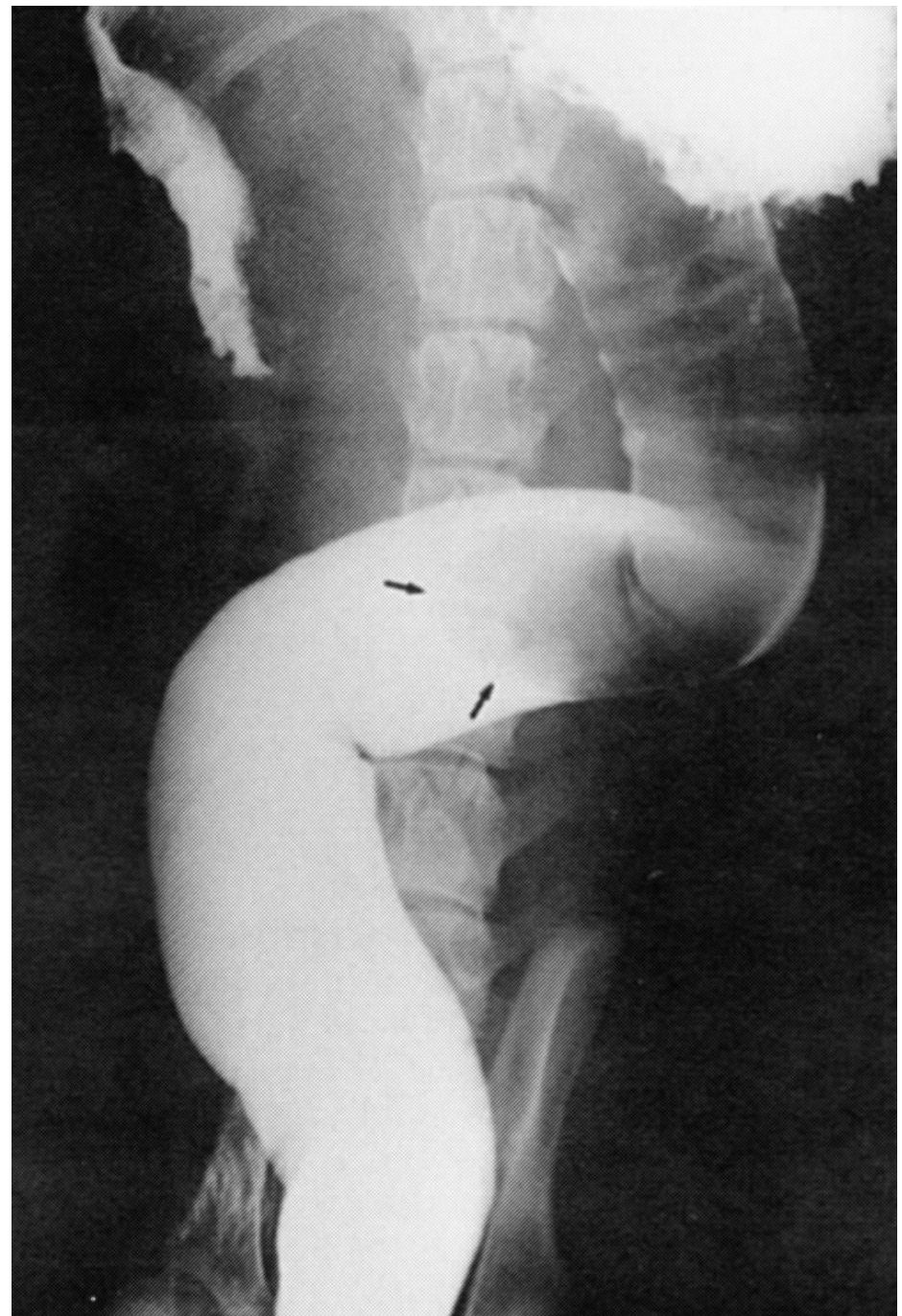
- αποτέλεσμα βίαιης σύσπασης, η οποία ωθεί τμήμα του εντέρου μέσα στον αυλό συνήθως του επόμενου τμήματός του μαζί με το σύστοιχο μεσεντέριο

- μετρίως ακτινοσκιερή επιμήκης περιοχή στο κέντρο της κοιλίας
- παρουσία αέρα (γραμμοειδής) μεταξύ εγκολεάζοντος και εγκολεασθέντος τμήματος
- παύση ομοιόμορφης προώθησης σκιαγραφικού
- γραμμοειδής προώθηση και κυκλοτερής κατακράτηση σκιαγραφικού μεταξύ εγκολεάζοντος και εγκολεασθέντος τμήματος

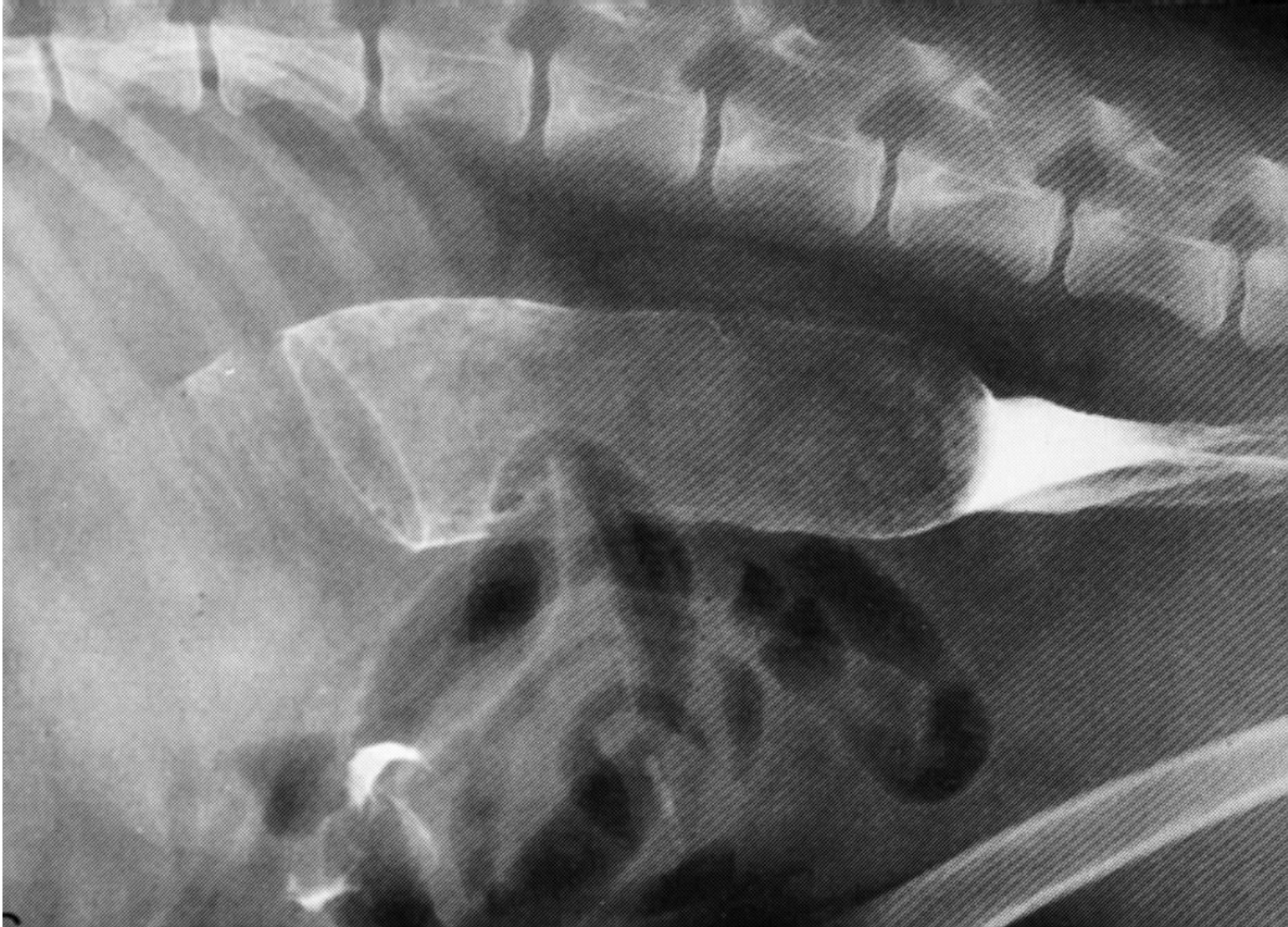παρουσία αέρα (γραμμοειδής) μεταξύ  
εγκολεάζοντος και εγκολεασθέντος τμήματος



- Περιφερικό άκρο εγκολεασμού (βέλη), κεφαλικά χαρακτηριστική εικόνα ελατηρίου (παραμονή σκιαγραφικού στις πτυχές του εγκολεασθέντος τμήματος)



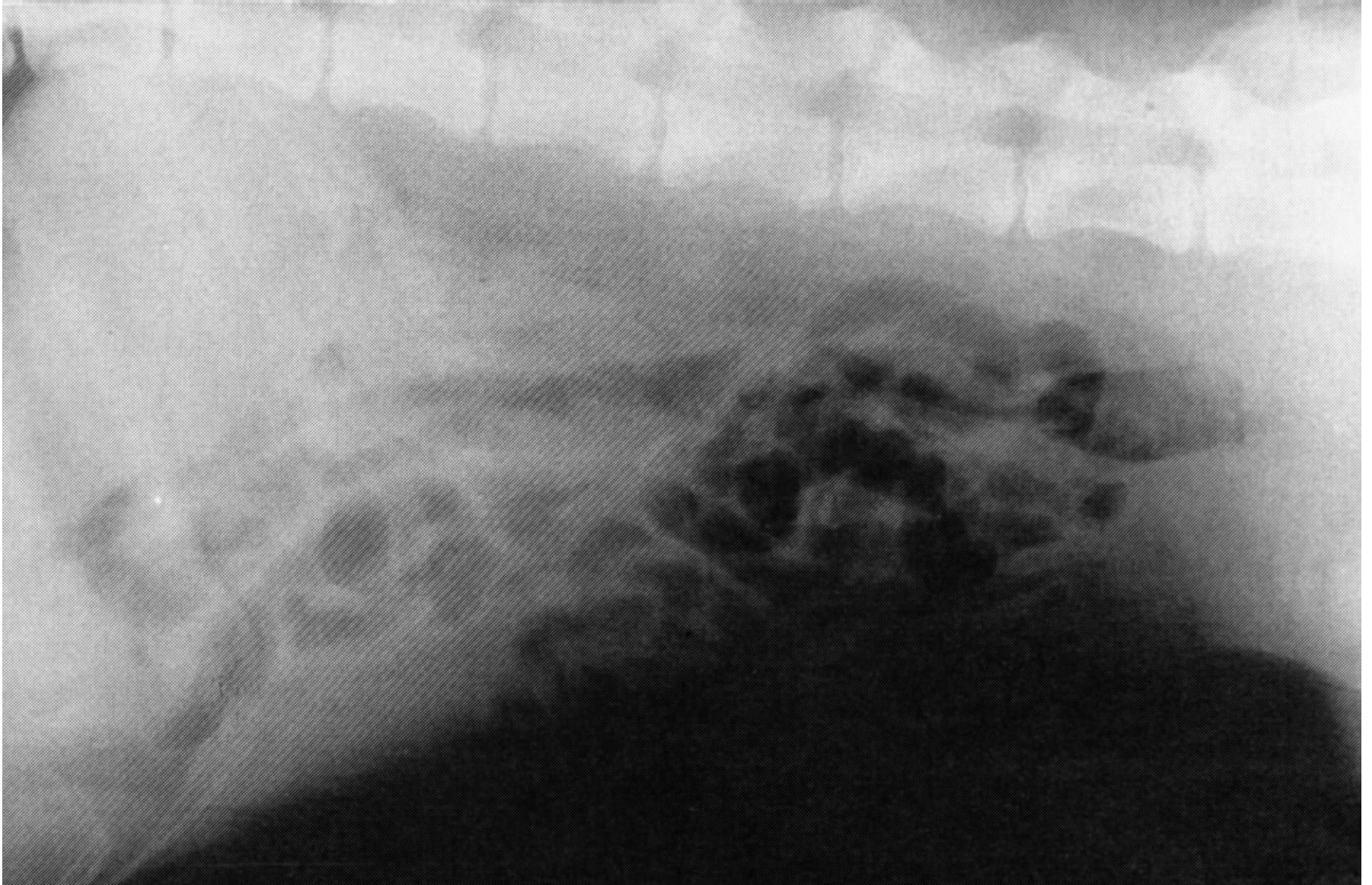
# Κυκλοτερής κατακράτηση σκιαγραφικού



# Εντερίτιδα

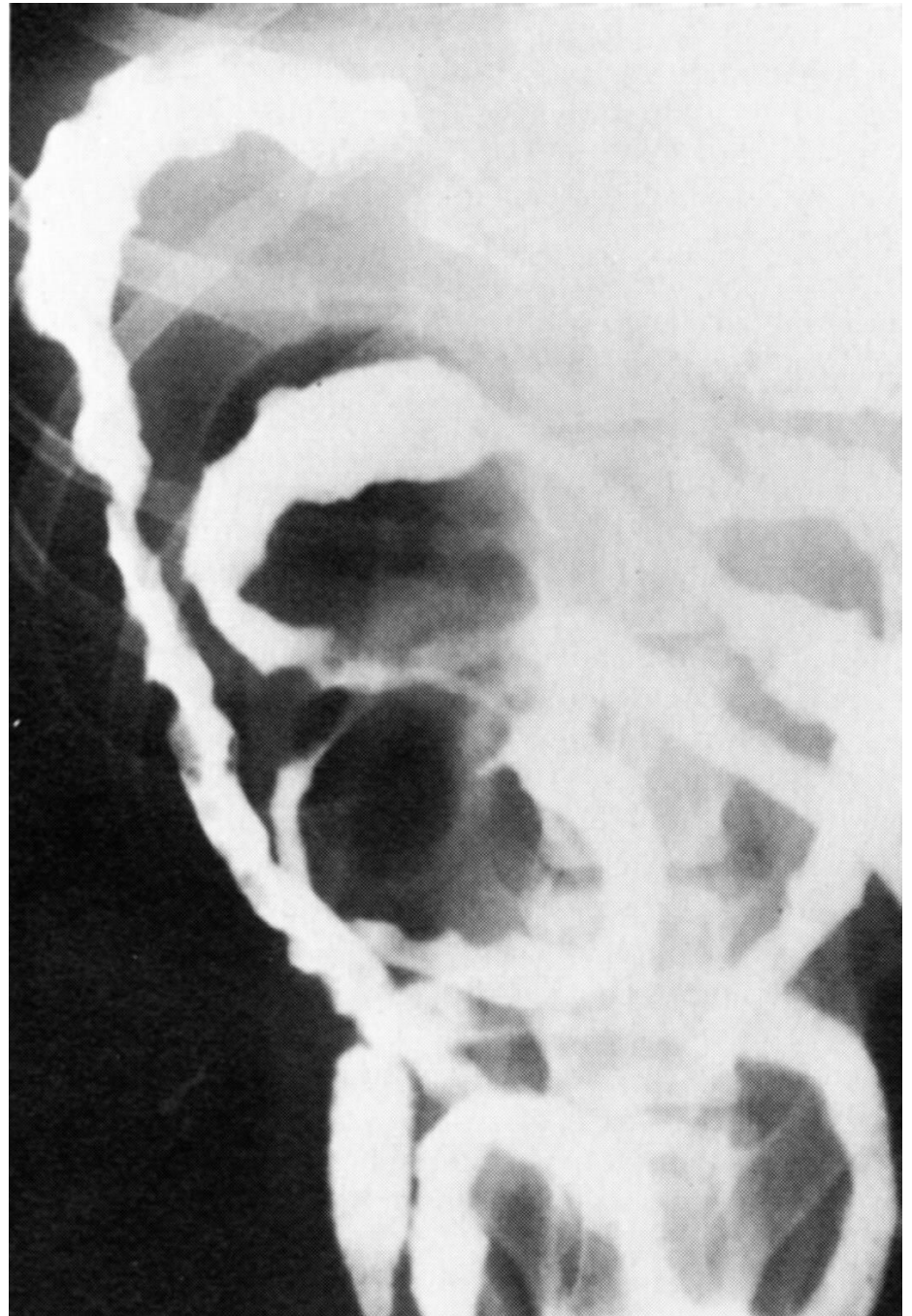
- Παρουσία αέρα και υγρού, χωρίς διάταση
- Ανώμαλο περίγραμμα βλεννογόνου
- Πάχυνση τοιχώματος
- Παρουσία μικρών, οζώδων ελλειμμάτων πλήρωσης

Παρουσία αέρα, χωρίς διάταση

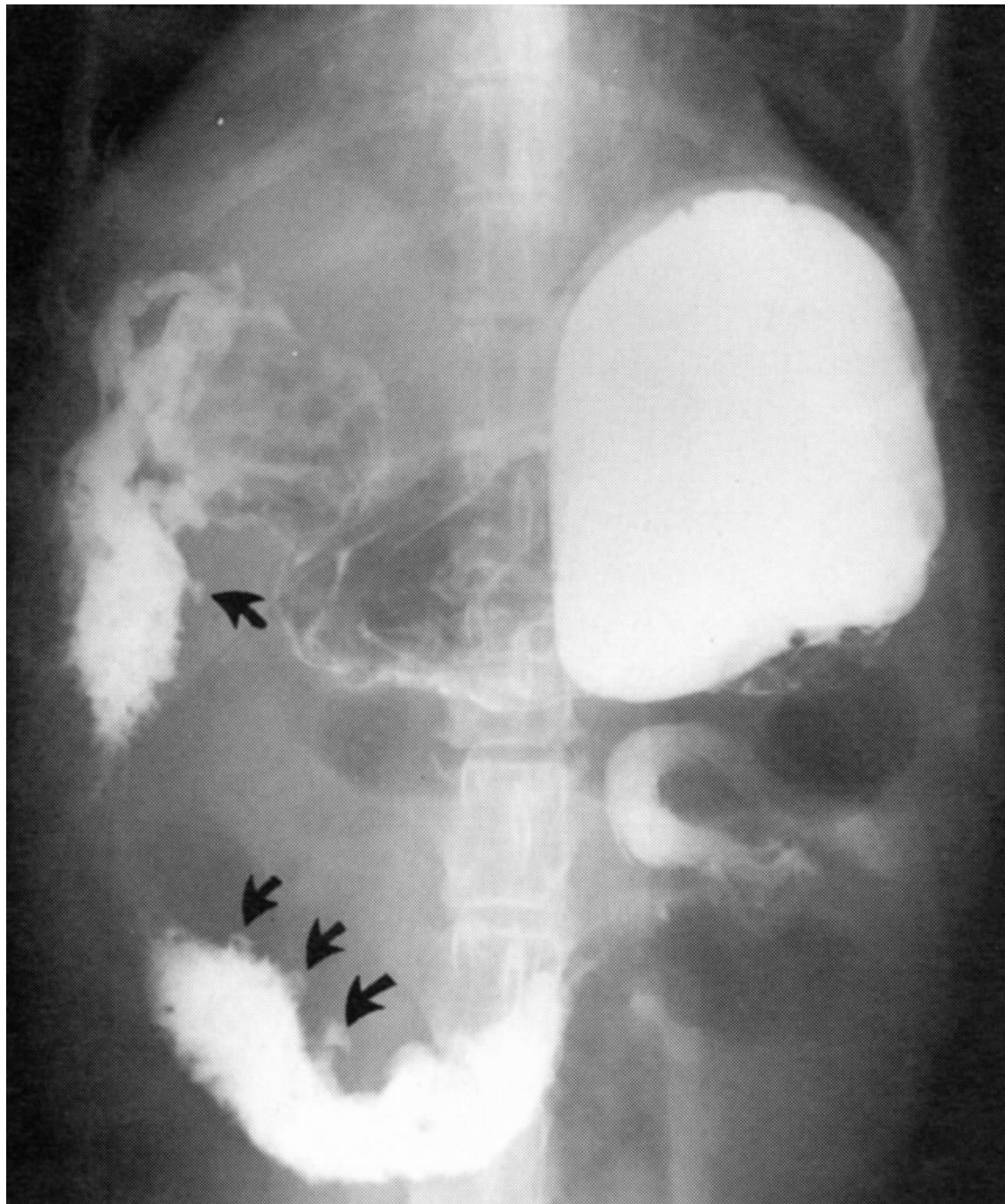




- Ελλείμματα  
πλήρωσης, στένωση  
κατιόντος  
δωδεκαδακτύλου



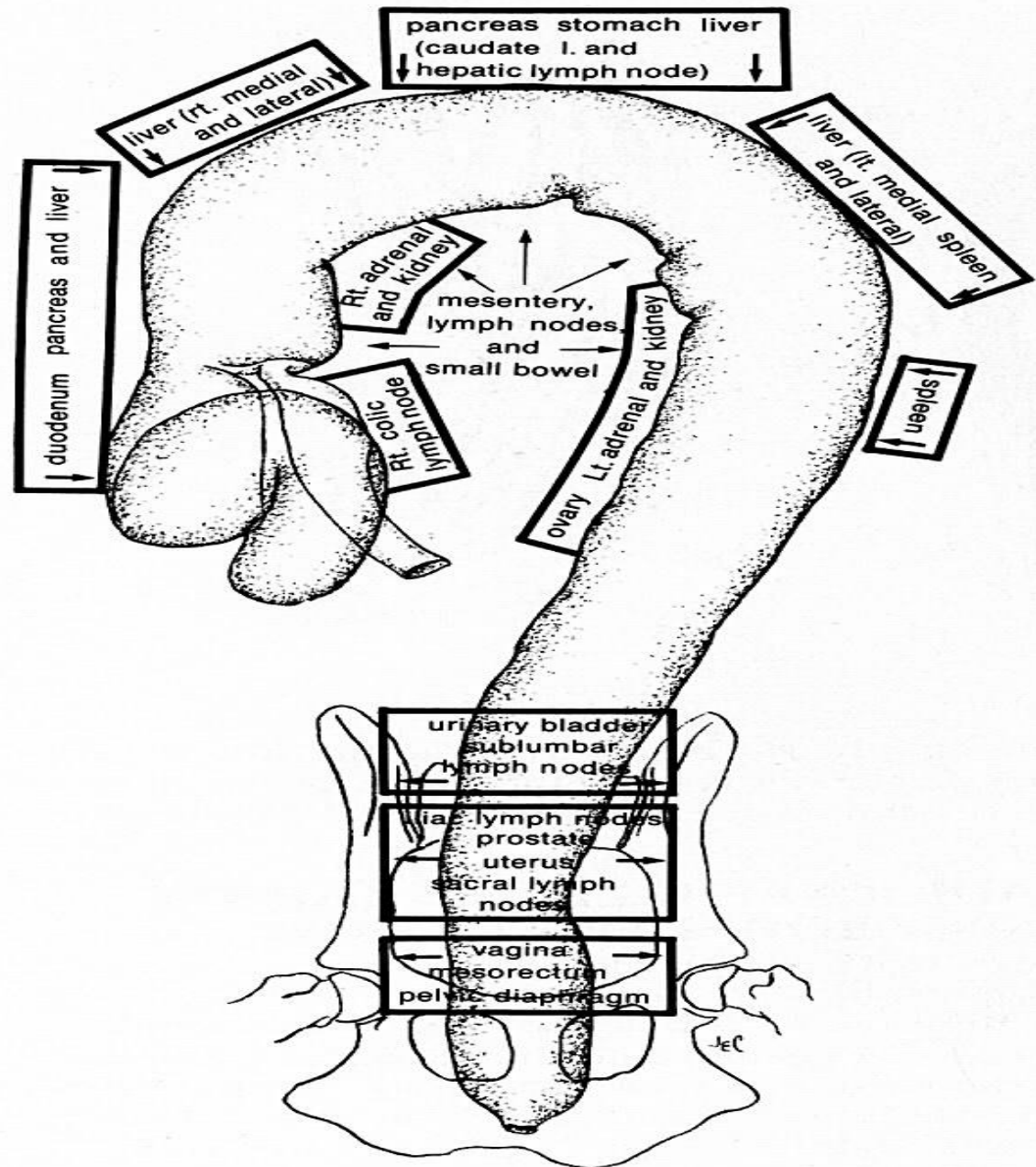
- Διάταση  
δωδεκαδακτύλου,  
έλκη



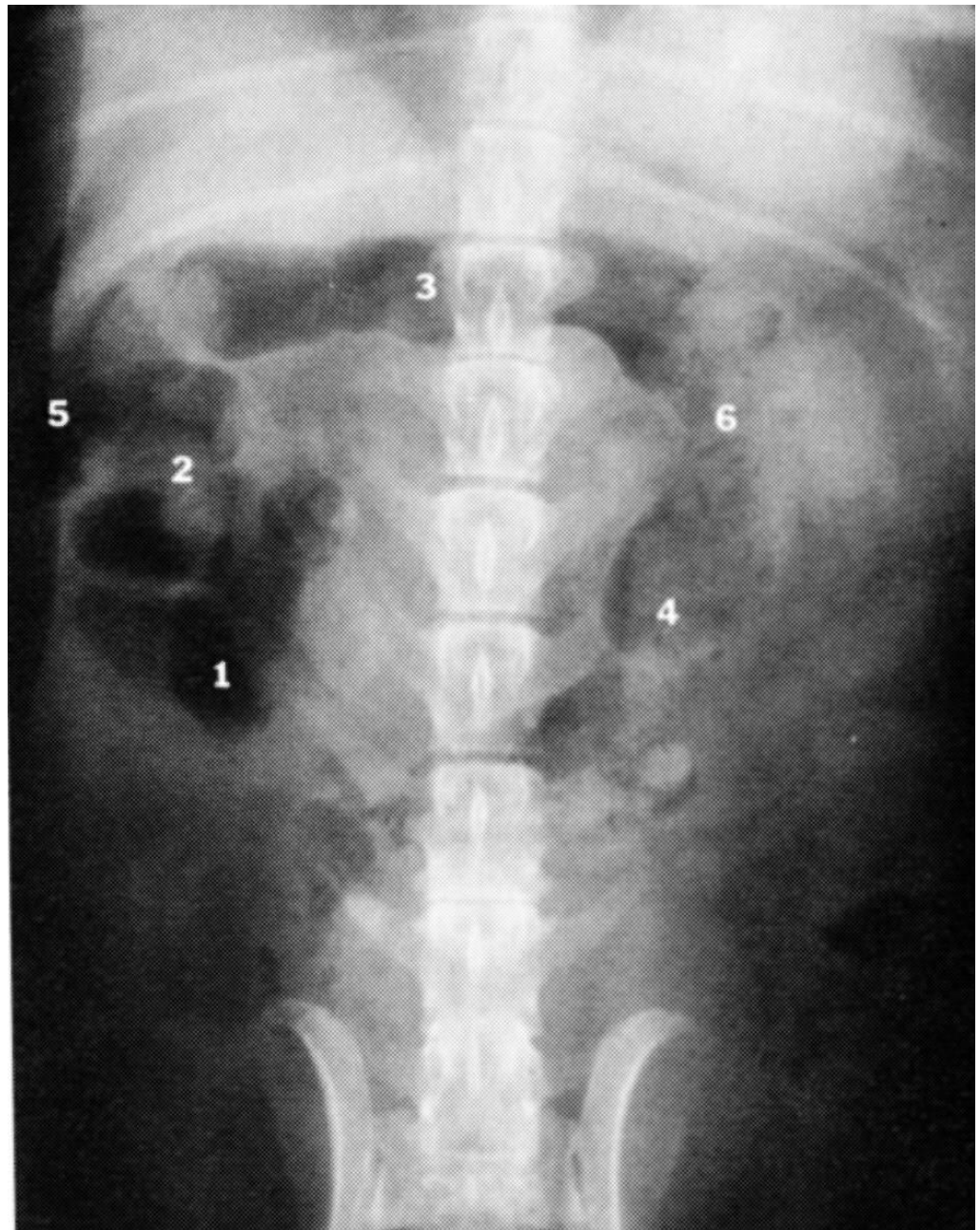## Παχύ έντερο

- Κοιλιοραχιαία προβολή: ?

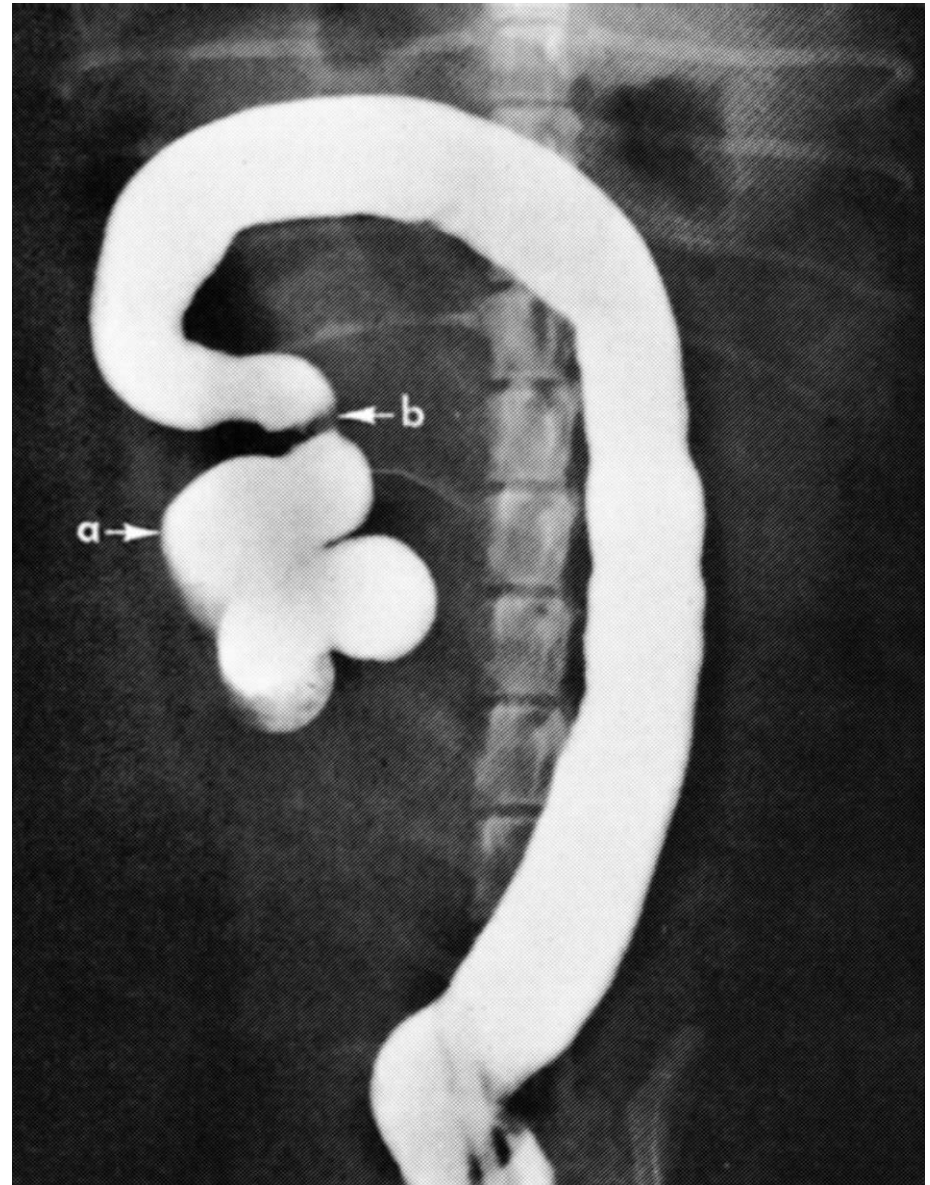
- Μετατόπιση π. εντέρου ανάλογα με το ποιο όργανο διογκώνεται



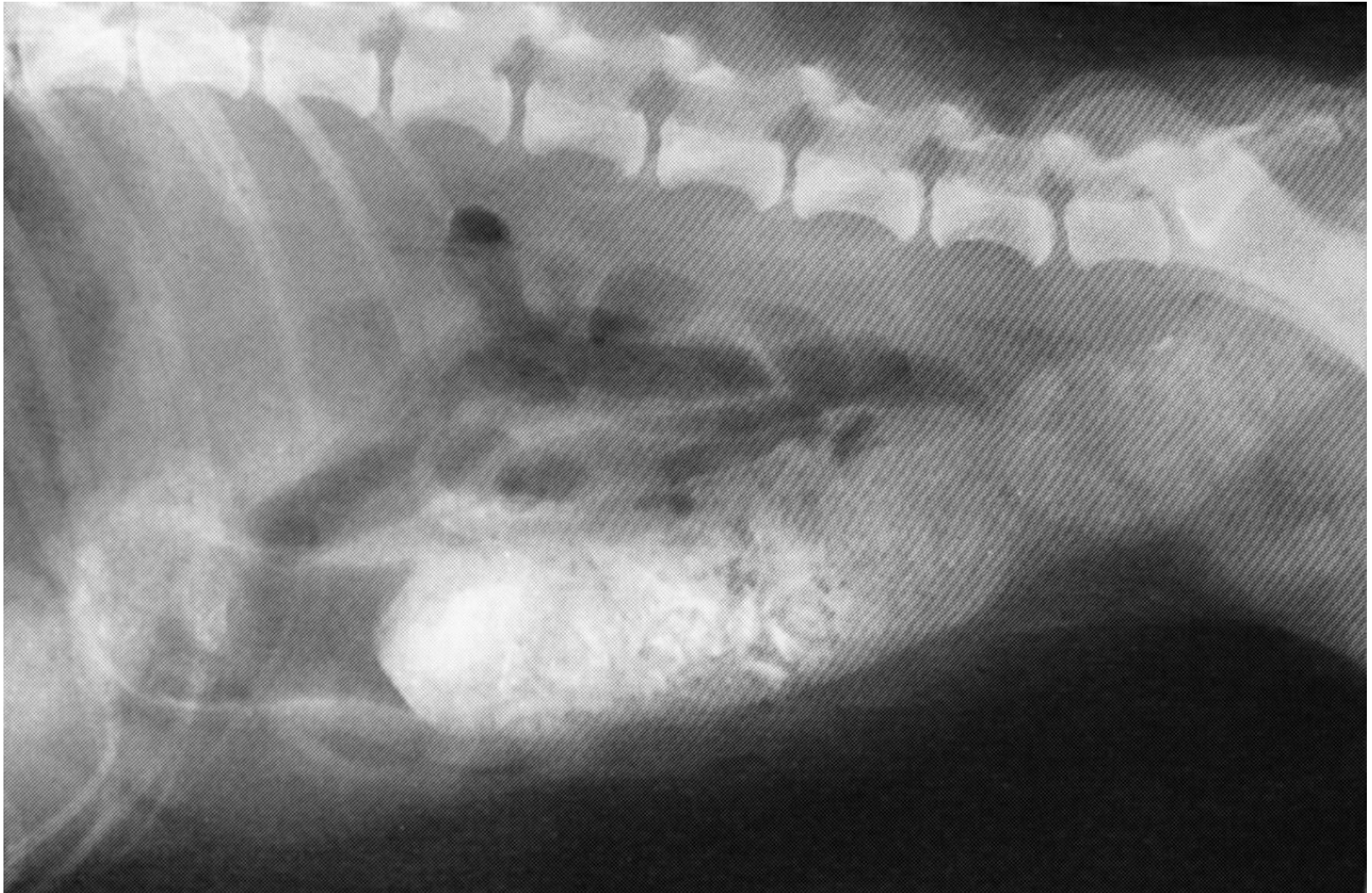- 1: τυφλό
- 2: ανιόν κόλον
- 3: εγκάρσιο κόλον
- 4: κατιόν κόλον
- 5: ηπατική καμπή
- 6: σπληνική καμπή



- α: τυφλό
- β: ειλεοκολική βαλβίδα



# Δυσκοιλότητα

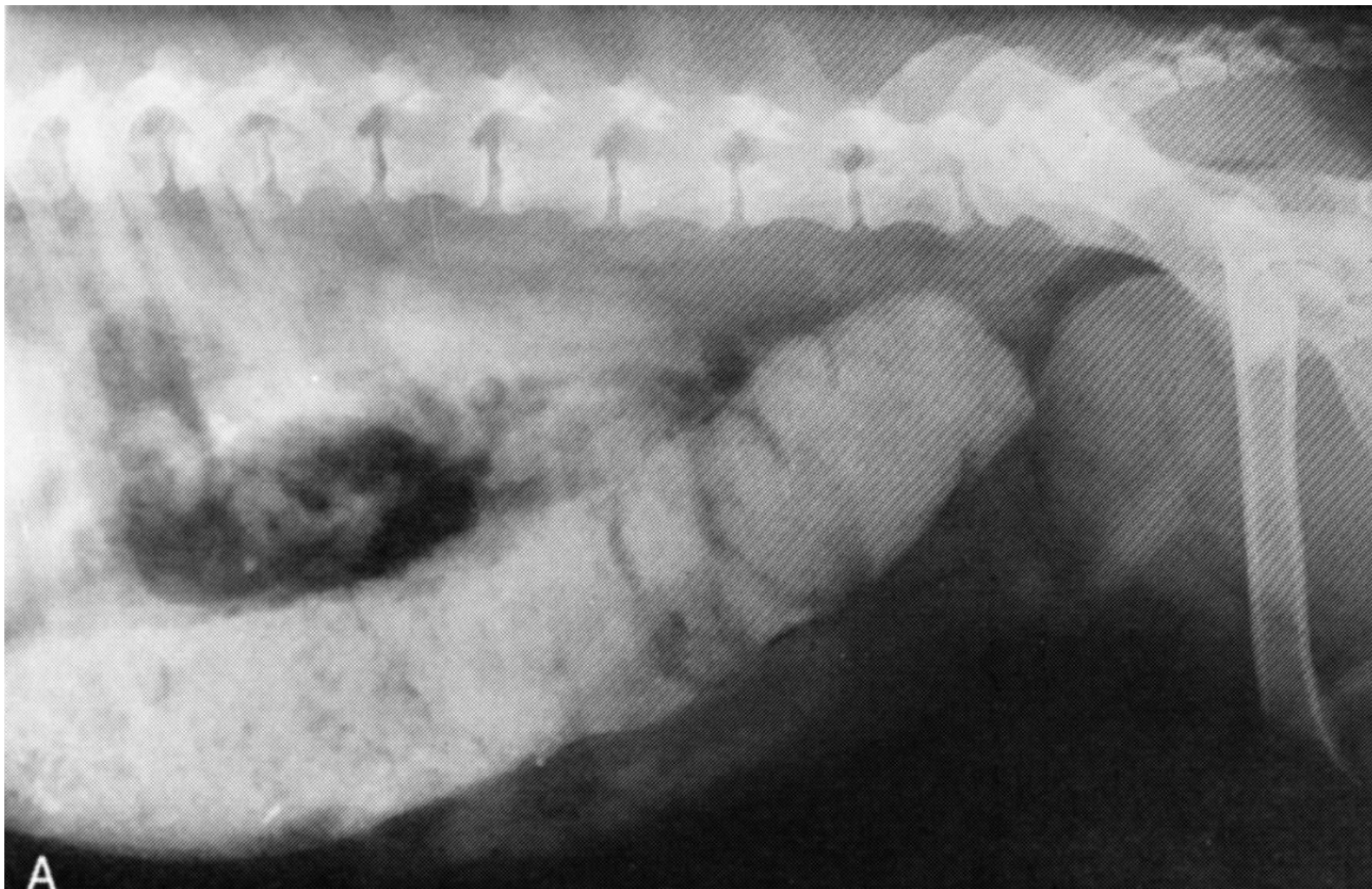

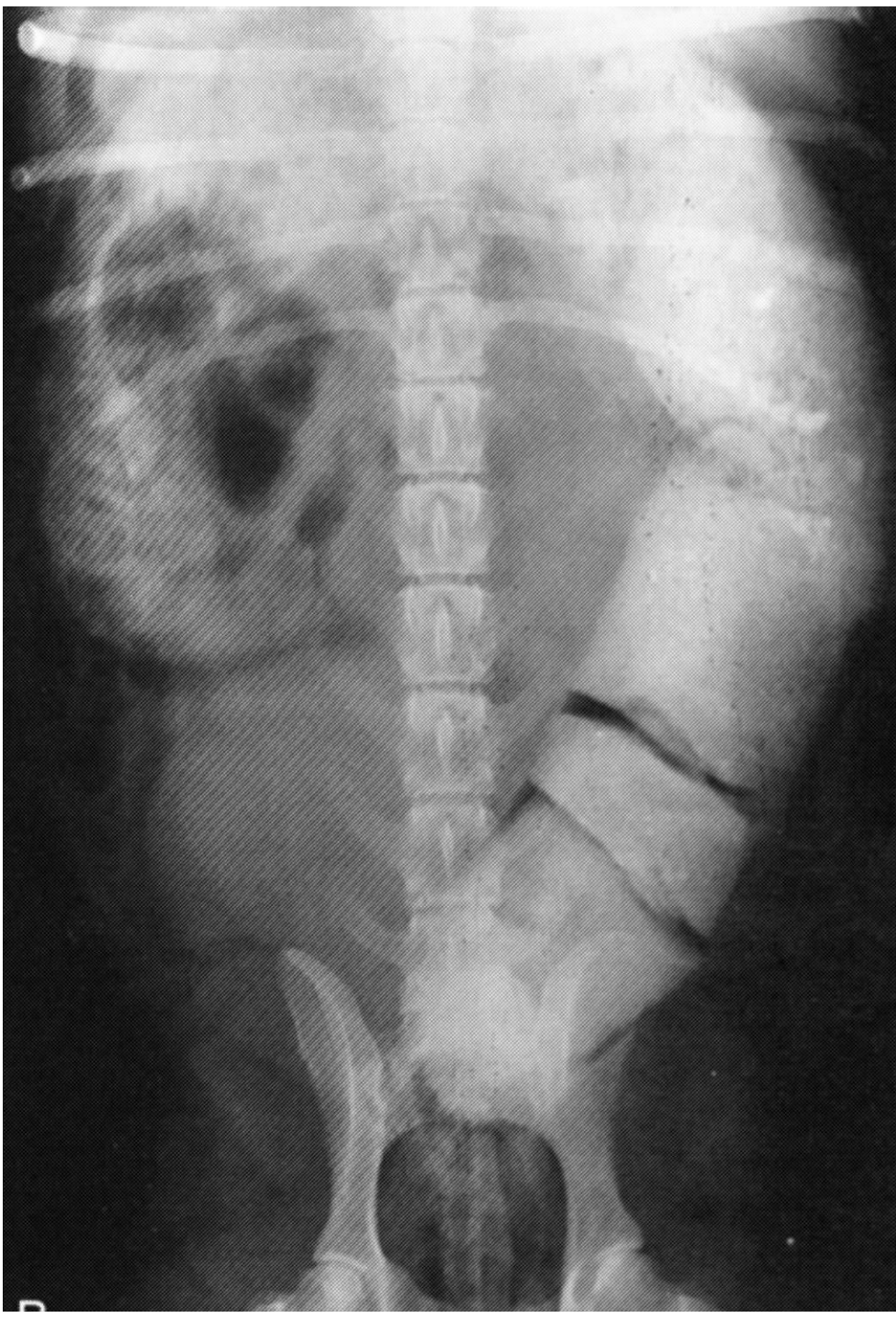# Μεγάκολον

- έντονα διατεταμένο κόλον, ενώ το απευθυσμένο είναι άδειο
- μεγάλη ποσότητα κοπράνων στο κόλον
- συγγενές μεγάκολον: το προσβεβλημένο τμήμα του είναι άδειο
- μηχανικό μεγάκολον: η διάταση σταματάει προσθίως του εμποδίου



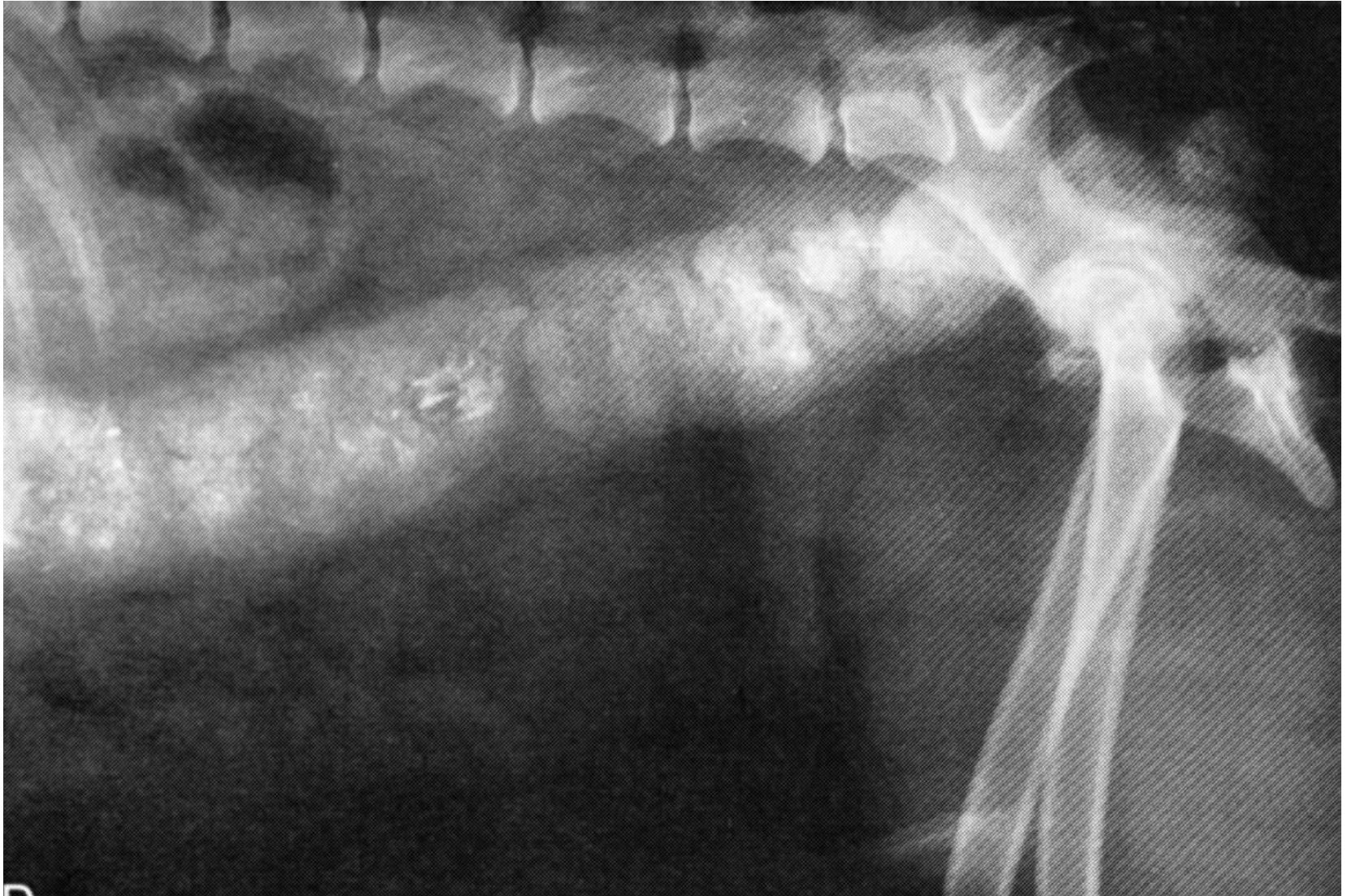έντονα διατεταμένο κόλον, ενώ το απευθυσμένο  
είναι άδειο





D

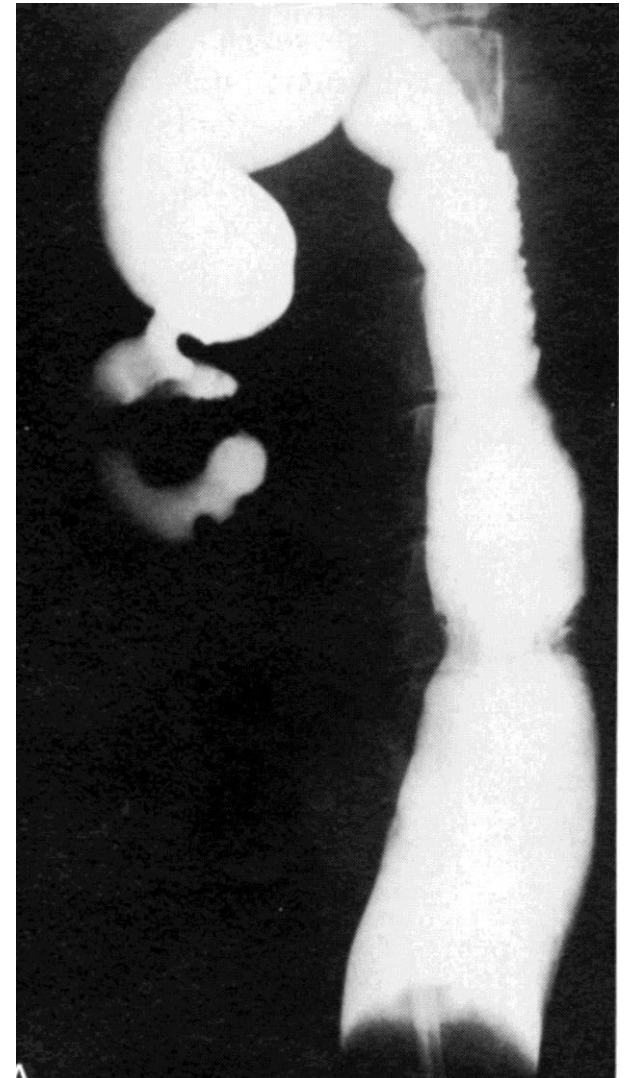
Κοπρόσταση, κατάγματα πυέλου (ψευδομεγάκολο)



# Κολίτιδα

- πάχυνση πτυχών βλεννογόνου
- ανώμαλη εσωτερική επιφάνεια
- κατά τόπους στένωση και διεύρυνση του αυλού
- έλκη

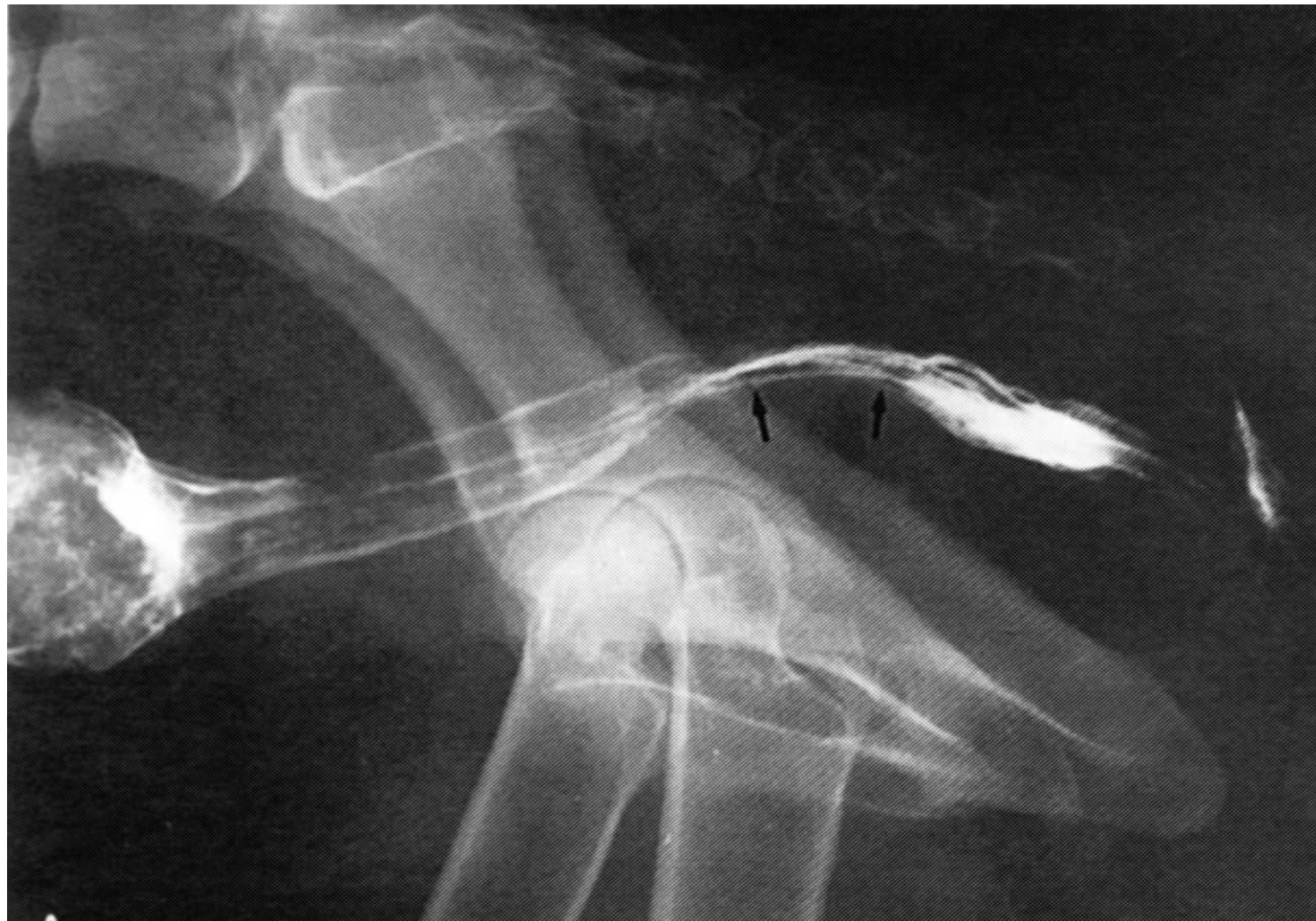- Γενικευμένη κολίτιδα:  
ελλειπής διάταση  
κατιόντος κόλου,  
ανώμαλη εσωτερική  
επιφάνεια



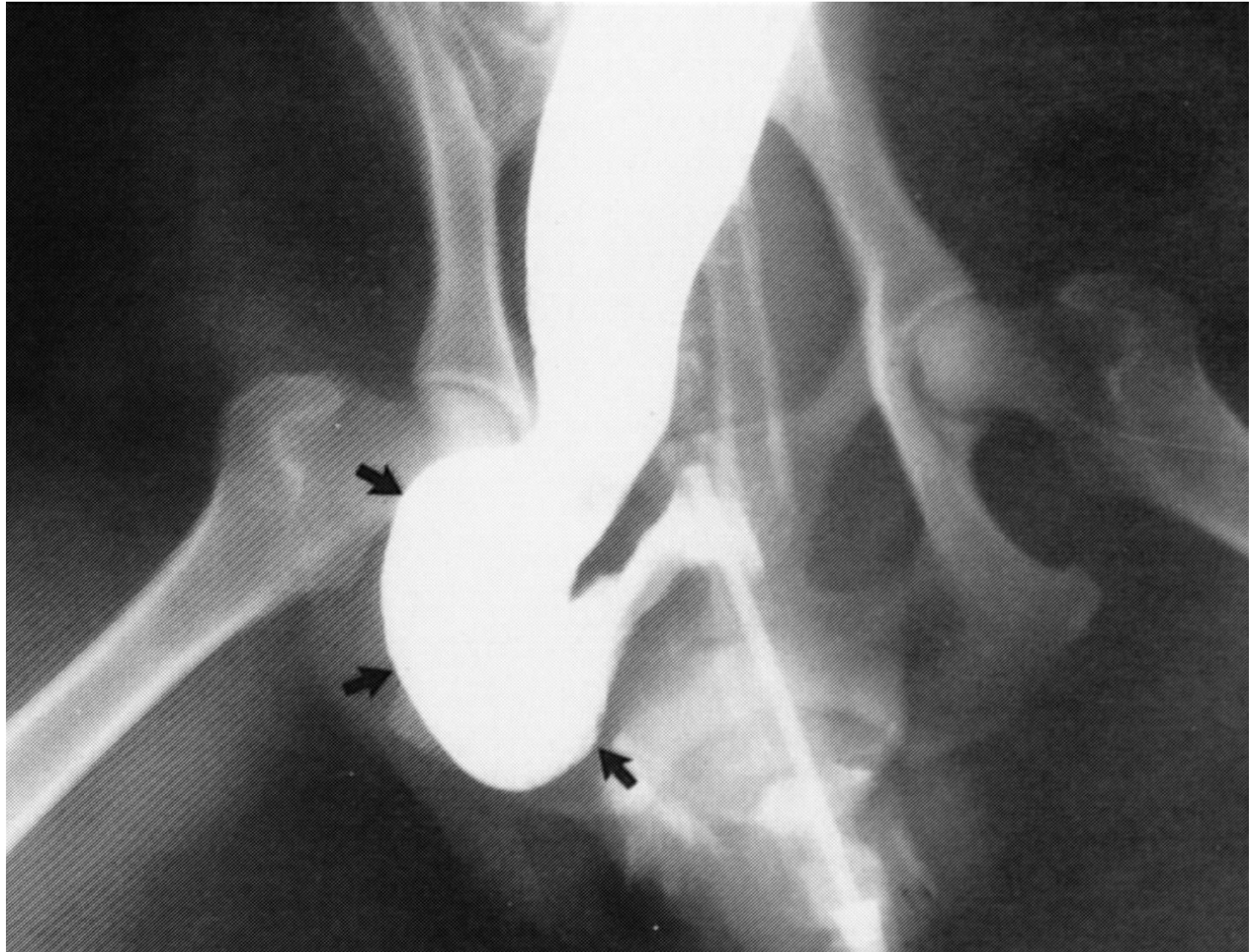
# Νεόπλασμα

- ελλείμματα πλήρωσης
- έλκη
- εικόνα μεγάλου

# Έλλειμμα πλήρωσης απευθυσμένου



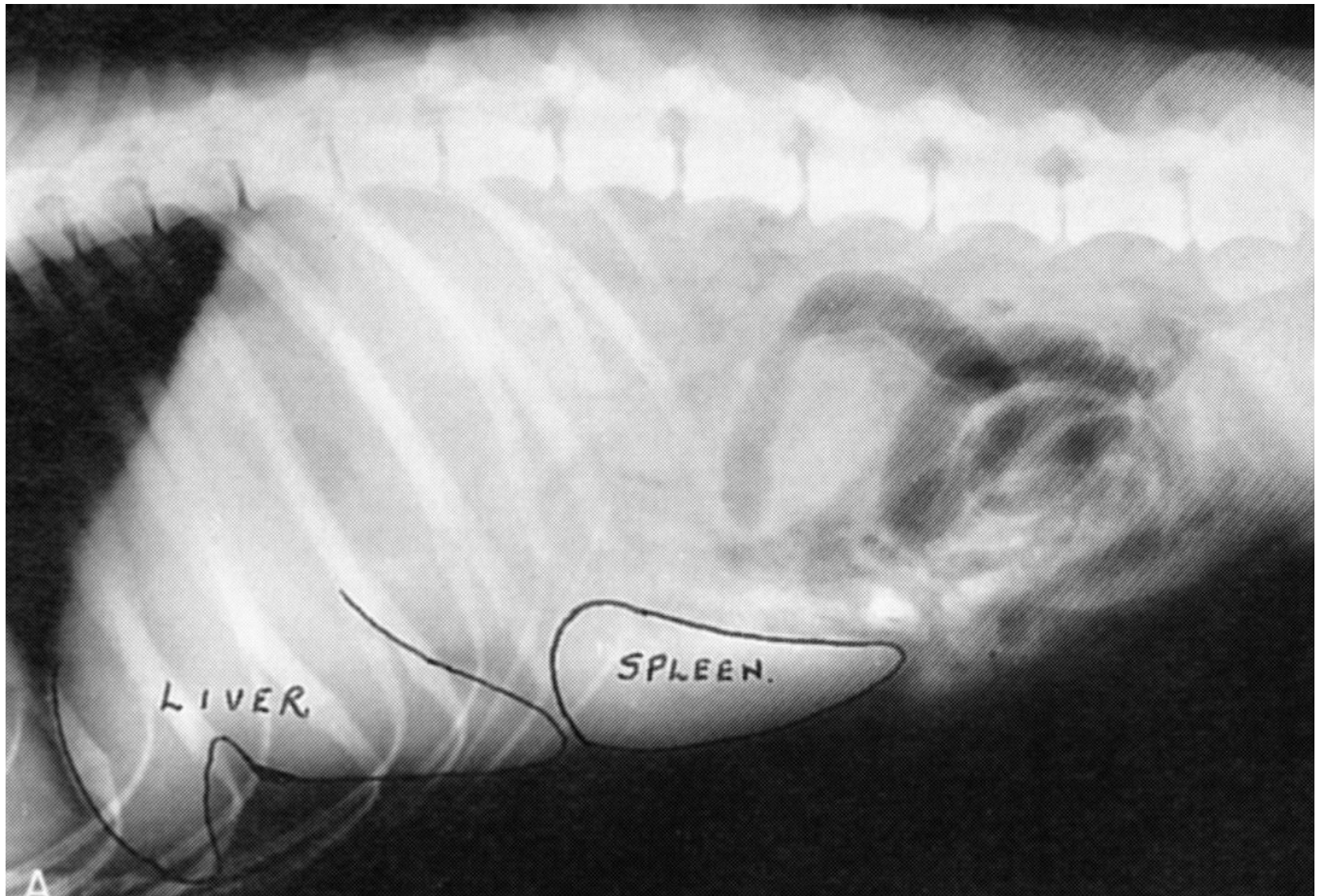
# Διάταση απευθυσμένου





# Ήπαρ - σπλήνας

- Μεταβολές μεγέθους, σχήμα, όρια, θέση, πυκνότητα

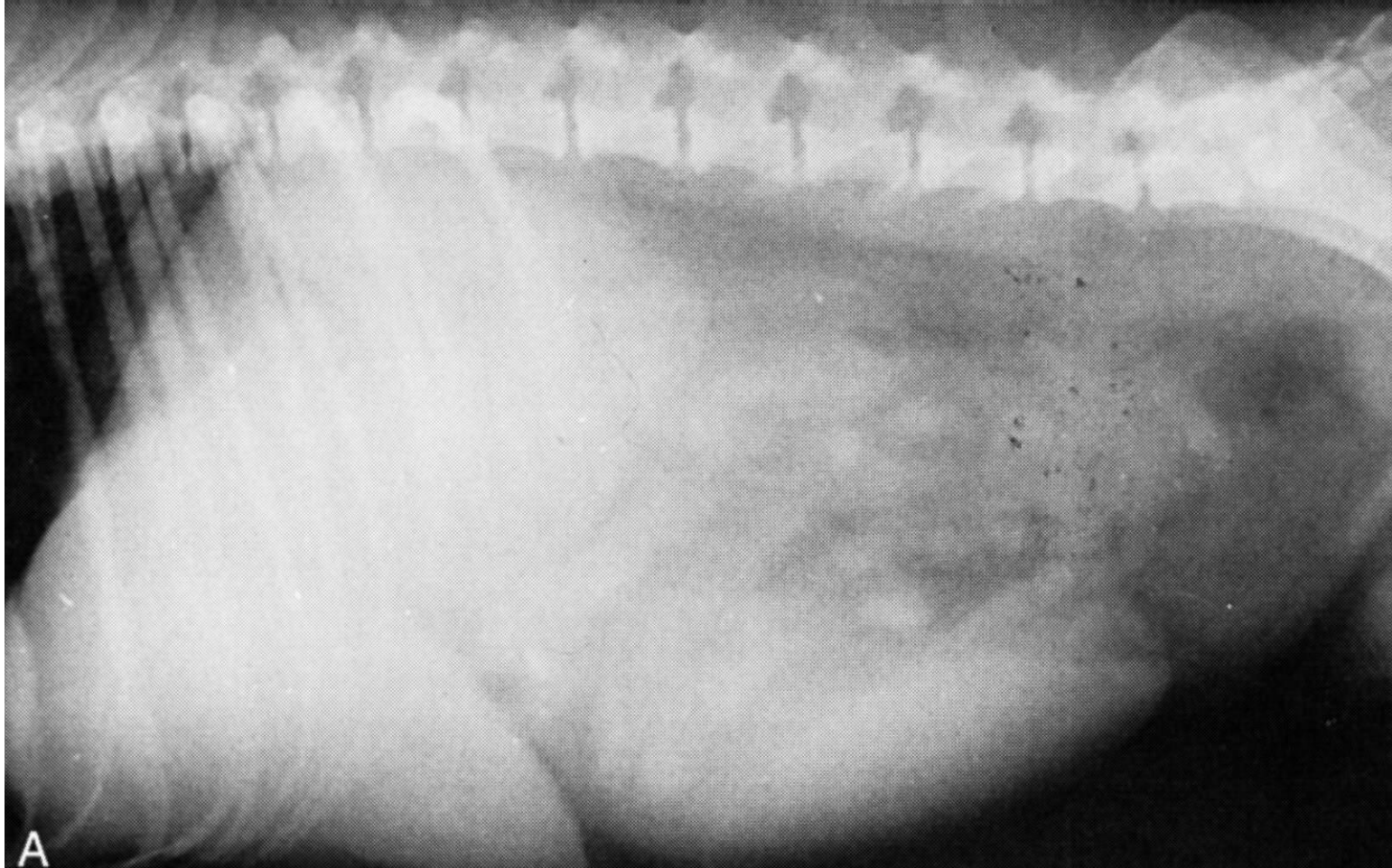


- Ηπατομεγαλία

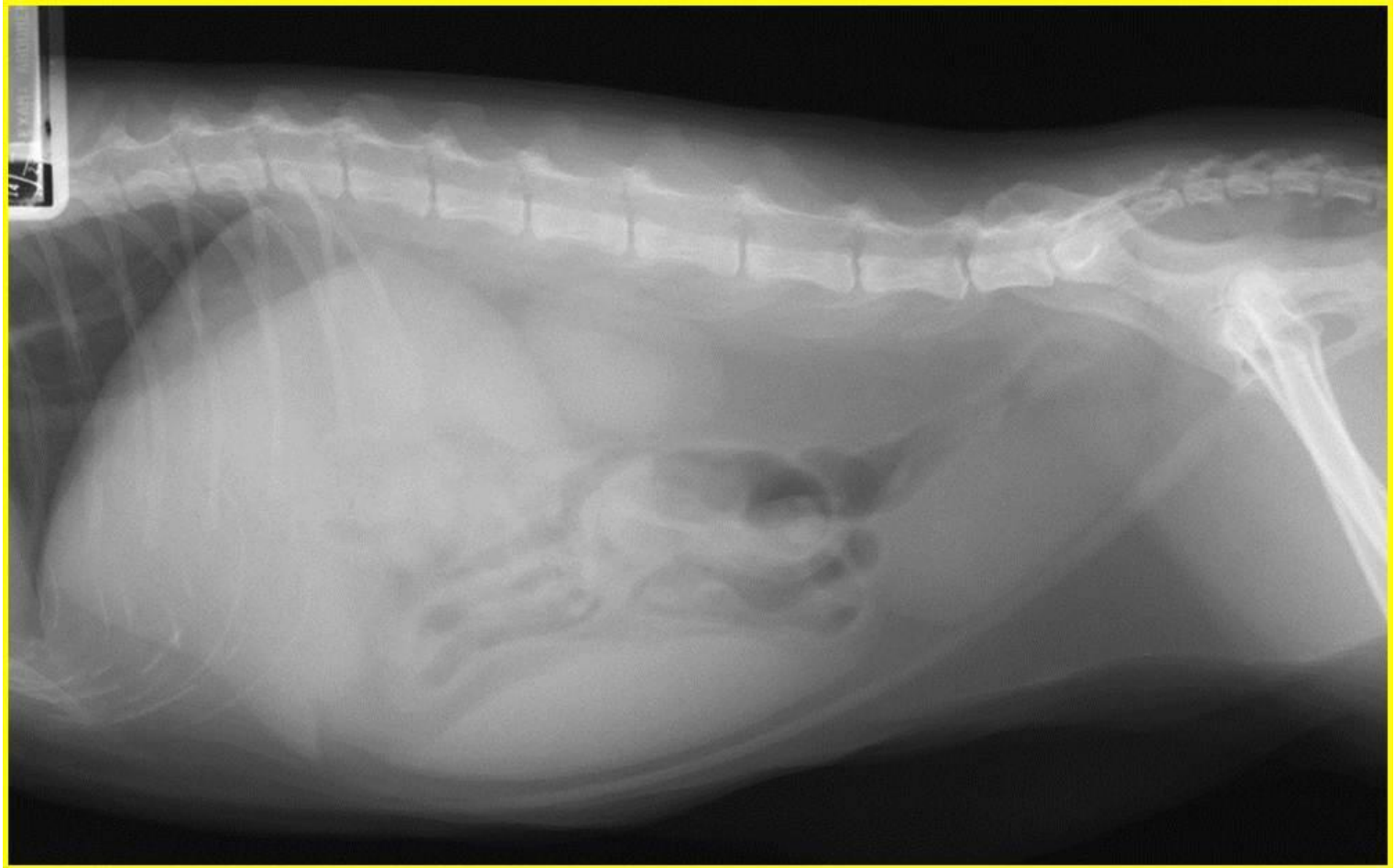
Μετατόπιση πυλωρού ραχιαία και πίσω

Επέκταση οπίσθιου και κοιλιακού ορίου ήπατος  
πέρα από τις χονδροπλευρικές αρθρώσεις και  
στρογγύλευση του

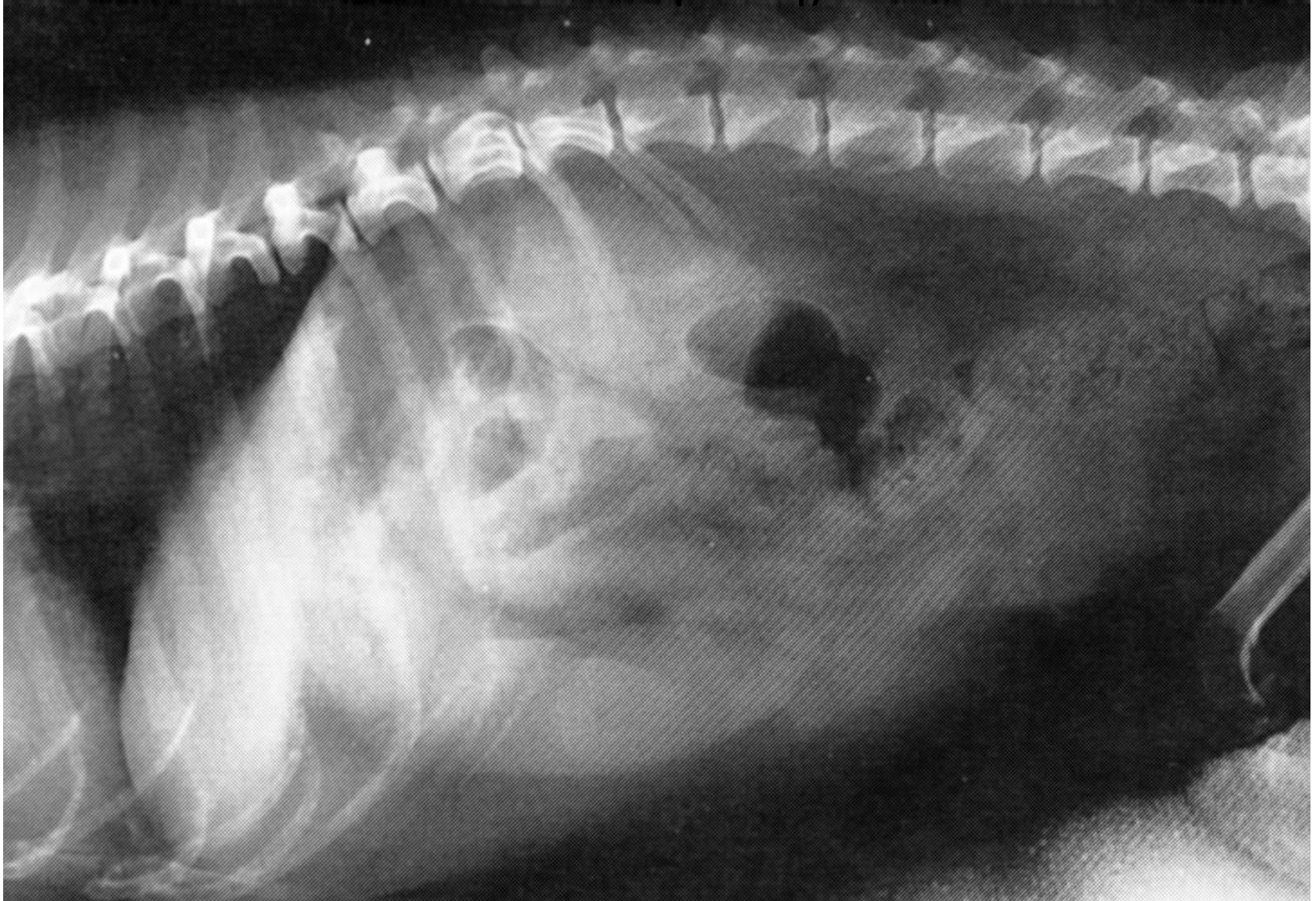# Ηπατομεγαλία, σπληνομεγαλία



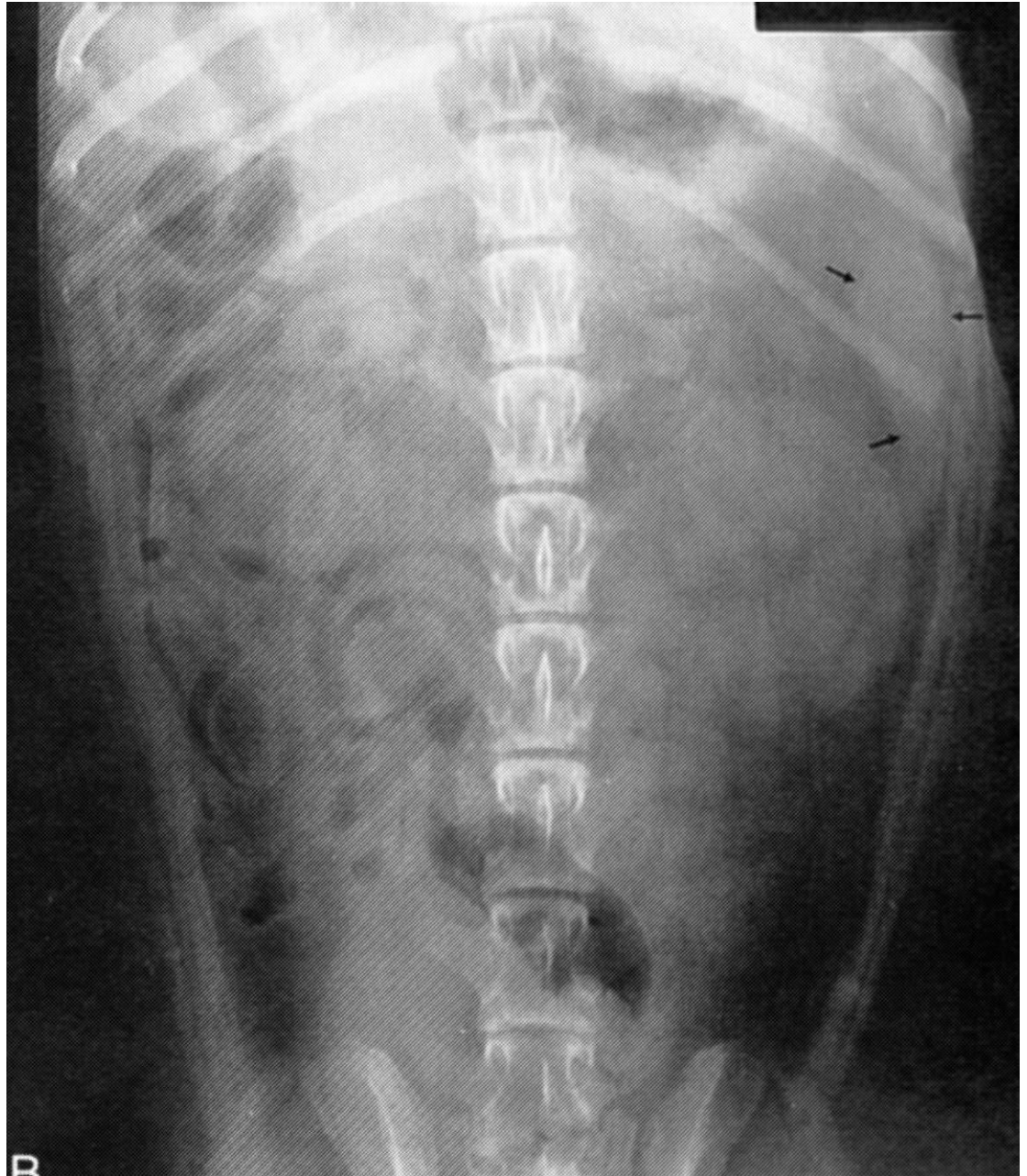
# Ηπατομεγαλία, σπληνομεγαλία



Μείωση μεγέθους ήπατος (κίρρωση, πυλαία  
αναστόμωση)



- Κοιλιοραχιαία προβολή  
κορυφή σπλήνα  
(τριγωνική δομή)  
ανάμεσα στον θόλο  
του στομάχου, στον  
πρόσθιο πόλο του αρ.  
νεφρού και στο  
κοιλιακό τοίχωμα



- Σπληνομεγαλία

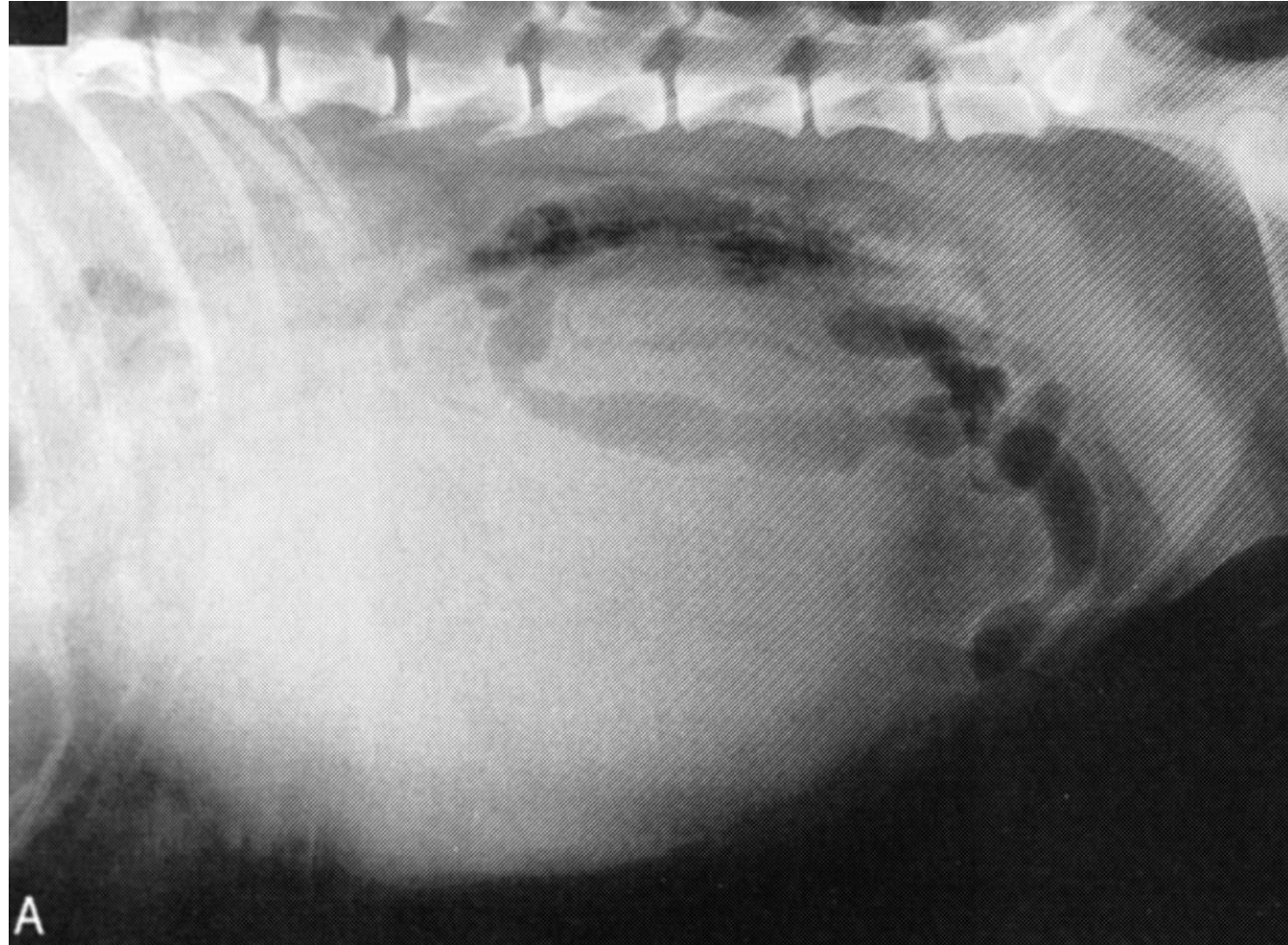
Στρογγυλεμένα όρια

Μετατόπιση λεπτού εντέρου ραχιαία και πίσω  
(πλάγια προβολή)

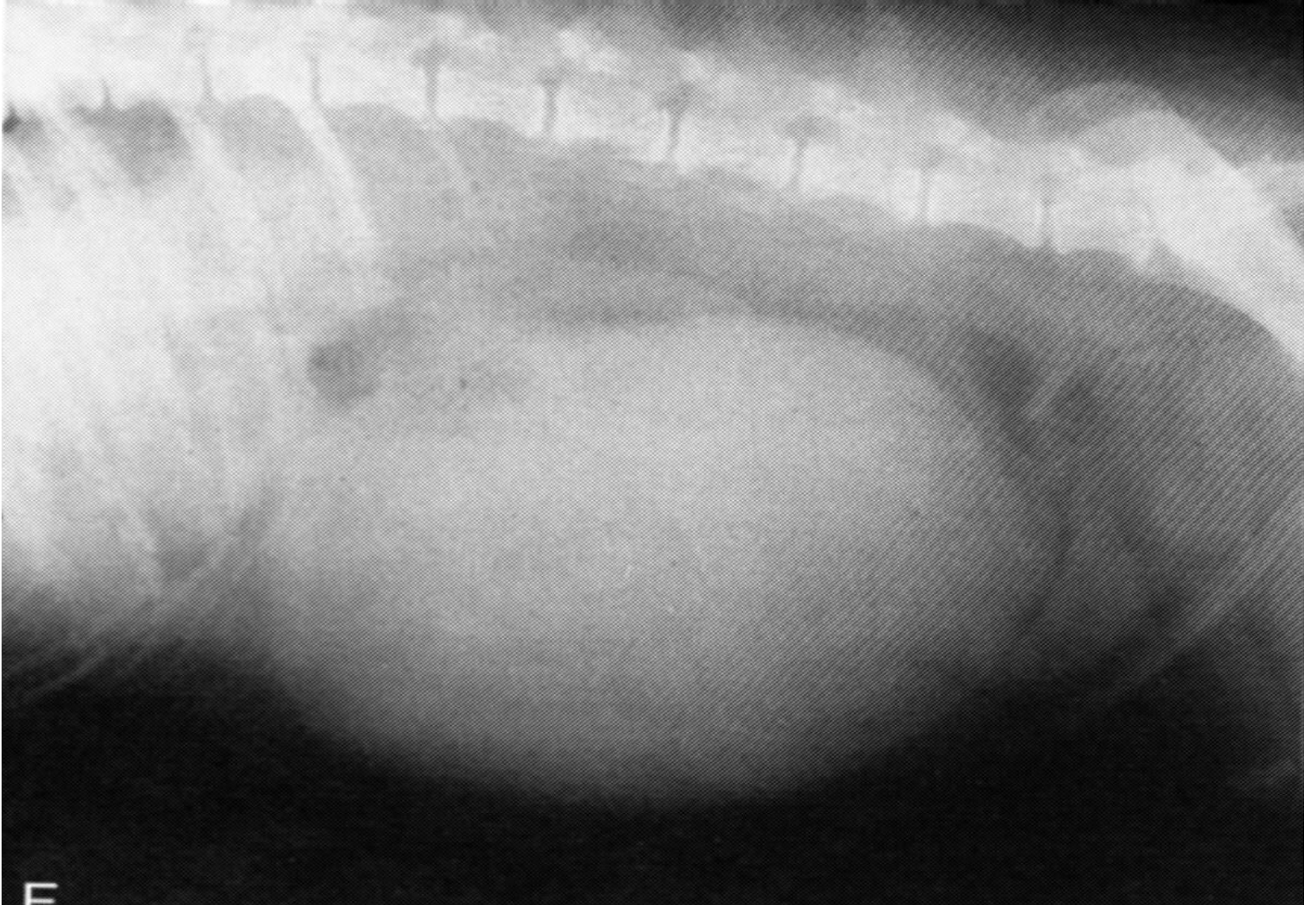Μετατόπιση λεπτού εντέρου, κατιόντος κόλου  
και αρ. νεφρού προς τα πίσω (κοιλιοραχιαία  
προβολή)



- Σπληνομεγαλία
- Μετατόπιση λεπτού εντέρου ραχιαία και πίσω

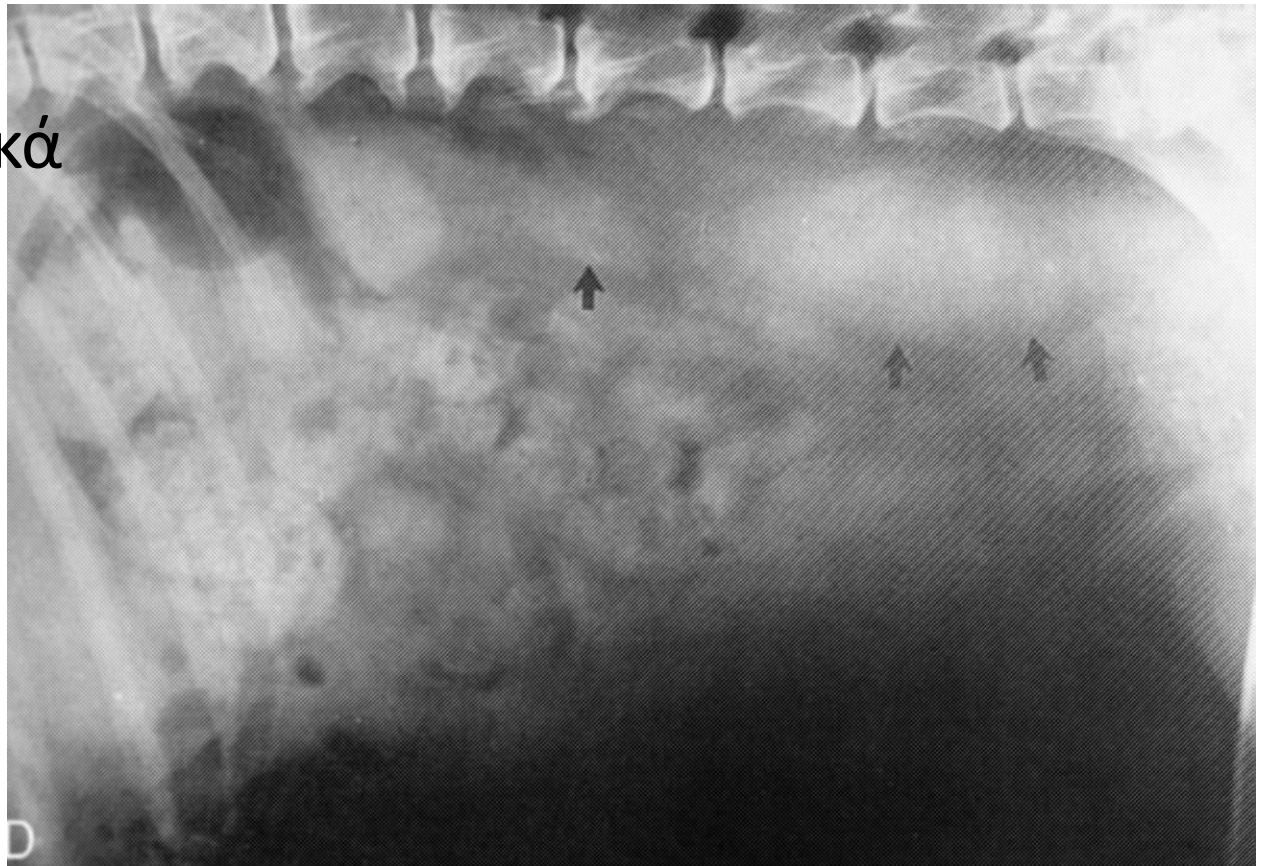


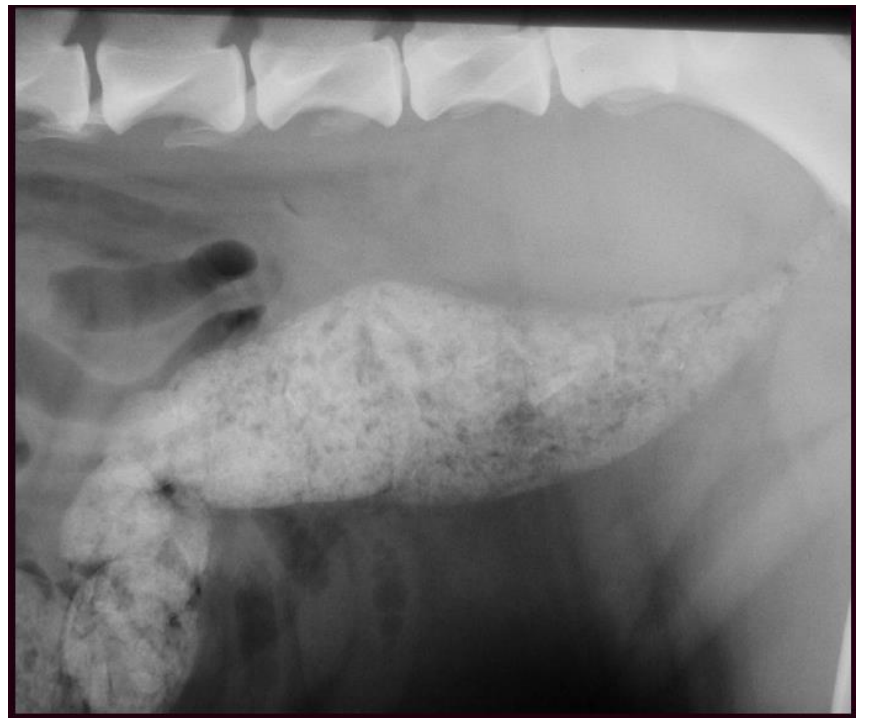
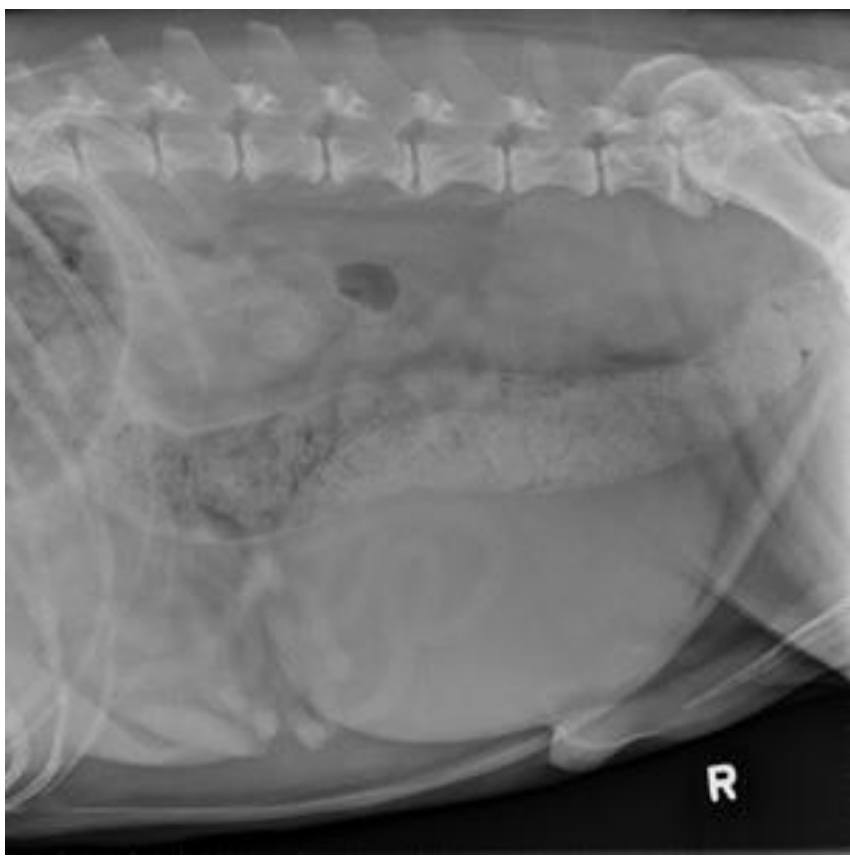# Σπληνομεγαλία



# Διόγκωση υποσφυϊκών λεμφογαγγλίων

- Μετατόπιση  
κατιόντος  
κόλου κοιλιακά

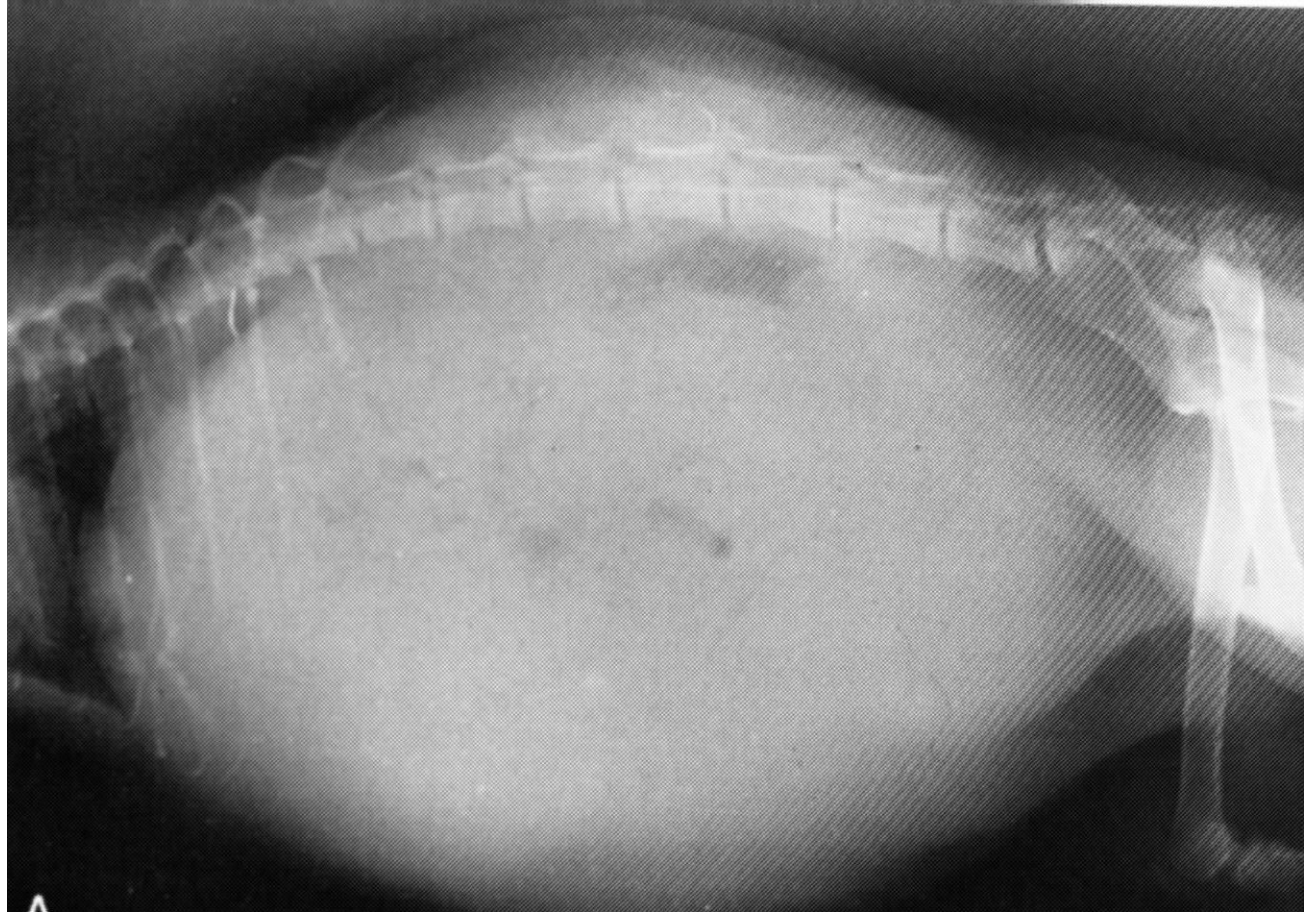



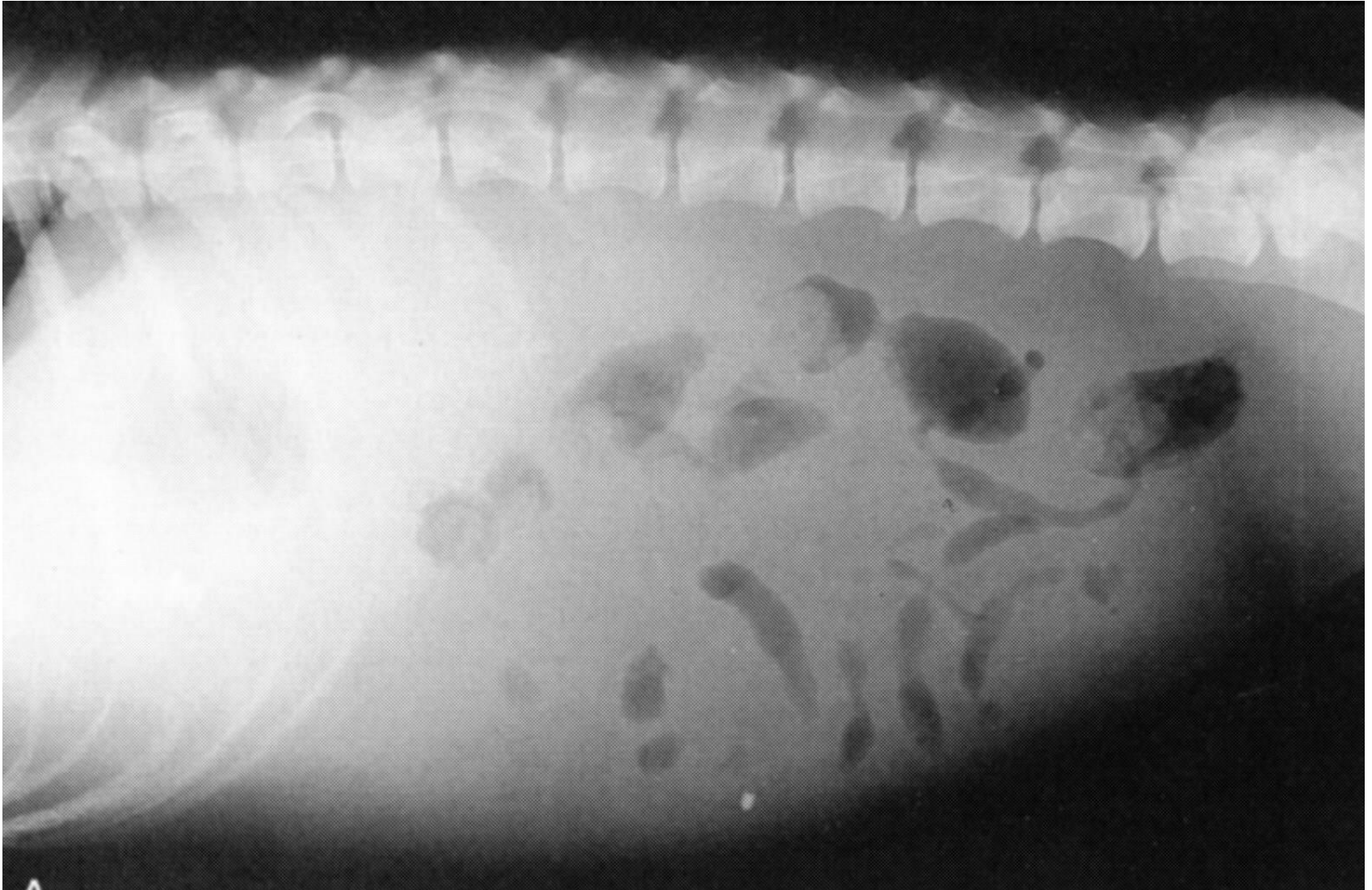
## Υγρό στην περιτοναϊκή κοιλότητα

- Καρδιακή ανεπάρκεια, ηπατικά και νεφρικά νοσήματα, υποπρωτεϊναιμία, περιτονίτιδα, νεοπλάσματα
- Διάχυτη ακτινοσκιερότητα
- Απώλεια σκιαστικής αντίθεσης ορογόνων
- Διάταση κοιλιάς

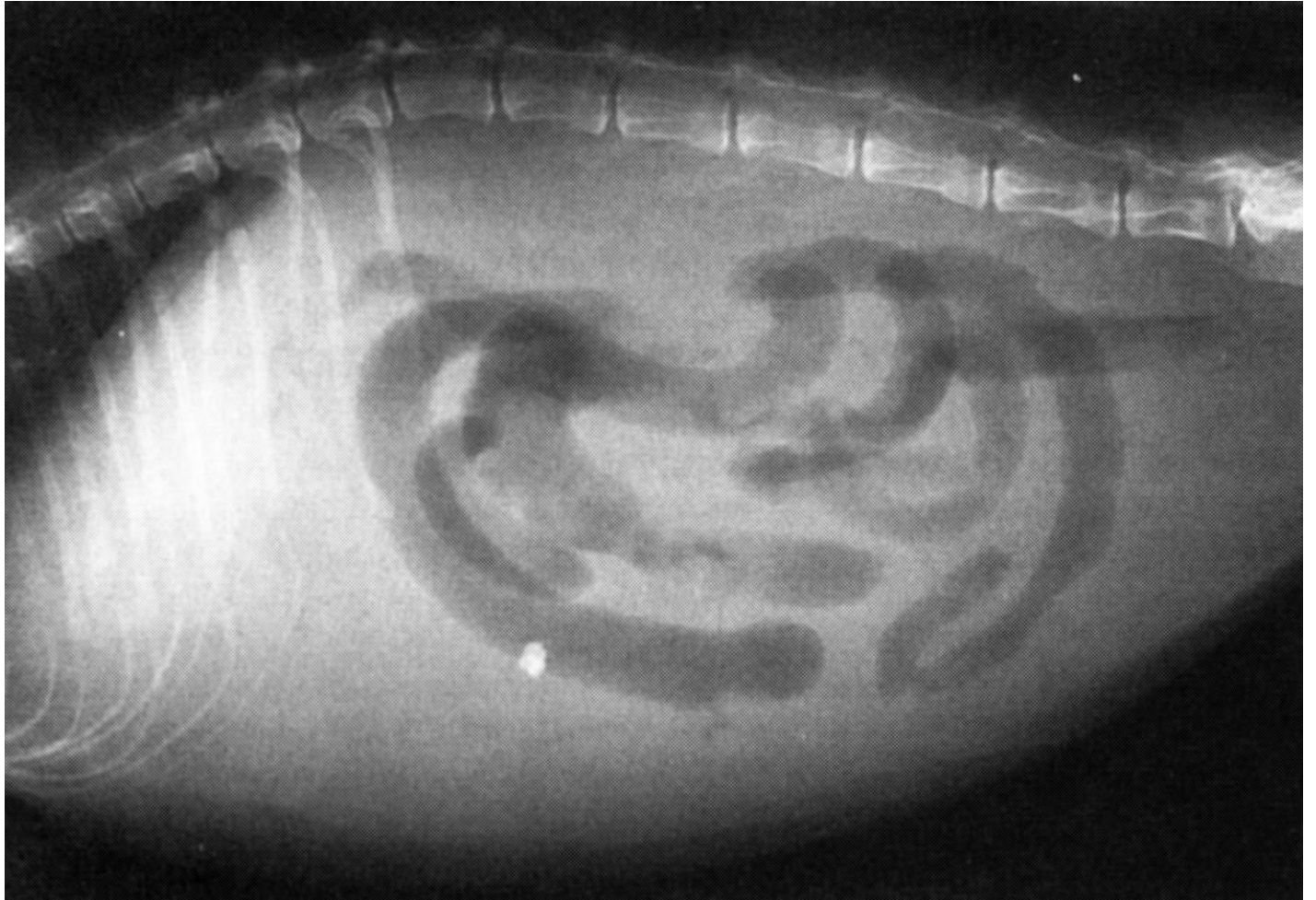
- Ασκήτης  
(γάτα)



Υγρό στην περιτοναϊκή κοιλότητα (σκύλος)



# Λοιμώδης περιτονίτιδα (γάτα)





- Περιτονίτιδα  
(σκύλος)

Απώλεια  
ευκρίνειας  
ενδοκοιλιακών  
οργάνων  
Κοκκιώδης  
απεικόνιση

